1a - D

Bound 1944

Library of the Museum

OF

COMPARATIVE ZOÖLOGY,

AT HARVARD COLLEGE, CAMBRIDGE, MASS.

Founded by private subscription, in 1861.

Deposited by ALEX. AGASSIZ.

No. 13107
April 12, 1893

Deposited by
13,107

CAMBRIDGE
MASS.

LE PLACENTA

DES RONGEURS

PAR

MATHIAS DUVAL

Professeur d'histologie à la Faculté de médecine de Paris,
Membre de l'Académie de médecine.

(Extrait du *Journal de l'Anatomie et de la Physiologie*. Années 1889-1892.)

Avec 106 figures dans le texte et un atlas de 22 planches en taille-douce.

TEXTE

PARIS

ANCIENNE LIBRAIRIE GERMER BAILLIÈRE ET Cie

FÉLIX ALCAN, ÉDITEUR

108, BOULEVARD SAINT-GERMAIN, 108

1892

LE PLACENTA

DES

RONGEURS

AUTRES TRAVAUX D'EMBRYOLOGIE

du professeur MATHIAS DUVAL

Sur quelques papilles vasculaires (développement de la substance médullaire des poils). (*Journal de l'Anat. et de la Physiol.*, janvier 1873.)

Recherches sur le sinus rhomboïdal, sur son développement et sur la névroglie périépendymaire, avec 6 planches (*Journal de l'Anat. et de la Physiol.*, janvier 1877).

Mémoires sur la spermatogénèse (*Revue des Sciences naturelles*, Montpellier, 1878, 1879, 1880).

Sur la ligne primitive de l'embryon du poulet, avec 6 planches (*Annales des Sciences naturelles*, 1880, t. VII).

Études sur l'origine de l'allantoïde, avec 2 planches (*Revue des Sciences naturelles*, Montpellier, 1877).

Sur le développement de l'appareil génito-urinaire de la grenouille : le rein précurseur, avec 2 planches (*Revue des Sciences naturelles*, Montpellier, 1882).

Études histologiques et morphologiques sur les annexes des embryons d'oiseaux, avec 4 planches (*Journ. de l'Anat. et de la Physiol.*, 1884).

Sur un organe placentoïde chez le poulet (*Acad. des Sciences*, 18 février 1884).

Sur la formation du blastoderme dans l'œuf d'oiseau, avec 5 planches (*Annales des sciences naturelles*, 1882).

La corne d'Ammon, morphologie et embryologie, avec 4 planches (*Archives de névrologie*, 1881).

La signification morphologique de la ligne primitive (*L'Homme, Journal des sciences anthropologiques*, 1884).

Le développement de l'œil (*Bulletin de la Société d'Anthropologie*, 1883).

Atlas d'embryologie, avec 40 planches, Paris, 1889.

Coulommiers. — Imp. P. Brodard

LE PLACENTA

DES

RONGEURS

PAR

MATHIAS DUVAL

Professeur d'Histologie à la Faculté de médecine de Paris
Membre de l'Académie de médecine

(Extrait du *Journal de l'Anatomie et de la Physiologie.* Années 1889-1892.)

Avec 106 figures dans le texte et un atlas de 22 planches en taille-douce.

TEXTE

PARIS

ANCIENNE LIBRAIRIE GERMER BAILLIÈRE ET Cie

FÉLIX ALCAN, ÉDITEUR

108, BOULEVARD SAINT-GERMAIN, 108

1892

Tous droits réservés.

1893, April 12.

Museum of Comp. Zoöl.

LE

PLACENTA DES RONGEURS

INTRODUCTION

Depuis cinq ans environ nous avons poursuivi ces recherches sur le placenta des Rongeurs; commencées dans le simple but d'élucider quelques détails relatifs à la circulation placentaire, elles nous ont entraîné à l'étude de l'histologie complète et de l'histogenèse des annexes des Rongeurs, et nous voyons chaque jour la nécessité d'étendre davantage notre champ d'investigation, non seulement au point de vue anatomique, mais encore au point de vue physiologique, pour la fonction glycogénique par exemple, les éléments qui en sont le siège devant être exactement déterminés quant à leur signification morphologique. Les faits d'histogenèse que nous avons découverts dès le début étaient si paradoxaux que nous n'avons voulu les faire connaître qu'après les vérifications les plus complètes, consignant d'abord nos résultats dans de courtes notes (Société de biologie) destinées à établir les droits de priorité. Ces notes ont attiré l'attention de quelques embryologistes et suscité déjà des travaux de contrôle, qui ont confirmé nos résultats et donné même quelques-uns des faits de détail que nous réservions pour un mémoire complet. Cependant nous retardions toujours la publication de ce mémoire, parce que, en étendant nos recherches, nous arrivions à en généraliser les résultats, et que nous sentions que l'ordre même de ces recherches ne devait pas être celui de leur exposé : ainsi, ayant d'abord étudié le placenta du cochon d'Inde, puis celui du lapin, nous avons compris que c'est par ce dernier qu'il faut commencer l'exposé des annexes des Rongeurs, parce que les dispositions en sont plus simples et peu-

vent servir d'introduction à l'étude de celles du cochon d'Inde, de la souris et du rat. Ce sont ces péripéties successives de nos études, parallèlement avec les travaux de contrôle qu'elles ont déjà suscités, que nous devons exposer en quelques pages d'introduction.

En effet, le début de nos recherches sur le placenta des Rongeurs remonte à la fin de l'année 1884. A cette époque, le Dr Curie fit, à la Société de biologie, une très intéressante communication sur le passage des injections de la mère au fœtus, et du fœtus à la mère, à travers le placenta, chez le cochon d'Inde et chez le lapin [1]. Il avait été amené, par ses recherches expérimentales, à admettre une communication entre les vaisseaux du fœtus et ceux de la mère, dans le placenta, mais il n'avait pas étudié anatomiquement cette communication. Sur des placentas injectés de cochon d'Inde, qu'il voulut bien me confier, j'entrepris une série de coupes microscopiques pour élucider cette question. Mais je me trouvai aussitôt en présence de formes cellulaires énigmatiques, que je cherchai à interpréter en étudiant les premières phases du développement du placenta et l'origine de ses éléments anatomiques. Cette étude, longue et laborieuse, car je m'attachai à examiner la série complète des stades successifs du développement du cochon d'Inde, me mit en présence de faits si singuliers au point de vue de la nature et de la disposition des éléments anatomiques en question, que, abandonnant provisoirement la question des injections et du passage de la mère au fœtus, je poursuivis exclusivement l'étude de l'origine et du développement du placenta et de l'ensemble des annexes du fœtus du cochon d'Inde. Ces recherches ne m'auraient certainement pas amené à un résultat satisfaisant, si je n'avais été conduit, en même temps, par des nécessités d'enseignement [2], à me mettre au courant des récents travaux sur l'inversion des feuillets blastodermiques chez les Rongeurs, et à vérifier les belles recherches de Selenka sur ce sujet [3]. Le cochon d'Inde est en effet, de tous les Rongeurs, celui qui présente le phénomène de l'inver-

1. Eugène Curie, *Sur la communication directe placentaire de la mère au fœtus.* (*Compte rend. Soc. de biologie*, 20 décembre 1884, p. 733.)

2. Cours à l'École d'anthropologie (1885) *sur les feuillets du blastoderme et leur signification générale*: une partie de ces leçons et des figures employées ont été reproduites dans la thèse d'agrégation d'Assaky. (G. Assaky, *Origine des feuillets blastodermiques chez les Vertébrés*, Paris, 1886.)

3. E. Selenka, *Studien ub. Entw. der Thiere*, IIIm Hft. (*Die Blatterumkehrung in Eider Nagethiere.*)

sion blastodermique sous sa forme la plus complexe et la plus anormale : nous décrirons en détail ces dispositions générales au cours du présent travail.

Le résultat de ces premières recherches sur le placenta du cochon d'Inde fut communiqué à la Société de biologie [1] : nous y annoncions ce fait absolument paradoxal que le placenta apparaît d'abord sous la forme d'un épaississement de l'ectoderme de l'embryon, et que cette masse ectodermique fœtale est bientôt envahie d'abord par des vaisseaux d'origine maternelle, puis par des vaisseaux venant du fœtus (allantoïde). Quant à la morphologie même des cellules de cette masse ectodermique, nous signalions ce fait remarquable que ces cellules ectodermiques sont fusionnées en un réseau de travées protoplasmiques semées de noyaux, sans qu'il soit possible de distinguer les limites de chaque cellule correspondant à chaque noyau.

Cette dernière disposition avait déjà été signalée par Laulanié [2], qui, dans deux notes communiquées à la Société de biologie, avait décrit ce qu'il désignait sous le nom de zone fonctionnelle du placenta maternel, comme formé tout entier par une cellule unique, c'est-à-dire par une masse de protoplasma continue et homogène (non réductible en cellules distinctes) parsemée irrégulièrement de noyaux. Il avait comparé cette masse à un plasmode de myxomycètes, et proposait de la désigner sous le nom de *symplaste placentaire*. Ce symplaste étant creusé de lacunes pleines de sang maternel, il lui assignait pour origine un processus conjonctivo-vasculaire de la muqueuse utérine, c'est-à-dire un développement de cellules vaso-formatives. « La cellule placentaire du cobaye, disait-il (*Jour. d'hist. nat. de Bordeaux*, 30 avril 1885, page 51), est creusée d'un réseau capillaire sanguin absolument dépourvu d'endothélium. Ces hématies touchent directement au protoplasma, fait qui n'a d'analogue que dans les cellules vaso-formatives, où l'on voit se former de toutes pièces les globules du sang. »

Dans un historique complet à propos de chacun des chapitres

1. Mathias Duval, *Sur les premières phases du développement du placenta du cobaye.* (*Bull. Soc. de biologie*, 12 mars 1887, p. 148.)

2. Laulanié, *Sur une nouvelle espèce d'élément anatomique : la cellule placentaire de quelques Rongeurs* (*Biologie*, 21 février 1885) : — *Sur le processus vaso-formatif qui préside à l'édification de la zone fonctionnelle du placenta maternel dans le cobaye* (*Biologie*, 20 nov. 1886) : — *Sur la nature de la néoformation placentaire et sur l'unité du placenta* (*Journ. d'hist. naturelle de Bordeaux*, 30 avril 1885, n° 4, p. 50).

principaux du présent mémoire, nous verrons que Laulanié avait déjà été précédé lui-même dans la description du symplaste placentaire par un anatomiste anglais, par Creighton [1]. Pour le moment, dans cette introduction historique des conditions dans lesquelles ont paru mes premières notes, il suffira de faire remarquer combien nous étions loin, Laulanié et moi, d'être d'accord sur la nature, c'est-à-dire l'origine de ce symplaste. Pour Laulanié, il s'agissait d'une formation maternelle vaso-formative, manière de voir en apparence très plausible; pour moi, au contraire, il s'agissait d'éléments épithéliaux (ectodermiques) d'origine fœtale (ectoderme de l'embryon, de l'œuf), circonscrivant des lacunes pleines de sang maternel. Chacun des termes de cet énoncé a l'apparence d'un paradoxe histologique, et j'avoue qu'il me fallut un certain courage, et une ferme conviction dans la valeur de mes préparations, pour venir annoncer, à la Société de biologie, que le placenta du cobaye se formait par un épaississement ectodermique d'origine embryonnaire, creusé de lacunes où circule le sang de la mère. Dans la note en question, je donnais, sur le processus de formation, des détails suffisants pour m'assurer la priorité de la découverte, mais parfaitement insuffisants pour amener, en l'absence de figures, la conviction dans l'esprit du lecteur. Ceci était réservé au mémoire complet, que nous publions aujourd'hui. Mais à ce moment il nous importait surtout d'étendre et de compléter nos recherches en les faisant porter sur d'autres Rongeurs. Naturellement c'est le lapin qui fut choisi.

A cette époque (1887) nous ne connaissions, sur le développement du placenta du lapin, qu'un mémoire de deux anatomistes belges, Masquelin et Swaen [2]. Ce travail arrivait à des conclusions assez singulières pour inviter à des recherches de contrôle et faire prévoir qu'elles seraient fructueuses. Pour ces auteurs, en effet, il s'agissait d'un processus vaso-formateur, ou, pour mieux dire, sangui-formateur ayant son origine dans l'épithélium utérin. « L'épithélium superficiel de la muqueuse utérine et l'épithélium des glandes, après avoir subi différentes modifications, finit par se transformer en globules imprégnés d'hémoglobine et identiques aux corpuscules

1. Ch. Creighton, *On the formation of the placenta in the Guinea-Pig.* (*Journ. of anat. and physiol.*, vol. XII, 1878, p. 534.) Creighton parle aussi de processus vaso-formatif (p. 570).

2. H. Masquelin et A. Swaen, *Premières phases du développement du placenta maternel chez le lapin.* (*Bull. de l'Acad. roy. de Belgique*, juillet 1879.)

rouges du sang. Cet épithélium constitue aussi de petites cellules sphériques, claires, contenant un ou plusieurs noyaux, différentes des corpuscules blancs du sang, mais cependant mêlées aux corpuscules rouges. Enfin dans les cavités hématoblastiques il forme aussi un liquide dans lequel se trouvent logés ces corpuscules et ces cellules, liquide probablement de même nature que le plasma sanguin..... Cette transformation de l'épithélium est certes un phénomène auquel on croira avec peine..... Dans les placentas de dix et onze jours, les cellules épithéliales sont fusionnées en une masse protoplasmique multinucléée, et où les modifications de ce protoplasma constituent à leur tour le produit de sécrétion et les corpuscules imprégnés d'hémoglobine... » (*Op. cit.*, Conclusions, page 26.)

Or, nos études sur le développement du placenta du lapin ne confirmèrent ni les vues de Masquelin et Swaen, ni celles de Laulanié; elles vinrent simplement montrer l'exactitude de ce que nous avions décrit sur le cochon d'Inde. Seulement le lapin étant un rongeur à feuillets blastodermiques non inversés [1], le processus de formation du placenta se montrait ici beaucoup moins compliqué et très facile à saisir. La note que je présentai à ce sujet à la Société de biologie, comme communication préliminaire, mérite d'être reproduite ici, au moins en partie; elle était, par le fait des conditions sus-énoncées, très explicite.

Dans une communication précédente (12 mars 1887), j'ai indiqué comment, chez le cobaye, le placenta est représenté, jusque vers le dix-septième jour, par un disque massif de cellules ectodermiques creusées de lacunes où pénètre le sang maternel. Ces dispositions paradoxales demandent à être étudiées quant aux transformations qu'elles subissent ultérieurement, et c'est ce qui sera l'objet d'une prochaine communication. Pour le moment, nous en tenant à ces premiers stades du développement du placenta, je me propose de montrer les rapports qu'il y a entre le placenta du cobaye et celui du lapin.

Quand on examine des coupes totales de l'utérus d'une lapine, le huitième jour de la gestation, au niveau d'un renflement correspondant à un œuf en développement, on voit toujours la coupe de l'embryon (gouttière médullaire) placée vers le côté mésométrique de la cavité utérine; de chaque

1. Nous verrons, par la suite du présent mémoire, que l'œuf du lapin présente en réalité un commencement d'inversion des feuillets, mais inversion tardive, rudimentaire, formant une transition vers les inversions complètes (cobaye, rat, souris), dont elle nous facilitera l'étude.

côté de la coupe de l'embryon, les feuillets blastodermiques se poursuivent sur la coupe, sans modification autre qu'un léger épaississement de l'ectoderme sur une étendue peu considérable.

A huit jours et demi, on voit, de chaque côté de la coupe de la région postérieure de l'embryon, l'ectoderme plus fortement épaissi sur une étendue de 2 à 3 millimètres; l'ectoderme est là formé de quatre à cinq rangs de cellules stratifiées : la surface externe de cet épaississement, exactement appliquée à la surface interne de la muqueuse utérine, se moule sur les saillies et dépressions de celle-ci, c'est-à-dire qu'on voit alors de légères saillies ectodermiques pénétrer dans l'orifice des glandes utérines.

Au neuvième jour, ces saillies ectodermiques sont plus nombreuses : elles existent non seulement au niveau des orifices des glandes, mais encore dans leurs intervalles, où elles dépriment la muqueuse. Ces dispositions n'existent, de chaque côté de l'extrémité postérieure de l'embryon, que dans une étendue de 3 à 4 millimètres. Là l'épithélium de la muqueuse est en voie d'atrophie et disparaît très rapidement. Ces deux régions latérales indiquent la place du placenta qui, en effet, présente deux lobes ou cotylédons chez le lapin.

Au dixième jour, les saillies ectodermiques sus-indiquées ont pénétré dans le chorion de la muqueuse, absolument comme, dans la peau en voie de développement, on voit des bourgeons épidermiques pénétrer dans le derme et former les premiers rudiments des poils et des glandes. Mais remarquons qu'ici les végétations ectodermiques sont d'origine fœtale et pénètrent dans un chorion maternel.

Dans ce chorion sont de nombreux vaisseaux maternels : les végétations ectodermiques fœtales enveloppent ces vaisseaux, lesquels se dilatent, perdent leurs parois vasculaires, et se trouvent bientôt réduits à l'état de lacunes creusées dans des masses ectodermiques d'origine fœtale.

C'est ce qu'on constate dès le onzième jour. A ce moment, les deux lobes du futur placenta sont très nettement indiqués. Nous étudierons ultérieurement la constitution de leur partie profonde ou base; leur couche superficielle seule doit nous arrêter en ce moment. Elle diffère comme aspect de ce qu'est le disque placentaire du cobaye au dix-septième jour.

En effet, ce disque du cobaye est une sorte de cône surbaissé, à surface interne concave, et formé par une masse homogène de protoplasma, creusé de lacunes sanguines, et semé de très nombreux noyaux; l'étude de sa formation nous a montré que cette masse de protoplasma résulte de la fusion de cellules ectodermiques.

Au contraire, la couche superficielle des deux cotylédons du lapin se présente, au onzième jour, comme formée d'une série de cylindres ramifiés et anastomosés; ces cylindres possèdent une cavité et une paroi : la cavité est pleine de sang maternel; la paroi est formée par une couche épaisse et continue de protoplasma, semé de nombreux noyaux. L'étude de la formation des parois de ces cylindres montre que ce protoplasma résulte de la fusion de cellules ectodermiques.

Ce simple énoncé montre donc que, malgré la plus grande différence

apparente au point de vue morphologique, les premiers rudiments du placenta du cobaye et du placenta du lapin ont la même constitution histologique. Qu'on fusionne en une seule masse les cordons ou cylindres du lapin et on aura le disque homogène du cobaye : dans l'un comme dans l'autre, le fait essentiel est la présence de lacunes, pleines de sang maternel, dans une masse ectodermique d'origine embryonnaire. Chez le cobaye, cette disposition s'est réalisée par un processus consistant en ce que les vaisseaux maternels sont venus pénétrer la masse ectodermique fœtale (le suspenseur : voy. 12 mars 1887) ; chez le lapin, le processus a consisté en ce que des séries de poussées ectodermiques fœtales sont allées envelopper les vaisseaux maternels.

Dans une communication ultérieure, nous indiquerons comment les vaisseaux fœtaux viennent à leur tour pénétrer ces premiers rudiments placentaires : chez le cobaye, en formant d'abord une seule masse vasculaire allantoïdienne qui remplit la concavité du disque ou cône placentaire; chez le lapin, en formant d'abord une série de villosités vasculaires allantoïdiennes qui pénètrent dans les interstices entre les cordons ou cylindres ectodermiques sus-indiqués, de sorte que le parallélisme se poursuivra, entre les deux placentas, pour toutes les phases ultérieures.

Nous ne nous dissimulons pas combien, en l'absence de figures, la présente note, comme celle qui l'a précédée, doit paraître peu explicite ; mais un mémoire complet suivra bientôt ces premières indications, et sera accompagné de très nombreuses figures [1].

Cependant, désireux d'arriver à une notion aussi générale que possible par l'étude comparée des processus chez des Mammifères voisins, avant de publier le mémoire annoncé, nous avions poursuivi les mêmes recherches sur le rat et sur la souris.

Pour le rat, les matériaux m'ont été fournis de la manière suivante : aux abattoirs de Paris, pendant l'été, dans des nasses métalliques ou dans des pièges, je faisais prendre un nombre considérable de ces Rongeurs : on m'en apportait au laboratoire journellement trente ou quarante, qui étaient aussitôt sacrifiés et ouverts : sur le nombre se trouvaient chaque jour quatre à six femelles pleines, dont les cornes utérines étaient aussitôt placées dans le liquide de Kleinenberg, puis dans l'alcool (selon le procédé aujourd'hui classique de fixation). Il m'a donc été facile de faire une collection d'utérus à toutes les périodes de la gestation. Je ne connaissais pas, il est vrai, l'âge de la gestation ; mais du moins, d'après le volume des renflements en chapelet des utérus gravides, je pouvais distinguer ceux

1. Mathias Duval, *Sur les premières phases du développement du placenta du lapin.* (*Biologie*, 2 juillet 1887, p. 425.)

qui étaient plus avancés de ceux qui l'étaient moins, et c'était suffisant pour ordonner la série.

Pour la souris, j'ai d'abord trouvé, parmi un bon nombre de souris prises au piège, quelques femelles pleines; j'ai aussi élevé quelques souris blanches, du reste sans grand succès. Mais à cet égard, dans ces dernières années, un précieux matériel d'étude m'a été fourni par M. Lataste, avec une libéralité dont je ne saurai jamais assez le remercier. Cet habile zoologiste, au cours de ses recherches sur la vie génitale des Rongeurs, a bien voulu me remettre les utérus de toutes les souris pleines qu'il sacrifiait, et souvent les sacrifier à une période de gestation indiquée par les lacunes à remplir dans mes séries, car, pour ces animaux élevés et surveillés par lui, le jour de la fécondation, c'est-à-dire l'âge de la gestation, était exactement connu. Je lui dois ainsi une incomparable collection, qui me sera précieuse pour divers travaux d'embryologie, en dehors de la question actuelle du placenta.

C'est ainsi que je poursuivais et étendais toujours ces recherches, lorsque l'apparition d'un mémoire de R. Frommel [1] vint me montrer combien la portée de mes premiers résultats pouvait être plus grande que je ne l'avais conçu tout d'abord; une lettre du professeur Van Beneden me confirmait presque aussitôt dans l'idée que ce que j'avais vu pour les Rongeurs pourrait s'étendre aux autres mammifères, et m'engageait à ne pas retarder davantage la publication de mon mémoire. Ces diverses circonstances, qui forment, avec ce qui précède, l'historique personnel de mes recherches, ne peuvent être mieux rapportées ici qu'en reproduisant, dans leurs points principaux, les notes suivantes dont elles furent l'objet à la Société de biologie.

D'abord le fait relatif au mémoire de Frommel.

Dans deux communications précédentes, j'ai donné les indications essentielles sur la nature du placenta du cobaye (12 mars 1887) et du placenta du lapin (2 juillet 1887). Les faits que je résumais pouvaient paraître singulièrement paradoxaux, puisque j'arrivais à cette conclusion que la formation du placenta de ces Rongeurs consiste en la production de canaux et lacunes épithéliales remplies de sang en circulation, et que ce sang est du sang maternel, alors que les dites parois épithéliales qui le contiennent sont des éléments dérivés de l'ectoderme du fœtus. Mais, dans les notes en

1. R. Frommel, *Ueber die Entwickelung der placenta von Myotus murinus*, Wiesbaden, 1888.

question, j'avais été très réservé sur la signification générale des dispositions et processus formatifs constatés chez les Rongeurs. Accidentellement, dans une communication orale, que je ne jugeai pas devoir faire paraître dans nos comptes rendus, je me hasardai à émettre quelques hypothèses sur l'identité possible entre le placenta des Rongeurs et les autres placentas discoïdes, celui des singes et de l'espèce humaine. J'émettais le vœu de pouvoir un jour étudier, en disposant d'un nombreux matériel de pièces, un placenta qui ne fût pas si éloigné de celui des primates que l'est le placenta des Rongeurs, et ma pensée se rapportait naturellement aux Chiroptères.

Je n'ai pas encore pu faire cette étude. Mais il vient de paraître en Allemagne une magnifique monographie du placenta du murin (*Myotus murinus*) par R. Frommel (*Ueber die Entwickelung der placenta von Myotus murinus*, Wiesbaden, 1888); l'auteur de ce travail arrive à des conclusions qui ne s'accordent nullement avec celles que j'ai formulées pour les Rongeurs; mais cette monographie est accompagnée de superbes planches, et l'examen de ces planches m'a convaincu que le processus formatif du placenta est exactement le même chez la chauve-souris et chez le lapin. Pour certaines de ces figures, je croirais avoir sous les yeux la reproduction des dessins que je suis en train de faire pour l'étude du placenta du lapin. Laissant donc à l'auteur ses interprétations, que j'aurai ultérieurement l'occasion de discuter, je profite aujourd'hui de ses figures, qui sont la reproduction des faits, pour annoncer que l'évolution du placenta des Rongeurs a bien décidément la signification générale que je n'avais pas osé lui attribuer encore [1].

Aussitôt après l'apparition de cette note, je recevais du professeur Van Beneden une lettre qui confirmait entièrement ma manière de voir. Cette lettre doit être reproduite ici, avec les commentaires dont elle a été accompagnée lorsqu'elle fut communiquée à la Société de biologie :

« Dans une récente séance (6 octobre), je communiquais à la Société de biologie la conception que je m'étais formée de la nature des premiers rudiments du placenta du murin, en prenant pour point de départ ce que j'avais observé avec détail chez les Rongeurs (cochon d'Inde, rat, lapin). Ce fait que l'élément anatomique du placenta est produit par des cellules fœtales ectodermiques, circonscrivant des lacunes où circule le sang maternel, ce fait n'avait guère rencontré que des incrédules. Je viens aujourd'hui annoncer qu'il vient de recevoir une confirmation éclatante de la part d'un embryo-

1. Mathias Duval, *Les placentas discoïdes en général, à propos du placenta des Rongeurs.* (*Biologie*, 6 octobre 1888, p. 675.)

logiste éminent, dont chacun connaît les beaux travaux, notamment sur l'embryologie des Mammifères. En effet, le professeur Edouard Van Beneden, de l'université de Liège, m'a écrit, à la date du 25 octobre, une lettre suscitée par ma communication précédente, lettre dont j'extrais les passages suivants :

Je m'occupe depuis plusieurs années du développement du murin, et j'ai publié deux notes relatives, l'une à la *fixation du blastocyste à la muqueuse utérine* [1], l'autre à la *formation et constitution du placenta* [2]. Mes premières conclusions, en ce qui concerne l'origine de la couche protoplasmique à noyaux, dans laquelle circule le sang maternel, ne concordaient pas avec vos résultats relatifs au cochon d'Inde et au lapin. J'avais cru pouvoir conclure à l'origine conjonctive de cette formation. Mais vous verrez plus loin qu'aujourd'hui j'ai abandonné ma première manière de voir et que j'arrive aux mêmes conclusions que vous.

Le matériel que j'ai recueilli cette année m'a permis d'étudier un stade que je n'avais pas encore eu sous les yeux jusqu'ici. Les préparations démontrent, avec la plus parfaite évidence, que l'épiblaste, sur toute l'étendue de la région placentaire future, se dédouble, au moment de la formation du blastocyste, en deux assises : l'une superficielle formée de cellules à grands noyaux; l'autre profonde consistant en un épithélium cylindrique. Après la disparition totale de l'épithélium utérin, des vaisseaux maternels munis de leur gaine endothéliale arrivent au contact immédiat de l'assise superficielle de l'épiblaste. Aussitôt les contours cellulaires des cellules constituantes de cette couche disparaissent; elle se résout en une masse protoplasmique continue, parsemée de gros noyaux qui paraissent se multiplier par voie directe. Cette couche gagne rapidement en épaisseur; elle s'insinue entre les vaisseaux, en refoulant le tissu conjonctif; elle les enveloppe de toute part, et, bientôt après, ceux-ci, perdant leur gaine endothéliale, se transforment en lacunes sanguines, dépourvues de toute paroi propre. Le sang maternel qui circule dans ces lacunes se trouve dès lors en contact immédiat avec la couche protoplasmique à noyaux d'origine épiblastique. Cette conclusion me paraît conforme à celle que vous avez vous-même formulée à la suite de vos études sur le cochon d'Inde et le lapin.

Quand les villosités conjonctivo-vasculaires, fournies en partie par la somatopleure de la séreuse de Van Baer et par l'allantoïde, s'insinuent dans la couche épiblastique, déjà creusée de lacunes sanguines maternelles, énormément épaissie et formée de deux couches, l'une profonde cylindrique, l'autre superficielle et particulièrement puissante, composée d'un vrai plasmodium, chacune d'elles se trouve entourée immédiatement par l'assise cylindrique, médiatement par l'assise plasmodique de l'épiblaste.

1. *Bulletin de l'Académie royale de Belgique*, 3e série, t. XV, n° 1, 1888.
2. *Ibid.*, n° 2.

Il existe un riche réseau de lacunes sanguines dans l'épaisseur de cette dernière assise, autour de chacune des villosités.

« Je n'ai pas besoin d'insister sur la concordance absolue qu'il y a entre cette description du professeur de Liège sur le murin, et ce que j'ai décrit sur les Rongeurs. Le fait que les vaisseaux maternels perdent leur paroi endothéliale, je ne l'avais pas indiqué dans ma première note sur le cochon d'Inde, parce que, quoique je l'eusse déjà nettement entrevu, je le trouvais trop paradoxal et désirais le confirmer par des études approfondies; mais, dans ma note sur le lapin, je l'ai formellement précisé, étant alors bien assuré de son existence. Mes études ultérieures sur le cochon d'Inde sont venues actuellement me le confirmer, comme on le verra dans un prochain mémoire.

« J'avais précédemment parlé du murin, en pensant au placenta des singes et de l'homme, et sans oser espérer que de sitôt il fût donné à un embryologiste d'étendre au placenta humain la formule que j'avais émise pour le placenta des Rongeurs. Or, le professeur Van Beneden a eu la bonne fortune de pouvoir faire cette étude, et les résultats qu'il annonce à cet égard sont certainement la partie la plus remarquable de sa lettre :

J'ai eu, dit-il, l'occasion d'étudier récemment les villosités d'un œuf humain de quatre semaines. J'ai trouvé que là aussi il existe autour de l'axe conjonctivo-vasculaire une assise profonde de cellules épithéliales cuboïdes ou arrondies, et une assise superficielle formée par une masse protoplasmique parsemée d'innombrables noyaux.

Je vous envoie une photographie de l'une de ces coupes, montrant les deux couches épithéliales. Je les considère comme homologues aux deux assises de l'épiblaste du murin, et par conséquent les lacs sanguins du placenta humain sont très probablement, comme les lacunes sanguines maternelles du placenta des Chiroptères, tout au moins en partie, des vaisseaux maternels destitués secondairement de leur endothélium. Très réduits en calibre chez le murin, ils prennent un énorme développement chez l'homme.

Je pense donc que chez l'homme, comme chez les Chiroptères, la fixation du blastocyste se fait très tôt par une surface lisse et unie, et non par des radicelles ramifiées qui se développeraient à la surface du chorion pour pénétrer par leurs extrémités dans l'épaisseur de la muqueuse utérine ou dans la caduque réfléchie. Les villosités sont très probablement secondaires; elles résultent de la résolution de couches d'origine épiblastique en filaments ramifiés, et les espaces sanguins qui les séparent sont, de

par leur origine, des vaisseaux maternels distendus et privés de leur endothélium.

Je me propose de donner le nom de *plasmodiblaste* à la couche superficielle de l'épiblaste qui se transforme, dans le cours du développement, en une masse protoplasmique à gros noyaux, dans laquelle on ne distingue plus de limites cellulaires ; d'appeler *cytoblaste* la couche profonde, épithéliale, de l'épiblaste placentaire. — Je me figure que les opinions que je me suis formées sur la genèse du placenta humain, à la suite de mes études sur le développement du même organe chez le murin, concordent en beaucoup de points avec vos conclusions. Le fils de mon ami Masius, que j'ai engagé à entreprendre l'étude du placenta chez le lapin, et qui a maintenant terminé son travail, est arrivé aux mêmes conclusions que vous en ce qui concerne l'origine épiblastique de la couche dans laquelle se creusent les lacunes vasculaires, remplies de sang maternel.

Je vous serai très obligé si vous vouliez bien communiquer cette lettre à la Société de biologie, à sa prochaine séance, et je vous saurais beaucoup de gré d'en demander l'impression dans les comptes rendus de la séance.

« L'importance de cette communication me paraît de la plus haute portée au point de vue de nos idées sur l'origine des éléments histologiques du placenta et sur la signification de cet organe fœtal. Une véritable révolution est, dès aujourd'hui, accomplie à cet égard. Dans une communication orale, qui ne fut pas suivie de note imprimée, je disais, l'année dernière, que le placenta représente, à son origine, une hémorrhagie maternelle circonscrite et enkystée par des éléments fœtaux ectodermiques (ou épiblastiques). Aujourd'hui le professeur Van Beneden nous montre que les faits, résumés dans cette formule, se vérifient depuis les Rongeurs jusqu'à l'homme. Il me semble opportun de rappeler que l'*organe placentoïde*, que j'ai décrit en 1884 (*Compt. rend. Acad. des sciences*, 18 février ; — *Journ. de l'anat. et de la phys.*, 1884, pl. IX à XII), *dans l'œuf de l'oiseau* à la fin de l'incubation, répond à la même formule ; seulement ici ce n'est plus le sang maternel, mais une masse albumineuse émanée de l'organisme maternel, qui est circonscrite, enkystée et absorbée par une poche, d'origine embryonnaire, à parois formées d'épaisses assises de cellules ectodermiques ou épiblastiques [1]. »

Ainsi, à l'heure actuelle, l'exposé des faits que j'ai découverts pour le placenta des Rongeurs prend une grande signification, puisque le même type de formation s'observerait pour tous les Mammifères, jusqu'à l'espèce humaine. Nous aurons, en effet, au cours du

1. Mathias Duval, *Les placentas discoïdes ; lettre du prof. Ed. Van Beneden.* (*Biologie*, 3 novembre 1888.)

présent mémoire, à comparer entre elles de nombreuses observations sur les placentas les plus divers, observations incomplètes parce que la difficulté de se procurer les matériaux n'a pas permis d'obtenir la série totale des phases du développement; nous verrons que par suite les auteurs de ces observations sont arrivés à des conclusions bien différentes des nôtres; mais une critique attentive nous permettra, comme pour le travail de Frommel sur le murin, de retrouver les mêmes parties que pour le lapin, et avec les mêmes significations morphologiques.

On comprendra donc que nous ayons apporté le plus grand soin à donner au présent mémoire une valeur démonstrative aussi complète que possible, en multipliant les planches, en associant les figures de manière à rendre facile la lecture de cet exposé graphique des faits.

Nous diviserons ce travail en quatre parties.

La *première partie* aura pour objet le placenta du lapin. Sur ce sujet, Jean Masius a publié récemment les recherches annoncées par E. Van Beneden dans la lettre citée ci-dessus [1]. Son mémoire est absolument confirmatif de nos conclusions antérieures : nous aurons seulement à en présenter l'analyse et la critique pour quelques points secondaires. Mais Masius n'étudie que l'origine des éléments du placenta, c'est-à-dire qu'il ne va pas au delà du onzième ou douzième jour de la gestation. Or cela ne suffit pas pour permettre de comprendre l'organisation du placenta tel qu'il se présente à la fin de la gestation. Cet organe est en effet en voie incessante d'évolution et de transformation, jusqu'au moment où il se détache de l'utérus. Nous suivrons donc toutes ces phases évolutives et régressives, et rechercherons même comment se fait la réparation de la muqueuse utérine après la parturition.

Enfin nous nous occuperons de l'ensemble des annexes de l'embryon, et aurons à cet égard à signaler des faits nouveaux relativement à la manière dont se comporte la vésicule ombilicale.

Dans la *deuxième partie*, nous étudierons le processus de l'inversion des feuillets blastodermiques chez les Rongeurs; c'est une étude indispensable comme introduction à celle du placenta du cobaye, du rat, de la souris. Ici nous n'aurons que peu de faits

1. Jean Masius, *de la Genèse du placenta chez le lapin* (*Bull. Acad. roy. de Belgique*, 1888); *de la Genèse du placenta chez le lapin* (*Archives de biologie de Van Beneden*, 1889, avec planches).

nouveaux à apporter, mais du moins nous confirmerons les résultats publiés par Selenka, sur cette question qui a si longtemps exercé la sagacité des embryologistes.

La *troisième partie* traitera du placenta du cochon d'inde; sa formation, son évolution; et de même qu'il y sera question de l'ensemble des annexes du fœtus, de même nous aurons à donner quelques indications sur la manière dont se comporte la muqueuse après la parturition [1].

Enfin la *quatrième partie* contiendra les mêmes études pour le placenta du rat et de la souris.

Ces études ont été faites essentiellement par la méthode des coupes. Les utérus étaient placés d'abord dans le liquide picro-sulfurique de Kleinenberg, puis dans l'alcool ordinaire, puis dans l'alcool absolu. Ils étaient ainsi fixés intacts, avec leur contenu. C'est seulement lorsque le volume des parties le rendait nécessaire, que l'utérus était ouvert préalablement; mais, même dans ce cas, le placenta, laissé en place, était fixé et durci dans ses rapports avec l'utérus. Dans tous les cas, il est bon de faire en sorte que les vaisseaux maternels ne se vident pas, de manière que le sang coagulé y forme une véritable injection.

Les coupes ont été pratiquées selon deux procédés différents : pour les pièces volumineuses, inclusion dans le collodion et microtome à main; pour les pièces peu volumineuses, inclusion à la paraffine et microtome oscillant. Nous avons donc débité toutes les pièces en séries non interrompues de coupes qui, outre leur usage pour l'étude du placenta, forment un précieux matériel d'étude pour l'embryologie des Rongeurs.

Entre autres solutions colorantes classiques (picro-carmin, éosine), c'est surtout le carmin aluné de Grenacher qui nous a rendu les plus grands services.

I

LE PLACENTA DU LAPIN

Chez le lapin, comme chez les autres Rongeurs, des divers éléments de la formation placentaire, le plus intéressant, au point de

1. Voyez sur ce sujet les indications schématiques que nous avons données dans le mémoire de MM. Straus et Sanchez Tolédo (Recherches microbiologiques sur l'utérus après la parturition physiologique; *Annales de l'Institut Pasteur*, 1888).

vue fonctionnel, et surtout au point de vue morphologique et histologique, est celui qui provient de l'ectoderme de l'œuf, celui que Van Beneden propose de désigner sous les noms de *plasmodiblaste* et de *cytoblaste*. Nous préférons l'appeler de la dénomination plus simple d'*ectoplacenta*, qui rappelle son origine (ectodermique). Cette partie présente une évolution assez complexe et dont les phases successives peuvent servir à la division du sujet. En effet dans une première période qui va du début jusqu'au dixième jour environ, elle se constitue par l'établissement de puissantes assises cellulaires qui s'attachent au tissu maternel et en reçoivent les vaisseaux : c'est la *période de formation* (formation de l'ectoplacenta). Ensuite, par la pénétration des vaisseaux fœtaux (allantoïdiens), l'ectoplacenta est remanié, de manière à amener des contacts plus multiples et plus intimes entre les vaisseaux du fœtus et le sang maternel : c'est la *période de remaniement* (remaniement de l'ectoplacenta). Enfin le développement s'achève par une résorption plus ou moins complète des éléments de l'ectoplacenta, de manière que les vaisseaux fœtaux arrivent à plonger directement et à nu dans le sang maternel : c'est la *période d'achèvement* (achèvement du *placenta*). Telles sont les trois divisions qui s'imposent dans l'exposé des faits.

A. — Origine et formation de l'ectoplacenta.

a. Œuf et utérus au septième jour. — La formation de l'ectoplacenta détermine l'adhérence et la fixation de l'œuf à la muqueuse utérine. Il faut donc commencer cette étude au moment qui précède immédiatement cette fixation, c'est-à-dire au septième jour (sept jours et demi au plus) après la fécondation. La figure 1, de la planche 1, représente une coupe, perpendiculairement à l'axe, d'un renflement utérin recueilli sept jours après le coït. On reconnaît à la partie supérieure de la figure le bord adhérent de la corne utérine (MM) ou bord mésométrique (*hile de l'utérus* ou *mésopéritonéal* de Masquelin; face mésométrale de Van Beneden); dans toutes les coupes d'ensemble qui seront données dans les planches suivantes, nous aurons soin de placer toujours en haut le côté mésométrique de la coupe; c'est celui où se développe et adhère le placenta. La musculature (*m*) de l'utérus ne présente rien qui nous intéresse; la muqueuse seule doit nous arrêter (1, 2, 3), ainsi que l'œuf (O) renfermé dans sa cavité.

L'œuf est, à ce moment, une large vésicule sphérique, remplissant la partie de la cavité utérine qu'elle occupe, mais sans adhérer à la muqueuse. Le seul fait à signaler c'est que la partie de l'œuf où commence à se dessiner l'embryon, le pôle embryonnaire de l'œuf (blastodisque de V. Beneden; la fig. 7 représente un blastodisque isolé) est toujours dirigé vers le côté mésométrique de l'utérus (en haut sur la figure 1) et que là le contact est plus intime que partout ailleurs entre l'œuf et la muqueuse. Sur la pièce représentée par la figure 1. cette particularité dans la disposition des contacts est un peu exagérée, les réactifs fixateurs ayant amené un léger retrait de l'œuf qui n'est demeuré en contact avec la muqueuse que vers le côté mésométrique, sans doute parce que, sans qu'il y eût encore fixation proprement dite de l'œuf vers ce côté, il y avait cependant un léger commencement d'adhérences, comme il sera facile de le comprendre en étudiant par la suite le processus qui prépare et amène la fixation.

L'état de la muqueuse est donc à ce moment la seule chose intéressante.

A un faible grossissement (fig. 1), on voit que son épaisseur est bien différente du côté mésométrique et du côté opposé.

Du côté non mésométrique (en 3) la muqueuse est mince, formant de très petits plis. Du côté mésométrique elle est épaisse et forme des plis dont l'ensemble se soulève sous la forme de deux grosses saillies (1 et 2) séparées par un sillon profond (4). Ces deux grosses saillies correspondront aux deux lobes ou cotylédons du placenta; nous les appellerons donc les saillies lobaires ou cotylédonaires du placenta maternel ou *cotylédons maternels*; et le sillon qui les sépare pourra être dit *interlobaire* ou *intercotylédonaire*. Cette disposition est connue depuis longtemps; elle a été l'objet d'une étude spéciale de la part de H. Hollard. Déjà Bischoff avait fait remarquer que la muqueuse, par suite de l'imprégnation, se développe et offre du côté de la ligne mésométrique des renflements qui deviendront le placenta utérin. Hollard a étudié ces renflements, en ouvrant simplement des cornes utérines et examinant leur surface, et il a fait cet examen sur des lapines avant la fécondation et au début de la gestation. « En ouvrant, dit-il [1], une corne utérine qui est dans son état normal, on remarque qu'elle est divisée par des sillons

1. H. Hollard, *Recherches sur le placenta des Rongeurs et en particulier sur celui des lapins.* (*Annales des sciences naturelles*, 1863, 4e série, t. XIX, p. 229.)

longitudinaux en un certain nombre de bandelettes. Un sillon, correspondant à l'insertion du mésomètre, sépare deux bandelettes plus larges que toutes les autres. Chacune de ces bandes médianes est bordée d'une bande plus étroite, et, au delà de celle-ci, la région de la muqueuse opposée aux premières bandes est couverte de petits plis irréguliers.... Par suite de la fécondation, et bien avant l'arrivée de l'œuf dans la corne utérine, la muqueuse s'injecte, se fronce; ses bandes médianes, traversées de distance en distance par des sillons transverses, se partagent en une double série de coussinets quadrilatères, mais dont les angles s'arrondissent. » Les saillies cotylédonaires figurées en 1 et 2 (fig. 1) représentent deux de ces coussinets. Tout ce que nous avons à ajouter, pour compléter ce qu'on constate à l'œil nu, ou sur une coupe vue à un faible grossissement, c'est qu'en général deux seulement de ces coussinets continuent à se développer, d'où la disposition du placenta en deux lobes; mais que ces deux lobes peuvent correspondre aussi bien à deux coussinets placés transversalement côte à côte, ou bien se faisant suite en série longitudinale, ou même obliquement, de sorte que le sillon intercotylédonaire n'est pas nécessairement dirigé parallèlement à l'axe de la corne utérine, mais peut être transversal ou au moins très oblique. Toutefois la direction longitudinale de ce sillon est de beaucoup la plus fréquente, et c'est la disposition qui est représentée dans nos diverses coupes d'ensemble, dans lesquelles, la coupe étant faite perpendiculairement à l'axe de l'utérus, on voit le sillon intercotylédonaire coupé perpendiculairement à sa direction, de sorte qu'il est régulièrement bordé, de chaque côté, par la saillie cotylédonaire correspondante.

Au point de vue de leur structure histologique ces renflements cotylédonaires utérins présentent déjà des modifications importantes comparativement à la muqueuse du côté non mésométrique. La figure 2 représente, à un grossissement de 70 fois, une partie de la paroi utérine de la région non mésométrique (par exemple de la région qui porte le chiffre 3 dans la fig. 1). Outre les couches musculaires longitudinales (en 1, fig. 2) et transversales (en 2), on voit ici la muqueuse composée d'un chorion (3) et d'un épithélium (4). Le chorion est formé d'un tissu cellulaire lâche, pauvre en éléments fibrillaires, riche en cellules étoilées, et parcouru par de nombreux vaisseaux qui ont presque tous la structure de capillaires, c'est-à-dire se composent d'un endothélium doublé extérieurement

d'une couche plus ou moins régulière de cellules adventices fusiformes ou légèrement étoilées, sur la coupe. L'épithélium est régulièrement cylindrique, sans cils vibratiles ; il forme des dépressions peu profondes, en culs-de-sac s'élargissant dans la profondeur ; c'est tout ce qu'on trouve comme représentant des glandes utérines. Le seul fait à signaler, parce qu'il présente le début d'une transformation que nous verrons ultérieurement plus accentuée, c'est que, tandis que les cellules épithéliales des cavités glandulaires sont bien nettes, bien distinctes les unes des autres, avec un noyau d'aspect homogène (coloré en totalité par le carmin), au contraire l'épithélium des parties les plus superficielles, les plus saillantes, commence à perdre ces caractères : les cellules sont moins distinctes et tendent à se fusionner en une couche homogène ; leurs noyaux deviennent incolores au centre, avec substance chromatique localisée à la périphérie (en 5, fig. 2).

La structure de la muqueuse dans la région mésométrique, c'est-à-dire dans les saillies cotylédonaires, est représentée dans les figures 3, 4, 5 et 6.

La figure 3 nous en donne une vue d'ensemble. Sans parler des couches musculaires plus puissantes dans cette région (*m*, couches longitudinales), on voit que l'épaisseur de ces saillies cotylédonaires est due à l'hypertrophie du chorion qui renferme de nombreux vaisseaux (3, 3), et que la couche épithéliale (1, 1) forme de nombreux replis et des invaginations peu profondes, terminées en culs-de-sac, qu'on peut désigner sous le nom de glandes. — C'est sur cet épithélium d'une part, et d'autre part sur les vaisseaux du chorion que doit se concentrer notre attention, afin de saisir des transformations qui sont de la plus haute importance pour l'intelligence des formations placentaires.

L'épithélium des parties saillantes de la muqueuse présente une transformation que nous avons vue déjà indiquée, mais d'une manière très peu sensible, dans la muqueuse de la région non mésométrique. Ici (fig. 4), il n'y a absolument plus aucune indication de cellules distinctes : toute la couche épithéliale forme un revêtement homogène, relativement épais (la fig. 4 est à un gross. de 200 à 250), se colorant faiblement, mais d'une manière uniforme par le carmin. Les noyaux sont nombreux, mais tous disposés dans la zone profonde de la couche épithéliale transformée. Ces noyaux présentent un contour irrégulier, formé par des amas de granulations

de substance colorable (chromatine), tandis que leur centre clair ne se colore pas. Ces modifications de l'épithélium, lesquelles, nous le verrons ultérieurement, préludent à sa résorption, se poursuivent à ce moment plus ou moins dans les dépressions glandulaires et les plis (2, fig. 4), mais en général n'atteignent pas encore les parties profondes de ces divers enfoncements.

La partie du chorion immédiatement sous-jacente à l'épithélium présente des capillaires (3, 3, fig. 4) formés par une simple paroi endothéliale; entre ces capillaires est une substance amorphe interposée à de nombreuses cellules conjonctives étoilées (4, fig. 4).

Dans le reste du chorion. c'est-à-dire dans ses parties profondes, les vaisseaux remarquables par leur nombre, le sont aussi par leur structure : ce sont des capillaires à la surface externe desquels s'est développée une adventice, d'aspect tout particulier. Quand on examine ces capillaires successivement dans les parties les plus externes et dans les parties moyennes centrales des lobes cotylédonaires, on trouve cette adventice à divers stades de développement. En effet, dans les parties périphériques, ces capillaires sont formés (fig. 5) d'un endothélium (1) que double extérieurement une simple couche de cellules adventices (2), lesquelles sont sphériques ou globuleuses avec un gros noyau. Il est facile de constater sur divers points des préparations que ces cellules globuleuses sont une transformation des cellules conjonctives étoilées du tissu ambiant, lesquelles se sont accumulées en couche continue à la surface du capillaire. Dans les parties centrales des saillies cotylédonaires, les capillaires sont plus larges et leur couche adventice formée de plusieurs assises de cellules superposées, comme le montre la figure 6. Les cellules globuleuses, tassées les unes contre les autres, forment aux vaisseaux une paroi épaisse, qui les rend bien visibles, même à un faible grossissement (fig. 3), sur une préparation d'ensemble. Elles forment une couche, qui a un aspect épithélial, de sorte que, si l'endothélium vasculaire n'était pas bien visible, on pourrait parfois être tenté de prendre la coupe d'un pareil vaisseau pour celle d'un tube glandulaire. Nous signalons cette erreur possible, parce que, dans l'analyse critique de certaines opinions antérieurement émises , nous verrons que pareille confusion a été l'origine de ces opinions. Quant à l'origine de ces épaisses couches de cellules globuleuses adventices (gaines périvasculaires de Masquelin et Swaen), elle doit être rap-

portée en partie à l'adjonction de nouveaux éléments fournis par les cellules conjonctives ambiantes, et en partie à la division des cellules globuleuses déjà existantes, puisqu'on trouve dans ces couches de nombreuses figures karyokinétiques (fig. 6).

Ainsi, en résumé, *au septième jour de la gestation, c'est-à-dire immédiatement avant que s'établisse la fixation de l'œuf à la muqueuse, celle-ci présente déjà des modifications par lesquelles se dessine le placenta maternel : ce sont, comme aspects macroscopiques, la formation de deux saillies, dites lobes cotylédonaires, séparées par un large et profond sillon intercotylédonaire. Ce sont, d'autre part, au point de vue histologique, au niveau de ces lobes, la transformation de l'épithélium utérin en une couche homogène, et le développement des capillaires de la muqueuse en des sortes de sinus à parois renforcées par plusieurs assises de cellules globuleuses.*

b. Embryons de sept jours et demi, huit et neuf jours. — A partir de la fin du septième jour se prépare la fixation de la vésicule blastodermique à la muqueuse utérine; cette fixation, qui se fait seulement par la région en contact avec les saillies cotylédonaires de l'utérus, est complète pour les œufs âgés de neuf jours.

Quand on ouvre des renflements utérins de sept jours et demi et de huit jours, il est facile d'isoler entièrement, sans aucune lésion, le blastoderme, et d'obtenir des préparations intactes de l'embryon et de l'aire opaque, telles que celles représentées dans les figures 7 et 8; mais à huit jours et demi l'aire opaque du disque blastodermique (hémisphère embryonné de la vésicule blastodermique, blastodisque) ne se laisse que rarement détacher intégralement de la muqueuse utérine, à laquelle il adhère par certaines régions de son ectoderme épaissi, et alors on obtient le plus souvent des préparations présentant des pertes de substance, comme le montre (en 2, 3) le disque blastodermique représenté dans la figure 15.

Nous avons donc à étudier comment s'établissent ces adhérences ectodermiques entre l'hémisphère embryonné de la vésicule blastodermique et les saillies cotylédonaires utérines. C'est en cela que consiste précisément l'apparition de l'ectoplacenta.

La figure 7 représente une préparation de l'hémisphère embryonné d'un œuf de sept jours et demi. On y voit la première ébauche de l'embryon (E) représenté par la ligne primitive, dont l'extrémité antérieure est coiffée par une large gouttière médullaire : cet

embryon est encadré par une étroite aire transparente, qui est elle-même enveloppée par une large aire opaque (AO, AO, ses limites antérieure et postérieure). Cette aire doit son aspect opaque à la lumière transmise, à l'existence du feuillet moyen, et à l'épaisseur plus grande de l'ectoderme. Dans cette aire opaque elle-même, on remarque, de chaque côté, une zone plus sombre (en 1 et 2), chacune en forme de croissant, et encadrant les quatre cinquièmes postérieurs de l'embryon. Ces zones plus sombres que nous appellerons les *croissants ectoplacentaires* (leur ensemble forme le *fer à cheval placentaire* de Van Beneden), sont produits uniquement par la grande épaisseur relative de l'ectoderme à leur niveau. L'étude de stades plus avancés va justifier cette affirmation ainsi que le nom de croissants ectoplacentaires. Nous avons voulu seulement ici, en représentant ce blastoderme de sept jours et demi, montrer l'aspect en surface des premières indications d'une formation que nous allons étudier en détail lorsqu'elle sera plus accentuée. Pour le présent stade, nous ferons seulement remarquer encore que les croissants ectoplacentaires ont un aspect tacheté, ce qui traduit des variations locales de l'épaisseur de l'ectoderme en ces régions.

Si nous passons à un embryon de huit jours (fig. 8), muni déjà de quatre à cinq prévertèbres, et que nous portions notre examen sur l'aire opaque, nous la voyons marquée de deux espèces de parties plus sombres. C'est d'abord, tout à fait à la périphérie (en V) des taches irrégulières, dans lesquelles, aussi bien par le jeu de mise au point sur la préparation examinée en surface, que par l'étude des coupes, il est facile de reconnaître les premiers îlots sanguins, sur lesquels nous ne nous arrêterons pas (V, fig. 8). Ce sont ensuite (en 1 et 2) les croissants ectoplacentaires, ici plus marqués que précédemment, et surtout mieux caractérisés par leur aspect tacheté. Par le jeu de la mise au point du microscope, on saisit facilement que ces taches sont dues à des épaississements irréguliers de l'ectoderme, car on a l'impression de parties successivement saillantes et déprimées, pour ainsi dire de montagnes séparées par des vallées plus ou moins profondes. C'est ce que confirme l'examen des coupes.

Parmi les coupes en série faites sur un blastoderme identique à celui de la figure 8, nous en avons représenté trois, dont l'une donne la constitution du blastoderme en avant des croissants ectoplacentaires (fig. 9), tandis que les deux autres passent par ces croissants,

soit au niveau de l'embryon (fig. 11), soit en arrière de lui (fig. 13).

La figure 9 nous montre, en A, la dépression axiale de la gouttière médullaire, et, de chaque côté, en LM, LM, les lames médullaires céphaliques. En dehors de ces lames, l'ectoderme est d'abord très mince dans une certaine étendue, puis s'épaissit (en *ex* [10]); cet épaississement correspond à l'aspect général de l'aire opaque, et son étude spéciale est donnée par la figure 10, où on voit l'ectoderme formé de deux à trois rangs de cellules régulièrement superposées, c'est-à-dire sans qu'il y ait à la superficie des séries de saillies et de dépressions. On voit de plus, sur la figure 9, que, à la périphérie de l'aire opaque, l'ectoderme s'amincit de nouveau graduellement, tandis qu'à la face profonde du mésoderme apparaissent les îlots sanguins (V, V), ainsi que nous l'avait fait prévoir l'examen du blastoderme en surface (fig. 8).

La figure 11 est une coupe passant par la partie antérieure des croissants ectodermiques ou ectoplacentaires : en A est la ligne axiale; en LM, LM, des lames médullaires, puis, en suivant l'ectoderme du centre à la périphérie, nous le voyons s'épaissir plus brusquement et bien plus fortement que dans la coupe précédente. C'est qu'ici cet épaississement, dans sa partie la plus accentuée, correspond non seulement à l'aire opaque, en général, mais en particulier à ses croissants ectoplacentaires, et, au niveau de ceux-ci (en *ex* [12], fig. 11) la superficie de l'ectoderme présente des dépressions et des saillies, comme le montre à un plus fort grossissement la figure 12 (comparer avec la fig. 10).

Enfin la figure 13 présente les mêmes caractères, mais plus accentués encore, c'est-à-dire que la coupe, passant par la partie la plus large des croissants ectoplacentaires, nous montre sur une grande étendue les épaississements ectodermiques qui les forment, et que ces épaississements sont à leur superficie plus accidentés encore. C'est ce que nous avons tenu à représenter dans la figure 14.

Nous venons ainsi d'étudier un blastoderme de huit jours sur des coupes de blastoderme préalablement isolé. C'est qu'en effet à ce moment l'adhérence n'est pas encore intime entre l'ectoderme et la muqueuse utérine; mais elle est préparée par les croissants ectoplacentaires au niveau desquels elle va se produire, grâce aux saillies ectodermiques qui s'engrèneront avec les dépressions de la surface muqueuse. C'est ce que nous allons voir déjà avec un embryon de huit jours et demi.

Cet embryon de huit jours et demi est représenté, avec son aire opaque, vue en surface, dans la figure 15. Inutile de nous arrêter sur la description de l'embryon ou des îlots vasculaires (V) de la périphérie de l'aire opaque. Les croissants ectoplacentaires (1, 4) nous intéressent seuls. Ils sont de plus en plus étendus, sombres (épais) et marqués de taches irrégulières (épaississements et dépressions de l'ectoderme); mais le fait le plus frappant, ce sont les larges places claires, faites comme à l'emporte-pièce, qu'ils présentent. Ces taches claires sont des pertes de substance, c'est-à-dire représentent des régions où l'ectoderme des croissants ectoplacentaires est resté attaché à la muqueuse utérine. C'est ce qu'il est facile de comprendre par l'examen des coupes; mais, à cet âge, il ne s'agit plus de coupes du blastoderme détaché, mais bien de coupes des parties en totalité, dans leurs rapports normaux, c'est-à-dire du blastoderme (hémisphère embryonné) fixé et durci en connexion avec la muqueuse utérine.

La figure 16 représente une coupe de ce genre, et, d'après la forme de la gouttière médullaire, il est facile de voir qu'elle a été pratiquée à peu près à un niveau correspondant à la ligne 16 de la figure 15. On n'a représenté que la partie superficielle des deux saillies cotylédonaires de l'utérus, avec le sillon (IC) qui les sépare. Cette figure nous donne une vue d'ensemble des connexions du blastoderme avec l'utérus : le corps de l'embryon (en A) est libre, et correspond au sillon intercotylédonaire; à la partie toute périphérique (en P) le blastoderme, dont tous les feuillets sont très minces, est également libre; mais dans une large étendue, de chaque côté de l'embryon (en *ep*), le blastoderme adhère à la muqueuse par un épaississement ectodermique qui décrit, sur la coupe, de nombreuses ondulations : il est facile de se rendre compte que cet épaississement correspond au croissant ectoplacentaire. Cet épaississement ectodermique est la *lame ectoplacentaire*, l'ectoplacenta en un mot.

D'une manière générale, sur cette vue d'ensemble, on constate que l'épithélium de la muqueuse utérine a disparu au niveau de la formation ectoplacentaire : les glandes ou dépressions de la muqueuse persistent seules à ce niveau, et on voit les saillies de l'ectoderme s'enfoncer plus ou moins régulièrement dans ces glandes. Il est impossible, sur les préparations en question, de confondre ce qui reste des glandes, avec les vaisseaux du chorion des saillies

cotylédonaires. Ces vaisseaux ont l'aspect décrit précédemment et étudié notamment d'après les figures 3 et 6 (adventice de cellules globuleuses) ; seulement leurs parois sont déjà un peu plus épaisses. Nous insisterons sur leur structure à un stade ultérieur, où elle sera encore plus caractérisée ; pour le moment il n'y a à nous arrêter que sur les rapports de l'ectoderme dans ses connexions avec l'utérus : c'est ce que nous ferons en étudiant à un fort grossissement deux points de la figure 16.

La figure 17 (planche II) reproduit, à un grossissement de 250 fois, la région où l'ectoderme de l'aire transparente se continue avec l'épaississement ectoplacentaire. Nous ne nous arrêterons ni sur l'endoderme (*in*), ni sur les deux lames mésodermiques (*ms*). L'ectoderme seul présente des particularités qui nous intéressent. D'abord formé d'une seule rangée de cellules, et sans contiguïté ni connexions avec l'utérus, on le voit graduellement (de gauche à droite dans la figure) constitué par des assises cellulaires de plus en plus nombreuses. Il arrive ainsi au contact de la couche homogène résultant de la transformation de l'épithélium utérin (*e*) et presque aussitôt cette couche diminue d'épaisseur, est résorbée, de sorte qu'à l'extrémité droite de la figure l'ectoderme est directement en contact avec la surface du chorion de la muqueuse utérine (voir aussi la fig. 18). — En même temps que ces modifications dans son épaisseur, cet ectoderme présente un remarquable changement de constitution ; tandis que ses couches profondes (du côté du mésoderme) continuent à être composées de cellules polyédriques bien limitées, ses cellules superficielles au contraire se fusionnent en une couche protoplasmique avec nombreux noyaux. Dans les stades suivants nous retrouverons cette division en deux couches d'épaisseur inégale, avec des caractères bien tranchés : il est donc important de préciser dès maintenant ces caractères.

La couche superficielle est celle que Van Beneden a proposé de nommer *plasmodiblaste* (voy. notre Introduction) : elle répond au *symplaste* de Laulanié. Nous lui donnerons le nom de *couche plasmodiale* de l'ectoplacenta, et désignerons la couche profonde sous le nom de *couche cellulaire* de l'ectoplacenta.

Ces deux couches présentent un contraste très net et quant à leur protoplasma et quant à leurs noyaux.

Le protoplasma de la couche plasmodiale se colore plus fortement par le carmin que celui de la couche cellulaire ; mais il n'y a

cependant pas de zone nette où on puisse dire que finit une couche et commence l'autre : la transition est graduelle. Et, en effet, les lignes de séparation des cellules, bien marquées pour les parties profondes de la couche cellulaire, deviennent graduellement moins distinctes, puis disparaissent complètement dans la couche plasmodiale.

Les caractères présentés par les noyaux sont plus remarquables. Ces noyaux sont arrondis dans la *couche cellulaire* et les nombreuses figures karyokinétiques qu'ils y présentent montrent que la multiplication cellulaire se fait ici selon le processus de la division indirecte. Dans la *couche plasmodiale*, les noyaux sont légèrement ovoïdes, diversement orientés, très fortement colorés par le carmin, et ne présentent jamais de figures de karyokinèse. Le processus de multiplication paraît être celui de la division directe. A cet égard, la transition est brusque entre les deux couches, c'est-à-dire qu'on voit, dans la zone limite, de véritables nids ou centres de multiplication des noyaux; sur les figures 21 et 25, se rapportant à un stade ultérieur, ces centres d'active multiplication nucléaire, par division directe, sont nettement visibles.

Ces caractères, déjà assez accentués dans la figure 17, deviennent bien plus visibles dans la figure 18, qui représente une région moyenne de l'épaississement ectoplacentaire au huitième jour (la région 18 de la figure 16, pl. I). Ici on voit l'active végétation de la couche plasmodiale de l'ectoplacenta se traduire par de véritables poussées qui entrent dans la muqueuse, notamment au niveau des glandes (G, G). Ce n'est plus qu'au niveau de ces glandes qu'on trouve encore trace de l'épithélium utérin, c'est-à-dire de cette couche homogène, parsemée de noyaux dans ses parties profondes. Du reste, ces noyaux, nombreux, tassés en groupes irréguliers, souvent discontinus, ont les caractères précédemment décrits (centre clair, zones périphériques foncées et colorées par les réactifs).

D'après ces descriptions, c'est-à-dire de par le fait de la résorption de ce qui représente l'épithélium utérin, et le fait des poussées de prolifération de la couche plasmodiale dans la muqueuse (fig. 18), on comprend que l'ectoplacenta soit désormais très adhérent aux saillies cotylédonaires de l'utérus, et que le blastoderme ne puisse être dès lors détaché sans déchirure et perte de substance de son ectoderme dans le domaine des croissants ectodermiques (fig. 15).

On comprend aussi que la couche plasmodiale de l'ectoplacenta

arrive ainsi au contact des vaisseaux superficiels de la muqueuse, c'est-à-dire des petits vaisseaux qui ont conservé la structure de capillaires purs, formés par un simple endothélium (V, V, V, fig. 18) et n'ont pas acquis l'adventice de cellules globuleuses qui existe autour des vaisseaux plus profonds.

Or c'est précisément en étudiant les rapports plus intimes que la couche plasmodiale va affecter avec ces capillaires superficiels, que nous ferons un pas de plus vers l'étude de l'origine et de la formation première de l'ectoplacenta.

La figure 19 représente, à l'âge de neuf jours, l'embryon avec son aire opaque. Des croissants ectoplacentaires, le bord seul est ici figuré, le reste de leur étendue étant représenté par une vaste perte de substance ectodermique. C'est que dès maintenant l'adhérence de ces croissants aux cotylédons utérins est telle que toute cette région de l'ectoderme reste fixée à l'utérus quand on en isole le blastoderme et l'embryon. Et les deux croissants ectoplacentaires étant arrachés simultanément du disque blastodermique, l'ensemble de la perte de substance a la forme d'un fer à cheval (*fer à cheval placentaire* de Van Beneden). A ce niveau, la préparation du disque blastodermique ne nous montre donc plus que l'endoderme, doublé de la lame interne du mésoderme, et sur ce champ on aperçoit un léger dessin réticulé : ce sont les vaisseaux, qui, développés d'abord sur les zones périphériques de l'aire opaque, se sont étendus maintenant dans ses parties moyennes, c'est-à-dire au niveau des lames ectoplacentaires.

Le fait que les lames ectoplacentaires ont dû rester attachées aux cotylédons utérins est facile à comprendre d'après les figures 20 et 22, qui représentent des coupes du blastoderme dans ses connexions avec la muqueuse.

Avant d'entrer dans le détail de ces connexions, remarquons que ces figures nous font comprendre comment prend naissance l'amnios. Il se produit par deux plis latéraux de l'ectoderme et du feuillet fibro-cutané mésodermique. Ces plis se forment de chaque côté de l'embryon, dans l'aire transparente, c'est-à-dire dans une région où l'ectoderme n'a aucune connexion avec la muqueuse utérine. Ces deux figures portent sur la partie postérieure du corps de l'embryon; la figure 20 est une coupe portant en arrière des dernières prévertèbres différenciées : le corps de l'embryon (A) répond exactement au sillon intercotylédonaire (IC). La figure 21 porte sur la partie

postérieure du corps de l'embryon : le développement de l'amnios y est plus avancé, ses deux replis de droite et de gauche étaient prêts de se rejoindre. On remarquera qu'ici le corps de l'embryon ne répond plus exactement au sillon intercotylédonaire (IC); c'est que souvent l'axe de l'embryon est légèrement oblique par rapport à ce sillon et qu'alors les deux lignes ne se correspondent plus à leurs extrémités. Nous avons tenu à représenter ces détails, afin de donner une idée des variétés qui peuvent se présenter à cet égard, variétés auxquelles nous avons déjà fait allusion, dès le début, en parlant des coussinets cotylédonaires de H. Hollard.

Quant aux connexions de plus en plus intimes, à cet âge, de l'ectoplacenta avec la muqueuse, elles sont représentées par la figure 21, à un grossissement de 180 fois. Sans nous arrêter sur le feuillet interne (*in*), ni sur le mésoderme et la fente pleuro-péritonéale ou cœlome externe (PP) qui sépare ses deux lames, nous insisterons sur les dispositions de la lame ectoplacentaire (*ep*). Sa couche plasmodiale est très développée; elle émet de nombreuses poussées qui pénètrent dans la muqueuse utérine et l'envahissent : ces poussées pénètrent non seulement au niveau de ce qui reste des glandes ou dépressions de la muqueuse, mais encore dans des régions quelconques du chorion de la muqueuse. Leur disposition est telle qu'elles entourent les vaisseaux capillaires de la superficie de ce chorion (les vaisseaux *v*,*v*), c'est-à-dire qu'après être arrivés au contact de la paroi vasculaire qui regarde vers la cavité de l'utérus, les prolongements de la couche plasmodiale s'étendent sur les parties latérales de ces vaisseaux et commencent à les déborder et à les entourer vers le côté qui regarde vers la surface de l'utérus. Il en résulte que, selon les hasards de la coupe, quelques-uns de ces prolongements de la couche plasmodiale sont sectionnés de telle sorte qu'ils ne montrent pas leurs connexions naturelles avec le reste de la couche, et se présentent comme de gros îlots isolés de protoplasma semé de noyaux; c'est ce qu'on voit en 2; mais la comparaison avec la région 1 éclaire aussitôt la véritable signification des îlots isolés.

Quant à la muqueuse des saillies cotylédonaires, elle présente à considérer ses vaisseaux et ses restes de glandes. Les culs-de-sac glandulaires sont plus ou moins complètement remplis par cette substance homogène qui résulte de la transformation des cellules épithéliales, et les noyaux qui y sont inclus sont tassés dans les

couches profondes, accumulés les uns sur les autres en amas irréguliers. Ces noyaux sont presque méconnaissables, réduits de volume, formés d'une périphérie foncée, d'un centre clair. Évidemment ces glandes sont en voie d'atrophie et de résorption; elles vont bientôt disparaître; elles ne jouent aucun rôle essentiel dans la formation du placenta. Les vaisseaux (VV) se distinguent en deux ordres, quant à leur structure : les profonds sont munis de cette adventice de cellules globuleuse déjà décrite et sur laquelle nous reviendrons bientôt; ils se continuent vers la superficie avec les vaisseaux superficiels, simples capillaires (*v*, *v*) que commence à envelopper la couche plasmodiale de l'ectoplacenta.

Enfin nous ferons remarquer qu'à la face profonde de l'ectoplacenta, sous sa couche cellulaire, il se détache de la lame externe du mésoderme (en 3) des cellules conjonctives embryonnaires, visibles surtout dans la concavité des plis que forme l'ectoplacenta. C'est la première trace des éléments mésodermiques du placenta fœtal, éléments qui vont préparer la voie pour l'arrivée des vaisseaux fœtaux dans le placenta.

Ainsi, en résumé, *l'évolution de la partie fœtale du placenta commence à la fin du septième jour environ par un épaississement ectodermique qui se dessine sous la forme de croissants ectoplacentaires. Dans l'étendue de ces croissants l'ectoderme est formé de couches de plus en plus nombreuses, dont les superficielles prennent bientôt une disposition plasmodique* (*couche plasmodiale de l'ectoplacenta*), *tandis que les profondes restent formées de cellules distinctes* (*couche cellulaire de l'ectoplacenta*). *Dans la couche plasmodiale, les noyaux se multiplient par division directe; dans la couche cellulaire, ils se multiplient par karyokinèse. La couche plasmodiale végète par poussées qui pénètrent dans la muqueuse des saillies cotylédonaires de l'utérus, et, à la fin du neuvième jour, arrivent à entourer plus ou moins complètement les capillaires superficiels de cette muqueuse. En même temps, toute trace de l'épithélium de l'utérus a disparu au niveau de la formation ectoplacentaire, et il n'en reste plus que dans les culs-de-sac glandulaires.*

c. Embryon de neuf jours et demi. — Le fait essentiel que nous avons à observer à neuf jours et demi (ou dix jours environ) marque un stade de première importance dans l'évolution de la formation ectoplacentaire : il s'agit en effet de l'investissement des

capillaires superficiels des cotylédons maternels par les poussées de la couche plasmodiale de l'ectoplacenta, de la disparition de la paroi endothéliale de ces capillaires, et de la réduction de ces vaisseaux à l'état de lacunes creusées dans le tissu ectoplacentaire d'origine embryonnaire, lacunes parcourues par le sang maternel.

La figure 23 (Pl. II) donne une vue d'ensemble de l'embryon et de ses annexes à ce stade. Les cotylédons maternels ont acquis une très grande épaisseur (voir le dessin de leur ensemble dans la fig. 26 de la planche suivante) et ils sont parcourus par un riche et large réseau de ces vaisseaux à épaisses parois formées de cellules globuleuses. Nous décrirons tout de suite les particularités de ces parois vasculaires, pour n'avoir plus ensuite à nous occuper que de l'embryon et de son ectoplacenta.

Déjà sur la figure 23 on voit que ces vaisseaux présentent une paroi épaisse formée de plusieurs couches de cellules. En examinant un de ces vaisseaux à un grossissement de 270 fois (fig. 24) on reconnaît qu'ils ont conservé leur tunique endothéliale (1, 1). En dehors de celle-ci, l'adventice, décrite antérieurement comme formée de cellules globuleuses, présente actuellement la même composition quant à la forme de ses cellules (2,2); mais celles-ci, augmentées en nombre, présentent déjà une modification importante, qui s'accentuera de plus en plus par la suite. Elles ont acquis une paroi cellulaire bien distincte; de plus le protoplasma granuleux n'est plus répandu uniformément à leur intérieur; il est tassé en une zone périnucléaire, qui envoie quelques prolongements radiés vers la périphérie, le reste de la cellule paraissant rempli d'un liquide clair. En un mot, ces cellules sont devenues *vésiculeuses*, et c'est le nom que nous leur donnerons désormais. Nous verrons en effet cet état s'accentuer de plus en plus, et bientôt même certaines des cellules conjonctives interstitielles (3, fig. 24) subiront la même transformation. Mais ceci n'apparaîtra que dans un stade ultérieur.

Si maintenant nous revenons à la description de l'embryon de neuf jours et demi, nous voyons (fig. 23, coupe passant par la région toute postérieure de l'embryon, au niveau de l'intestin postérieur) que l'amnios est complet dans cette région postérieure. La coupe de l'embryon sur la figure 23 n'est pas exactement comparable à celle de la figure 22, parce que l'extrémité postérieure du corps se tord et se recourbe légèrement à cette époque. Ces dispositions mériteraient une étude à part, qui ne serait pas ici à sa place. Elles

sont en rapport avec l'apparition du bourgeon allantoïdien (Al) sur les particularités duquel nous ne nous arrêterons pas non plus, réservant ces questions pour une étude spéciale où nous ferons ressortir la différence qu'il y a, à l'origine, entre le bourgeon allantoïdien du lapin et celui du poulet. Il nous suffit pour notre sujet de constater ici la présence du bourgeon (Al) et de le voir proéminer dans la cavité pleuro-péritonéale (PP) ou cœlome externe, dans une disposition telle que, par le simple fait de son développement, il doit fatalement s'étaler à la face profonde de l'ectoplacenta et arriver, en y apportant les vaisseaux fœtaux, au contact de la lame mésodermique (somatopleure) qui double cet ectoplacenta.

L'état de l'ectoplacenta à cette époque est bien caractéristique de ce stade : au faible grossissement de 21 fois, auquel a été dessinée la figure 23, il se montre sous l'aspect d'une épaisse lame ectodermique, bien distincte, parce que ses éléments se colorent fortement par le carmin, tandis que la muqueuse utérine (épithélium, *e*, et le reste des glandes, G) demeure relativement très pâle. Cette différence de teinte est rendue sans exagération par la figure 23. Cette épaisse lame ectodermique est non seulement ondulée sur ses deux bords, comme au stade précédent (fig. 10, 21, 22); mais elle présente de plus dans son épaisseur des trous, des lacunes dont il s'agit de déterminer la signification. Elle est donnée dès le premier coup d'œil jeté sur la figure 25, qui représente, à un grossissement de 270 fois, la région 25 de la figure 23.

Nous y voyons en effet ces lacunes (L, L) former des orifices taillés comme à l'emporte-pièce dans la couche plasmodiale de l'ectoplacenta. Mais si ces lacunes sont représentées ici, pour la netteté du dessin, comme des places vides, il n'en est pas de même sur les préparations, où on les voit pleines de sang, c'est-à-dire de globules rouges [1]. Les pièces colorées par l'éosine sont particulièrement démonstratives à cet égard, surtout lorsqu'on a eu soin, lors de l'extirpation de l'utérus, de préparer la pièce de sorte que les vaisseaux de l'utérus ne se vident pas : dans ce cas, les lacunes en question sont gorgées d'hématies, qui prennent vivement l'éosine, de sorte que la préparation ressemble à une véritable injection. Ces héma-

1. Ne disposant pas de figures coloriées, nous avons, sur toutes nos planches, renoncé à figurer les globules qui remplissent les vaisseaux et les lacunes, qui, se traduisant ainsi par des espaces vides, frappent mieux les yeux à la première inspection des figures.

ties sont identiques à tous égards aux globules rouges maternels, tels qu'on les trouve pareillement dans les vaisseaux profonds des cotylédons utérins. Du reste, l'étude anatomique des préparations montre que ces lacunes se continuent avec les vaisseaux maternels.

En effet, si parmi ces lacunes il en est qui sont circonscrites de tous côtés par les éléments de la couche plasmodiale de l'ectoplacenta (par exemple les deux lacunes à l'extrémité gauche de la fig. 25), il en est par contre qui sont libres du côté de la région profonde de la couche plasmodiale (par exemple la lacune qui est à l'extrémité droite de la fig.) et qui par là se continuent avec un capillaire de la muqueuse.

En comparant des préparations comme celles des figures 21 et 25, on se rend compte du mode de formation des lacunes sanguines en question : on voit qu'à mesure que les éléments de la couche plasmodiale ont enveloppé les capillaires les plus superficiels de la muqueuse, ils les ont englobés en les serrant de plus en plus près, jusqu'à amener l'atrophie et la disparition de leur endothélium, de sorte que finalement le sang maternel est à ce niveau contenu dans des sinus qui n'ont d'autres parois que la couche plasmodiale elle-même. Les diverses parties de la figure 25 montrent les divers stades de cette transformation, qui aboutit à cette disposition la plus remarquable et la plus paradoxale de l'ectoplacenta, à savoir qu'en définitive il forme une série de sinus limités par des éléments ectodermiques fœtaux et remplis de sang maternel. Cette disposition est assez essentielle pour qu'elle donne lieu à une dénomination qui rappelle sa nature; c'est pourquoi nous désignerons ces sinus sous le nom de *lacunes sangui-maternelles de l'ectoplacenta*.

Les autres détails à signaler à cet âge (neuf jours et demi, fig. 25) sont relativement peu importants : Du côté de la muqueuse utérine (chorion des saillies cotylédonaires), notons qu'il ne reste plus que de très rares rudiments des glandes utérines (fig. 25), dont toute trace aura bientôt disparu, et que les cellules conjonctives les plus superficielles (les plus voisines de l'ectoplacenta) commencent à prendre une structure vésiculeuse, avec noyaux multiples (en 4, fig. 25); nous reviendrons ultérieurement sur ce dernier détail, alors qu'il se présentera d'une manière plus caractérisée encore. Du côté des membranes fœtales, signalons d'une part l'apparition ou, pour mieux dire, l'extension des vaisseaux entre l'entoderme (*in*) et la lame correspondante du mésoderme ; ce sont les vaisseaux

(*vo*, fig. 25) de la vésicule ombilicale. D'autre part, notons le développement des éléments mésodermiques provenant de la lame externe du mésoderme (en 3) et qui remplissent la concavité des plis que forme la couche cellulaire de l'ectoplacenta. Nous verrons bientôt que ces éléments mésodermiques envahiront l'ectoplacenta en y pénétrant sous forme de cloisons par lesquelles arriveront les vaisseaux allantoïdiens, ainsi qu'il a déjà été dit à propos de la disposition de l'allantoïde sur la figure 23.

Ainsi, en résumé, *après le neuvième jour, les éléments de la couche plasmodiale de l'ectoplacenta ont entouré les capillaires superficiels des cotylédons utérins, et, par le fait de la disparition de la paroi endothéliale, qui seule limitait ces vaisseaux, ceux-ci se trouvent réduits à l'état de sinus creusés dans la substance de l'ectoplacenta, c'est-à-dire de sinus limités par des éléments ectodermiques de l'embryon et remplis de sang maternel : telle est l'origine des lacunes sangui-maternelles de l'ectoplacenta.*

Nous sommes ainsi arrivés à un point culminant de l'histoire de l'évolution de l'ectoplacenta; nous venons en effet de voir ce que nous avons appelé sa *période de formation*. Son évolution ultérieure va, par suite de l'arrivée des vaisseaux fœtaux allantoïdiens, consister en un remaniement particulier qui, en même temps qu'il augmentera singulièrement ses dimensions, modifiera complètement son aspect (*période de remaniement*). Cette *période de remaniement* comprendra plusieurs stades, dont les derniers méritent surtout cette dénomination, le premier consistant simplement en une pénétration des vaisseaux fœtaux dans l'ectoplacenta. Mais ce premier stade étant l'origine des suivants, il nous paraît rationnel de les comprendre tous dans une même division du sujet, et d'arrêter ici ce que nous appelons la période de formation.

Historique et critique à propos de la période de formation de l'ectoplacenta.

Les faits que nous venons d'exposer donnent lieu à des conclusions qui sont loin de concorder avec celles formulées par les quelques auteurs qui se sont occupés de la question. Il s'agit donc de mettre en rapport ces diverses manières de voir, et de rechercher notamment quelles confusions, entre divers ordres de formations anatomiques, ont amené les opinions que nous devons réfuter.

Nous ne parlerons ici que de ce qui est étroitement relatif à la formation du placenta jusque vers le dixième jour, chez le lapin, laissant pour plus tard ce qui se rapporte mieux à l'étude du placenta achevé, comme par exemple la distinction si différemment établie par les auteurs sous les noms de *placenta fœtal*, de *placenta maternel*, de *zone fonctionnelle du placenta maternel*, etc. Mais même en nous tenant à la période de formation de l'ectoplacenta, les considérations critiques qui s'y rapportent sont de deux ordres, les unes générales, les autres spéciales.

a. Question générale. — De l'étude précédemment exposée, il résulte que ni l'épithélium utérin, ni les glandes utérines ne prennent une part notable dans la genèse du placenta, et que rien ne permet de penser qu'il y ait chez le lapin, à aucun moment de la gestation, absorption par le placenta d'un liquide sécrété par les glandes de l'utérus, d'un *lait utérin*, comme on l'a nommé. On sait que telle est cependant l'opinion d'Ercolani. Cet auteur, dans ses nombreuses études sur la placentation des divers mammifères, a tenté d'établir une vaste synthèse, dans laquelle, pour montrer l'unité fonctionnelle du placenta dans la série, il établit que celui-ci, quelles que soient ses formes et dispositions apparentes, résulte toujours des relations qui s'établissent entre la villosité choriale, qui est absorbante, et la villosité maternelle, qui est sécrétante. « La portion maternelle du placenta des mammifères, dit-il, a toujours une structure glandulaire... Ce placenta est formé de deux parties distinctes: la portion fœtale, vasculaire et absorbante; la portion maternelle, glandulaire et sécrétante [1]. » Il appuie cette conclusion générale par des études détaillées chez les divers animaux, parmi lesquels il étudie tout spécialement le lapin et le lièvre, parce que ceux-ci ont un placenta unique, comme dans l'espèce humaine. Il attache beaucoup d'importance au placenta du lapin, parce que, dit-il, « ces observations m'aideront pour nous fixer sûrement dans l'idée que, toujours et en toutes circonstances, le rapport entre la mère et le fœtus s'établit au moyen d'un organe glandulaire de nouvelle formation, et que cet organe constitue une partie réellement spéciale ou maternelle du placenta, très différente par la structure et

1. Ercolani, *Mémoire sur les glandes utriculaires de l'utérus et sur l'organe glandulaire de la néoformation*, etc. (Trad. franç. par E. Bruch, Alger, 1869.) Voyez aussi : *Journal de l'anatomie et de la physiologie* de Ch. Robin, 1868, p. 501.

les fonctions de l'autre partie ou portion fœtale. » (*Op. cit.*, page 95.)

Or pour établir ces interprétations chez le lapin, « je crois, dit-il (*ibid.*, page 99), qu'il ne sera pas inutile de faire connaître les observations que j'ai recueillies sur le placenta en voie de formation, en examinant l'utérus gravide d'une lapine entre le neuvième et le dixième jour de la gestation ». On le voit, nous sommes ici en plein dans notre sujet, puisque c'est précisément l'état du placenta âgé de 9 jours que nous avons précédemment étudié.

La description que donne Ercolani de l'état du placenta entre le neuvième et dixième jour est assez laconique, et, en s'en tenant seulement au texte, il pourrait être difficile de comprendre exactement ce qu'il entend, c'est-à-dire de faire la critique de son opinion. « On trouve, sur la muqueuse de la lapine, de nombreuses excavations épithéliales simples, que j'ai appelées follicules muqueux; et, en parlant des différences qu'on observe dans l'examen de la muqueuse de divers animaux, j'ai fait remarquer que la signification anatomique et physiologique de ces follicules est la même que celle des plis nombreux et souvent fort élevés de cette membrane, qu'ils soient ou non festonnés... Près du placenta et dans les portions de muqueuse qui, avec le développement du fœtus, seront recouvertes ou pour mieux dire se transformeront en organe placentaire, cette membrane se montre grossie et tomenteuse. Examinée au microscope, on voit que cette apparence est due à un développement remarquable des follicules. Ils sont tellement rapprochés que, dans les sections verticales, on en trouve plusieurs coupés en divers endroits de leur hauteur. Autour de chacun d'eux, on remarque la prolifération du tissu connectif qui forme la paroi interne de chaque follicule et tout autour, autant qu'à l'intérieur, l'abondante formation de l'élément épithélial qui est l'élément essentiel de tous les organes glandulaires. » Dans la région placentaire déjà formée, « les grandes ouvertures limitées à l'intérieur par des cellules épithéliales indiquent déjà la notable expansion caliciforme que les follicules ont vite acquise à l'endroit où se forme le placenta. La base placentaire, par conséquent, a été constituée par l'ampliation des follicules et par une prolifération très abondante du tissu unitif sous-muqueux de l'utérus. » (*Ibid.*, pages 100 et 101.)

En lisant ces passages, on pourrait se demander si réellement Ercolani parle bien du placenta du lapin au neuvième jour, car il n'y a aucun rapport entre les termes de sa description et les termes

de celles que nous avons données. Mais ce texte est accompagné d'un bel atlas, dont la planche VII est tout entière consacrée au placenta du lapin entre le neuvième et le dixième jour, et les figures en sont fort belles et fort explicites, c'est-à-dire que si la description donnée par son texte ne ressemble en rien à nos descriptions, ses figures au contraire sont très analogues à nos figures et vont nous permettre de nous reconnaître. Or sa figure 1 (section du jeune placenta vers sa face utérine pour faire voir comment les follicules s'élargissent à l'endroit où le placenta se forme) et sa figure 2 (tubes glandulaires en voie de formation pour recevoir les villosités vasculaires du chorion) représentent purement et simplement les vaisseaux sanguins maternels que nous avons décrits comme ayant une couche adventice de cellules d'abord globuleuses, puis vésiculeuses. La représentation de ces parois vasculaires est même fort exacte, et suffirait pour donner une notion assez approximative de leur constitution.

Mais, dira-t-on, ces vaisseaux maternels se bifurquent, s'anastomosent, forment des réseaux à mailles larges et bien caractérisées (voy. fig. 3, pl. I, et fig. 21 et 23, pl. II, du présent mémoire); Ercolani n'a-t-il pas vu ces dispositions? Il les a vues, mais cela ne l'a pas empêché de confondre ces vaisseaux avec des glandes. « Il n'est pas rare d'observer, dit-il (page 101), dans cette partie du placenta, que quelques follicules étroitement serrés ont confondu ensemble leurs parois. » Et plus loin il parle du contour sinueux et ondulé des glandes, « provenant des follicules agrandis qui, par des contacts fréquents, fondent leurs parois entre elles et forment presque autant de tubes serrés et étroits qui s'ouvrent à la surface fœtale du placenta. » (Page 102.)

Des deux autres figures de sa planche VII, l'une (fig. 3) nous paraît représenter, mais d'une manière infidèle, la lame ectoplacentaire elle-même (ce ne peut être l'épithélium de la muqueuse, comme le dit la légende, car la figure représente de nombreuses assises épithéliales stratiées), et ce que l'auteur y désigne comme des follicules n'est sans doute que les poussées de la couche plasmodiale (comparer avec notre figure 21); l'autre, la figure 4, est d'après la légende une section d'un pli de la muqueuse un peu loin de l'endroit où commence à se former le placenta.

Mais l'essentiel, à notre point de vue, c'est cette confusion qui a fait prendre à Ercolani des vaisseaux pour des tubes glandulaires.

Chose remarquable, non seulement Ercolani a bien vu la disposition anastomotique de ces vaisseaux et a cependant persisté à les prendre pour des glandes, mais encore il a vu le mode de formation de l'adventice de cellules globuleuses et il a continué à prendre pour un épithélium glandulaire ces assises de cellules globuleuses. C'est une question qu'il n'avait pas abordée dans l'édition italienne de son mémoire [1], mais qu'il traite dans un appendice ajouté à l'édition française (trad. de Bruch) et qui est intitulé : *De la formation de la portion maternelle ou glandulaire du placenta.* Dans son premier mémoire, il a, dit-il, laissé presque intactes la recherche et la description du procès histogénétique et des transformations successives des éléments primordiaux constituant l'organe glandulaire ou portion maternelle du placenta, c'est pourquoi il consacre cet appendice à l'étude de cette question. Ici les descriptions ne sont pas éclairées par des figures, mais, du moment que nous avons bien établi qu'il a pris précédemment des vaisseaux pour des glandes, il sera facile de voir qu'il continue la même confusion. Or cette adventice des vaisseaux provient, avec une évidence absolue, de la transformation des cellules conjonctives ambiantes. Ercolani a vu cette transformation, et il en conclut naturellement que l'épithélium glandulaire en question est d'origine conjonctive. Déjà dans son premier mémoire nous relevons cette phrase : « J'ai toujours observé qu'autour des follicules qui conservaient leurs cavités internes, bien que rétrécies, *la transformation du tissu connectif en cellules épithéliales était plus active dans tout l'intérieur de la même cavité.* » (Page 101.) C'est cette idée qu'il développe dans l'appendice. « Là où le placenta se forme, l'épithélium qui recouvre les follicules exigus préexistants paraît se ramollir et prendre une apparence tomenteuse. En même temps, du tissu connectif sous-épithélial pro-

1. Ercolani, *Delle glandule utriculari del utero* (*Memorie dell' Academia di Bologna*, t. VII, 1868). Depuis ce premier travail, les opinions d'Ercolani, sur la formation du placenta, ont subi quelques variations, quant à des questions de détail, mais il est resté fidèle à la théorie d'une simple villosité absorbante pour la portion fœtale et d'une villosité sécrétante pour la portion maternelle. Dans son mémoire de 1877 il s'attache à démontrer que, dans les points de l'utérus des femelles de certains rongeurs où s'arrêtent les œufs, commence aussitôt après la conception un procédé de destruction de la muqueuse utérine qui se propage à toute la couche conjonctive, en comprenant les glandes utriculaires, les vaisseaux et les nerfs. Nous reviendrons, en faisant l'étude du placenta du cochon d'Inde, sur ce mémoire, dont on trouvera, du reste, une analyse détaillée dans le *Journal de l'anatomie et de la physiologie* de Ch. Robin, année 1877, p. 531. (*Sur l'unité du type anatomique du placenta chez les mammifères et l'espèce humaine, et sur l'unité physiologique de la nutrition des fœtus chez tous les vertébrés*, par Ercolani, Bologne, 1877.)

lifère un autre tissu de cellules arrondies, molles et délicates, qui se confondent avec celles de l'épithélium ramolli. La forme des follicules est maintenue par l'élévation de ce tissu de néoformation en lamelles minces, droites. » (Page 179.) Il est vrai que dans ce passage il s'agit du placenta de la chatte; mais la reproduction en était ici nécessaire pour faire comprendre la conclusion générale que l'auteur formule aussi bien pour le lapin que pour tous les autres mammifères (page 166) : « Dans la formation du placenta maternel, l'organe glandulaire ne se fait jamais par une introflexion de l'épithélium utérin et du tissu connectif sous-épithélial. Il est constamment le résultat d'une production d'éléments histologiques différents de ceux qui existaient, et leurs changements successifs constituent la portion glandulaire du placenta. »

Il nous semble que la question de l'*organe glandulaire ou portion maternelle du placenta* est suffisamment jugée en ce qui concerne le lapin. Nous verrons ultérieurement qu'il en est de même pour les autres rongeurs. Nous avons tenu à y insister ici, parce qu'il était important de s'expliquer dès le début sur une conception théorique qui a eu un grand retentissement. Il nous semble qu'à cette étude critique se rapporte bien la réflexion philosophique faite par Ercolani lui-même au début de son mémoire (page 78, trad. fr.), à savoir : « que les observations, même imparfaites, et les erreurs des prédécesseurs, dans un ordre déterminé d'idées, sont d'une grande utilité pour se former un jugement exact sur les recherches nouvelles ».

b. Questions spéciales. — Par sa forme discoïde, le placenta du lapin ressemble à celui de l'espèce humaine. Par suite, il a de bonne heure attiré l'attention des anatomistes. De Graaf, Malpighi, Haller se sont attachés à démontrer, chez le lapin, la distinction entre un placenta fœtal et un placenta maternel. Mais les études sur le développement de ces parties et les premières phases de leur apparition sont nulles chez les auteurs anciens et très rares chez les contemporains. Aussi, en 1879, Kölliker écrivait-il que « les résultats obtenus sont tellement contradictoires, que de nouvelles recherches sont nécessaires pour bien faire comprendre la structure compliquée du placenta du lapin ». (*Embryologie*, trad. fr., page 376.)

A l'époque où nous avons abordé l'étude de ce sujet, et où nous avons voulu nous mettre au courant de ce qui avait déjà été fait, il n'existait sur cette question que trois monographies : celle de Hol-

lard, citée précédemment et qui n'étudie que la configuration de la surface interne de l'utérus avant et pendant les premiers jours de la gestation; une thèse de Berne [1], dont l'auteur parle d'un processus hyperplastique de la muqueuse, mais déclare n'avoir pu étudier les premiers moments de ce processus, par la difficulté de se procurer des animaux fécondés depuis peu de jours (l'utérus gravide le moins développé qu'il ait eu à sa disposition contenait des embryons longs de 2 centimètres!), de sorte que nous n'aurons à analyser ce travail qu'à propos du placenta achevé; et enfin un mémoire de Masquelin et Swaen intitulé *Premières phases du développement du placenta maternel chez le lapin* [2]. Ce dernier travail se rapporte très exactement à l'étude qui nous intéresse, car il porte essentiellement sur des utérus de 8 à 10 jours, étudiés par la méthode des coupes.

Masquelin et Swaen décrivent très exactement l'hypertrophie du derme de la muqueuse dans la région mésométrique, et la formation, autour de ses capillaires, d'une gaine spéciale « formée de deux, trois rangées de cellules globuleuses, rendues polyédriques par leur compression réciproque ». C'est ce qu'ils nomment la *gaine périvasculaire*. C'est notre adventice de cellules globuleuses, mais, pour notre part, nous n'avons pas observé une forme polyédrique par compression réciproque, aspect que ces auteurs ont obtenu peut-être parce que leurs pièces étaient durcies uniquement par l'acide osmique, dont l'action rend souvent peu distincts les contours des cellules contiguës. La preuve en est dans le passage suivant (page 13) : « Au voisinage des culs-de-sac glandulaires, ces gaines périvasculaires arrivent fréquemment en contact avec eux .. Le voisinage de ces cellules épithéliales et des cellules du tissu périvasculaire rend souvent l'étude de ces parties fort difficile à cause de la similitude très grande de ces éléments [3]. » Donc ils avouent

1. R. Godet, *Recherches sur la structure intime du placenta du lapin*, Neuveville, 1877.

2. Ce mémoire a été publié dans les *Bulletins de l'Académie royale de Belgique* (juillet 1879). Il porte en sous-titre la mention *communication préliminaire*; l'année suivante, il a été reproduit textuellement dans les *Archives de physiologie de E. v. Beneden et Ch. v. Bambeke* (t. I, fascicule I, 1880, p. 25), mais il n'a pas été suivi, à notre connaissance, d'une publication plus explicite, avec planches.

3. Page 13 du tirage à part; et plus loin : « Les cellules des gaines périvasculaires arrivant en rapport sur certains points avec les cellules épithéliales glandulaires non fusionnées, il semble, au premier abord, qu'elles s'engagent dans les masses protoplasmatiques et les dépriment à leur niveau, et cela, parce que les cellules épithéliales ne se distinguent guère des cellules périvasculaires que par leur position. Cet aspect est surtout fréquent vers le fond des glandes, au voisinage des culs-de-sac. »

qu'il ne leur a pas paru facile de faire la distinction entre les vaisseaux et les glandes. Auraient-ils commis cette même confusion, dans laquelle nous avons vu tomber si complètement Ercolani? Leur mémoire n'est pas accompagné de planches et, en l'absence de figures sur l'interprétation desquelles nous baserions notre critique, il nous est difficile de décider la question. Cependant il nous semble probable qu'une confusion de ce genre, au moins en certains cas, a été l'un des éléments qui les a amenés à formuler cette conclusion, la plus importante et la plus singulière de leur travail, à savoir que les glandes deviennent, par transformation de leur épithélium, le siège d'une évolution hématoblastique et se remplissent de sang formé sur place.

Mais cette conclusion singulière, ce phénomène « auquel on croira avec peine », disent-ils eux-mêmes, a surtout pour origine une autre confusion sur l'interprétation de laquelle nous pouvons cette fois nous exprimer d'une façon plus affirmative. Masquelin et Swaen ont parfaitement vu notre lame ectoplacentaire et sa couche plasmodiale; mais ils ont pris cette couche pour une formation dérivée de l'épithélium glandulaire; puis ils ont également bien vu ce que nous avons appelé les *lacunes sanguimaternelles* de la couche plasmodiale, mais ils ont cru que ces lacunes se forment sur place dans ce prétendu épithélium utérin, que le sang qu'elles contiennent provient d'une transformation de cet épithélium, et ils ont nommé ces lacunes *cavités hématoblastiques*. Les passages suivants sont assez explicites à cet égard.

En effet, ces auteurs décrivent d'abord comment, dans la plus grande étendue de l'épithélium utérin, au niveau des cotylédons, « les cellules épithéliales se fusionnent en une couche continue de protoplasma contenant une énorme quantité de noyaux ». Ceci est très exact, et les noyaux en question sont ceux que nous avons décrits comme transparents au centre et colorés à la périphérie. Mais, vers l'embouchure des glandes, le processus serait autre d'après eux; or, dans l'embouchure des glandes, nous le savons, ce qui se passe c'est l'arrivée des poussées de la couche plasmodiale de l'ectoplacenta. Ignorant l'ectoplacenta, Masquelin et Swaen ne voient ici qu'une transformation de l'épithélium utérin. « Vers l'embouchure des glandes, cette fusion de l'épithélium utérin se produit par groupes de cellules : l'un d'eux se développe, fait saillie dans la cavité glandulaire, la dilate en tous sens, aplatit le restant

des parois épithéliales et forme bientôt une *masse protoplasmique volumineuse, irrégulière, parsemée de noyaux* et accolée de toute part à d'autres groupes de cellules fusionnées... Il résulte de ce processus que *les glandes sont considérablement épaissies, renflées vers leur partie moyenne et arrivent ainsi fréquemment en contact les unes avec les autres.* » (Pages 10 et 11 du tirage à part.) Les termes que nous soulignons dans cette citation sont tout simplement une description de fragments de la couche plasmodiale de l'ectoplacenta, dont les auteurs n'ont pas vu l'ensemble; et la preuve que notre critique est exacte, c'est qu'ils ont bien vu la manière dont les poussées de cette couche plasmodiale entourent les capillaires superficiels. « Dans les espaces compris entre trois ou quatre de ces masses protoplasmatiques qui correspondent au corps des glandes et qui arrivent à se toucher..., le tissu conjonctif interglandulaire est représenté par un capillaire...; dans certains points, *ce capillaire est réduit à l'endothélium entouré de toute part par les masses protoplasmatiques.* » (Pages 12 et 13 du tirage à part.) Un pas de plus et ces auteurs auraient reconnu que ces capillaires, entourés par les masses protoplasmatiques en question, perdent leur endothélium et se trouvent bientôt à l'état de lacunes creusées dans ces masses protoplasmatiques. Mais cette filiation des choses leur a échappé : ils ont cru à une apparition de toute pièce des lacunes dans les masses protoplasmatiques; ils n'ont pas vu les connexions de ces lacunes avec les vaisseaux maternels sous-jacents [1], et alors ils ont cru à un développement de cavités hématoblastiques spéciales et indépendantes, dont ils décrivent la formation sous des aspects multiples et dans des termes assez embarrassés pour faire voir qu'il s'agit là, en effet, d'observations incomplètes. Dans les passages que nous allons citer, il est fait allusion à des cellules dites *sérotines*, fort bien observées du reste, mais dont nous ne ferons l'histoire que plus tard (ce sont les cellules représentées en 4, dans la figure 25 de notre pl. II); on pourra presque suivre certaines parties de la description de Masquelin et Swaen sur cette figure 25.

« Les masses protoplasmatiques nucléées sont devenues de vastes cavités ampullaires qui, par leurs faces superficielles, se trouvent en rapport avec les cellules sérotines profondes. Ces

1. « Y a-t-il communication entre ces espaces et les vaisseaux sanguins? Cette communication s'établit-elle plus tard? Ce sont autant de questions qu'il nous reste à résoudre. » (Page 24.)

cavités sont limitées, dans le restant de leur étendue, par une couche protoplasmatique d'épaisseur très inégale. Cette dernière a conservé les caractères déjà décrits et contient les noyaux... Pour rendre la description plus facile, nous désignerons ces espaces sous le nom de *cavités hématoblastiques*. Ces cavités sont remplies d'une substance qui varie beaucoup de l'une à l'autre, mais ces variétés sont dues à des périodes différentes du processus qui s'y passe. Dans les cas les plus simples, la cavité est remplie d'une masse homogène transparente, probablement demi-liquide, colorée en rouge clair par l'éosine. On constate facilement qu'elle provient d'une modification du protoplasma qui formait primitivement la masse entière. Dans une autre cavité, cette substance homogène est parcourue d'un réticulum de filaments très fins qui partent d'une des parois et parcourent la cavité dans une plus ou moins grande étendue. Il rappelle tout à fait le réticulum fibrineux. Souvent, dans ce cas, des traces du protoplasma primitif avec ou sans noyaux restent engagées dans la cavité et s'y continuent avec le réticulum; souvent aussi il semble que la paroi soit garnie de prolongements ciliaires assez longs qui se trouvent en continuité avec les filaments. — D'autres fois encore, qu'il y ait ou non un réticulum fibrineux, on aperçoit à l'intérieur de la substance homogène qui remplit la cavité une énorme quantité de corpuscules arrondis qui ont tout à fait le volume de corpuscules rouges du sang, mais, parmi eux, les uns sont complètement imprégnés d'hémoglobine, et sont de véritables corpuscules rouges, les autres sont de moins en moins riches en hémoglobine, se colorent de moins en moins dans l'éosine et ont tout à fait la teinte de la substance homogène au milieu de laquelle ils se trouvent. — Enfin, dans certaines cavités moins nombreuses que celles-ci, la substance fondamentale qui les remplit contient une quantité énorme de granulations chargées d'hémoglobine. Ces dernières, fortement colorées par l'éosine, présentent toutes les transitions, depuis les granulations les plus fines, à peine visibles, jusqu'aux corpuscules du sang. Il s'en trouve aussi quelquefois de plus volumineuses et même de beaucoup plus volumineuses que ces derniers. Ce ne sont pas d'ailleurs les seules manières dont se produisent ces corpuscules. On constate souvent que du protoplasma de la paroi se détachent des globules plus ou moins volumineux ovalaires, d'abord pédiculés, homogènes, réfringents, colorés en rouge par l'éosine. Ces corps ne sont que du

protoplasma modifié, chargé d'hémoglobine, qui tombe dans la cavité et s'y subdivise sans doute plus tard en une quantité de globules plus petits, probablement en corpuscules sanguins,... etc. » (Pages 17 et 18.) Dans leurs conclusions (page 25), Masquelin et Swaen résument ainsi ce singulier processus sanguiformateur : « L'épithélium superficiel de la muqueuse utérine et l'épithélium de l'embouchure et du corps des glandes, après avoir subi différentes modifications, finit par se transformer en globules imprégnés d'hémoglobine et identiques aux corpuscules du sang. Cet épithélium constitue aussi de petites cellules sphériques claires contenant un ou plusieurs noyaux, différentes des corpuscules blancs du sang, mais cependant mêlées aux corpuscules rouges. Enfin, dans les cavités hématoblastiques, il forme aussi un liquide dans lequel se trouvent logés ces corpuscules et ces cellules, liquide probablement de même nature que le plasma sanguin, puisque l'on y distingue souvent un réticulum semblable au réticulum fibrineux. »

Si maintenant nous passons des questions relatives à l'utérus et à sa muqueuse, à celles qui ont rapport à l'embryon, à la sphère blastodermique, au blastocyste, nous devons nous demander comment il a pu se faire que les divers embryologistes qui ont étudié le développement du lapin n'aient pas été amenés, par la constatation des épaississements ectodermiques, que nous nommons croissants ectoplacentaires, à entrevoir la part que l'ectoderme prend à la formation placentaire. Et en effet, le seul auteur, van Beneden, qui ait donné à ces épaississements une attention suffisante, a été par le fait même bien près de reconnaître la véritable nature des premières origines du placenta, et s'est par suite rallié à notre manière de voir dès que nous l'avons publiée dans une communication préliminaire.

La plupart des autres auteurs n'ont pas vu les épaississements ectodermiques en question. C'est que, à peine formés, ces épaississements (huit jours et demi à neuf jours) se traduisent, sur une préparation de disque blastodermique examinée en surface (c'est-à-dire isolé et détaché de l'utérus), non par leur présence, mais pour ainsi dire par leur absence même, puisque cette partie d'ectoderme reste adhérente à l'utérus et se traduit sur le disque blastodermique par une perte de substance. Sans doute les divers observateurs ont-ils cru à des déchirures accidentelles, sans signification constante, et, dans les figures qu'ils ont données des blastodermes

à cet âge, ils se sont bien gardés de reproduire ces pertes de substances, ces imperfections de la préparation; ils ont cru devoir représenter une aire opaque à peu près uniforme. Sans remonter à des auteurs plus anciens, remarquons que Hensen, dans ses belles études sur l'embryologie du lapin [1], donne une figure d'un embryon d'un peu plus de huit jours (fig. 28 de sa pl. IX) et une figure d'un embryon de onze jours (fig. 29), dans lesquelles l'aire opaque est uniformément ombrée et sans perte de substance, alors qu'elle n'a, pour ainsi dire, pas le droit d'être ainsi à cet âge, devant fatalement, pendant les manœuvres de son isolement, subir les pertes de substances qui résultent nécessairement des connexions de son ectoderme avec l'utérus (lame ectoplacentaire). Kœlliker lui-même donne le dessin (fig. 165, page 252 de l'édit. franc.) d'un blastoderme de lapin de huit jours et neuf heures, dont l'état de développement est en tout identique à celui de notre figure 15, et cependant l'aire opaque (*aire vasculaire*, a-t-il même soin d'ajouter, comme pour dire que son opacité n'est due qu'à la présence des îlots sanguins) y est représentée sans perte de substance; elle y est uniformément foncée, si ce n'est en sa région postérieure, où est un croissant noir qui répond à la partie postérieure de nos croissants ectoplacentaires. Sans doute cette partie n'était pas déchirée sur la préparation, et a été reproduite avec sa réalité objective; la partie moyenne et antérieure des croissants ectoplacentaires, absente sur la préparation, y formait une lacune qu'on a cru pouvoir combler par une teinte foncée uniforme jusqu'à la périphérie de l'aire opaque.

Cependant Kœlliker, qui n'a pas vu les croissants ectoplacentaires sur les disques blastodermiques examinés en surface, a fort bien constaté sur les coupes l'existence d'un épaississement ectodermique notable en dehors de l'embryon et de l'étroite aire transparente. « L'ectoderme, dit-il page 251 (il s'agit d'un embryon de neuf jours), éprouve à cette époque un épaississement particulier tout autour de l'embryon, mais à une certaine distance de lui. » Plus loin il est plus explicite : « Un point digne de remarque, c'est que l'ectoderme de la vésicule blastodermique présente déjà de très bonne heure, à la place qui deviendra plus tard la partie allantoïdienne de l'enveloppe séreuse, un épaississement auquel j'ai

1. V. Hensen, *Beobachtungen über die Befruchtung und Entwickelung des Kaninchens und Meerschweinchens.* (*Zeitschrift für Anat. und Entwikelung*, 1876.)

donné le nom de *bourrelet ectodermique*. Celui-ci, d'après ce que j'ai pu voir, dès avant que l'amnios se forme et que l'enveloppe séreuse se constitue, prolifère fortement et porte déjà, avant de s'unir à l'allantoïde, des prolongements semblables à des villosités. » (Page 278.) Et enfin plus loin (page 282) : « L'épaississement précité, formant ce que j'appellerai le *bourrelet ectodermique de l'aire embryonnaire*, mérite de fixer l'attention, car c'est une conformation qui sert à mettre en rapport l'œuf avec l'utérus. Ce bourrelet consiste actuellement en une ou deux couches de cellules cylindriques, semblables à celles des parties centrales de l'ectoderme. »

On voit que Kœlliker a été bien près de découvrir la formation ectoplacentaire. Van Beneden en a été plus près encore, car il a réellement observé tout ce qui est relatif à l'ectoplacenta sur les blastodermes vus en surface, et tout ce qui est relatif aux premières connexions de la lame ectoplacentaire avec l'utérus au début; mais il a cru que les choses n'allaient pas plus loin, de la part de l'ectoderme, et il a attribué une origine utérine à l'ectoplacenta bien formé.

« On se tromperait, dit-il [1], si l'on croyait devoir attribuer l'opacité relative que présente le blastocyste, dans l'étendue de l'aire vasculaire future, à cette seule circonstance que dans les limites de cette zone circulaire le mésoblaste est venu s'interposer entre l'épiblaste et l'hypoblaste. La cause principale de l'opacité du blastoderme, dans la plus grande partie de l'aire vasculaire, réside dans l'épaississement progressif de l'épiblaste. Cet épaississement a déjà débuté à un stade plus reculé du développement de l'embryon : il est déjà très manifeste alors qu'il n'existe encore aucune trace de protovertèbres. »

« Le maximum d'épaisseur de l'épiblaste se rencontre dans une zone en forme de fer à cheval, régnant en arrière et sur les côtés de la tache embryonnaire. Cette zone, que nous appellerons dès à présent la *zone placentaire*, se fait remarquer par un aspect marbré particulier (et il en donne une très excellente figure). L'épiblaste y est considérablement épaissi; il y est constitué par plusieurs assises de cellules; mais l'épaississement de ce feuillet ne se fait pas uniformément. Comme le montrent des coupes transversales, la

1. Van Beneden et Ch. Julin, *Recherches sur la formation des annexes fœtales chez les mammifères* (lapins et cheiroptères). (*Archives de biologie de Beneden et Bambeke*, 1884, t. V, fasc. III, p. 402.)

face libre de l'épiblaste y est extrêmement inégale; il s'y est produit des crêtes irrégulières, séparées les unes des autres par des sillons; de là les marbrures que l'on observe quand on l'examine par transparence, à la loupe. C'est dans les limites de ce fer à cheval que va se faire, en tout premier lieu, l'accolement à la muqueuse utérine; c'est là que va se former tout d'abord la portion fœtale du placenta. » (Page 403.)

« Ce que nous venons de dire de l'embryon très jeune, s'applique de tous points aux stades subséquents caractérisés par un petit nombre de vertèbres primordiales.... L'épaississement épiblastique formant la zone placentaire augmente en étendue et en épaisseur; les crêtes et les bourrelets saillants qui se produisent à sa surface externe deviennent plus marqués, plus irréguliers, et ces bourrelets eux-mêmes se prolongent en tubercules qui vont devenir les villosités du placenta fœtal, s'il est permis de parler ici de villosités. » (Page 404.)

Puis, à propos du blastoderme d'un embryon à neuf protovertèbres : « La portion placentaire de la membrane placentaire s'est intimement unie à l'épithélium de la muqueuse utérine. Il en résulte qu'il n'est plus possible d'enlever dans leur intégrité les membranes constituant la voûte du cœlome dans les limites de l'aire vasculaire. Quand après avoir pratiqué une incision cruciale dans une dilatation utérine, avoir durci l'embryon en place au moyen de l'acide picrosulfurique, on cherche à isoler l'embryon avec la portion avoisinante du blastocyste, on constate invariablement qu'une partie de la paroi du blastocyste reste fixée à la muqueuse utérine. La perte de substance intéresse toujours uniquement l'aire vasculaire. Toute la partie placentaire de la séreuse de von Baer manque à la paroi externe de la portion extra-embryonnaire du cœlome (et v. Beneden en donne encore de très excellentes figures). La déchirure se produit constamment d'une part le long du bord externe convexe, d'autre part le long du bord interne concave du fer à cheval épiblastique... Dans une aire vasculaire ainsi isolée et examinée par sa face externe, on distingue maintenant, à la place du fer à cheval opaque et marbré des stades précédents, un fer à cheval à bords déchiquetés et très clair. » (Pages 406 et 407.)

Mais presque aussitôt, van Beneden, après avoir si bien compris l'importance de l'ectoderme dans le fer à cheval placentaire, passe à côté de la véritable interprétation lorsque la formation placentaire

(notre lame ectoplacentaire) a acquis un peu plus d'épaisseur. C'est la transformation des portions superficielles de l'ectoderme en couche plasmodiale qui l'égare, et il retombe dans les errements anciens en faisant intervenir l'épithélium utérin. « La portion placentaire de la séreuse de von Baer s'est si complètement confondue avec la muqueuse utérine qui a donné naissance depuis longtemps à un organe volumineux (portion maternelle du placenta), qu'il n'est plus possible de distinguer, même dans les meilleures coupes, la limite entre l'épiblaste épaissi de la séreuse et l'épithélium profondément modifié de la muqueuse utérine. Les deux épithéliums se sont confondus... La double couche épithéliale (épiblaste et épithélium utérin), qui au début se trouve interposée entre le tissu placentaire maternel et l'allantoïde, disparaît plus tard et il n'est plus possible alors de distinguer la limite entre le tissu conjonctivo-vasculaire du placenta maternel, et le tissu conjonctivo-vasculaire du placenta fœtal. » (Pages 418 et 419.)

C'est aussi par une fusion de l'épiblaste embryonnaire et de l'épithélium utérin hypertrophié que Strahl explique la formation de notre lame ectoplacentaire [1]. Le point de départ de son étude est le bourrelet ectodermique de Kœlliker; et il a bien constaté que ce bourrelet, au 9e jour, se compose de deux couches, l'une superficielle (notre couche plasmodiale) dans laquelle il ne voit pas de figure karyokinétique, et l'autre profonde (couche cellulaire) où abondent les figures de division indirecte : « L'étude de stades plus jeunes, dit-il, montre que le bourrelet ectodermique n'est d'origine embryonnaire que par sa couche profonde, la supérieure dérivant de l'épithélium maternel; c'est ce qu'il est facile de vérifier en faisant des coupes sur des blastodermes conservés dans leurs connexions avec l'utérus... Cette couche superficielle oblitère bientôt les orifices des glandes utérines, dans lesquelles, dès lors, ne peuvent s'insinuer les villosités de l'embryon. Cette couche est entièrement d'origine maternelle. Il est très remarquable que, dans l'abondante multiplication des noyaux de l'épithélium maternel qui donne naissance à cette couche, ce n'est qu'exceptionnellement et par un long examen qu'on peut arriver à trouver une figure de mitose, tandis que ces figures sont très abondantes aussi bien dans le tissu con-

1. H. Strahl, *Beiträge zur Kenntniss der Entwickelung von Saügethierembryonen.* (*Sitz. der Gesellsch. zur Beförderung der gesammten Natur, zu Marburg,* 27 janvier 1888, p. 54.)

jonctif sous-jacent que dans la couche ectoblastique embryonnaire. Cela tient sans doute à ce que dans l'épithélium utérin le processus de division se produit infiniment plus vite que dans l'ectoblaste embryonnaire. » Dans cette même note, Strahl fait la remarque suivante : « Quant à une transformation des cellules épithéliales en corpuscules du sang, comme Masquelin et Swaen l'ont décrit, je dois dire que, jusqu'à présent, je n'ai rien pu constater de semblable dans mes préparations [1]. » (Strahl, page 57.)

Au moment où nous écrivons ces lignes vient de paraître sur ce sujet un mémoire plus explicite, de Strahl, accompagné de planches [2]. Il y reproduit, en les développant, les conclusions de sa première note. L'examen de ses figures rendra bien évidente la confusion qu'il a faite; on ne s'explique même pas, en voyant la fidélité avec laquelle il a reproduit la configuration des parties, qu'il ait pu prendre notre couche plasmodiale pour une formation dérivée de l'épithélium utérin. Ainsi il décrit et figure des coupes de la lame ectoplacentaire dans ses parties antérieures, où elle n'adhère pas encore à la muqueuse utérine, et où cependant elle possède une épaisse couche plasmodiale, ce qui montre qu'évidemment cette couche ne peut provenir de l'épithélium utérin. C'est ce que Strahl admet cependant, d'après cette hypothèse que, l'ectoderme étant venu adhérer en certains points à l'épithélium utérin, celui-ci a formé à ce niveau ce que nous appelons la couche plasmodiale; puis de ces points « cette masse cellulaire épithéliale maternelle s'étend en avant et sur les côtés en s'étalant non pas à la surface de la muqueuse utérine, mais à la surface de l'ectoderme de l'embryon, n'ayant en un mot, de connexion, à ce moment, avec l'épithélium utérin, que dans les points circonscrits où elle a pris primitivement naissance. » (*Op. cit.*, page 215.) Les figures 3 et 4, et

1. Dans cette même note Strahl étudie aussi ces mêmes parties chez la taupe, et arrive à cette conclusion que, à l'inverse de ce qu'il a observé chez le lapin, l'épithélium utérin disparaît chez la taupe, où un tissu résultant de la prolifération rapide des cellules du derme de la muqueuse utérine viendrait obstruer les embouchures des glandes utérines. — Puis, dans un nouveau mémoire (*Ueber den Bau der Placenta; Sitz. der Gesellsch. zu Marburg*, juin 1888, n° 4), Strahl affirme que l'épiblaste s'accole non pas au derme de la muqueuse, mais bien à l'épithélium de l'utérus, chez le chien, de sorte qu'il décrit, sur les villosités conjonctivo-vasculaires du placenta fœtal, deux épithéliums adjacents, l'un d'origine fœtale, l'autre d'origine maternelle.

2. H. Strahl, *Untersuchungen über den Bau der Placenta :* I. *Die Anlagerung der Eier an die Uteruswand.* (*Arch. f. Anat. u. Physiol. — Anat. Abth.*, 1889, 3-4 Hft, p. 213.) Ce mémoire traite non seulement du lapin, mais encore du chien. Nous aurons donc à y revenir ultérieurement.

surtout la partie droite de la figure 3 (*op. cit.*, pl. XIV), qui servent à démontrer ce processus théorique, sont évidemment plus schématiques que réelles. Cependant Strahl a employé les mêmes réactifs, les mêmes procédés de fixation que nous (liquide de Kleinenberg, puis alcool).

Pour en revenir à la question principale, nous avons montré que l'épithélium de l'utérus ne joue aucun rôle dans la formation placentaire, car il est résorbé et disparaît rapidement là où se forme le placenta. Or van Beneden a été bientôt amené à reconnaître ce fait, par des recherches non plus sur le lapin, mais sur la chauve-souris. Nous devons dire un mot de ces recherches, car elles marquent les progrès graduels par lesquels van Beneden est arrivé peu à peu à se rattacher à notre manière de voir et à la faire confirmer par son élève Masius.

Les deux notes auxquelles nous faisons allusion, relatives au murin [1], sont intéressantes en ce qu'elles affirment la disparition de l'épithélium utérin et sa non-participation au placenta; mais elles ne renferment pas encore la notion de l'origine ectodermique du placenta, qu'elles attribuent au derme de la muqueuse. Voici en effet les passages les plus explicites à cet égard :

« Un fait bien intéressant et dont la réalité est établie de la façon la plus certaine par les séries de préparations que je possède, c'est l'amincissement progressif, la dégénérescence ultérieure et, enfin, la disparition complète de l'épithélium utérin au contact de l'épiblaste épaissi de l'anneau placentaire (du murin)... Il s'établit une union si intime entre l'épiblaste embryonnaire encore lisse et uni et le derme modifié de la muqueuse utérine, qu'il devient difficile de distinguer la limite entre les tissus maternels et la couche épiblastique de l'embryon. » (1re note sur le murin, pages 8 et 13.)

« Dans les limites de l'anneau placentaire, l'épiblaste embryonnaire, en s'appliquant sur le derme dénudé de la muqueuse utérine, et en s'unissant intimement à lui, se substitue en quelque sorte à l'épithélium utérin; si l'on ne connaissait les stades de l'évolution du blastocyste qui précèdent le moment de la fixation, on aurait peine à déterminer la signification de la couche épithéliale interposée entre le derme de la muqueuse utérine et l'hypoblaste

1. E. v. Beneden, *De la fixation du blastocyste à la muqueuse utérine chez le murin.* (*Bullet. Acad. roy. de Belgique*, 1888, n° 1.) — *De la formation et de la constitution du placenta chez le murin.* (*Ibid.*, n° 2.)

vitellin de l'embryon. Le placenta maternel se forme aux dépens de cette partie du derme de la muqueuse utérine, qui est en contact immédiat avec l'épiblaste placentaire... Déjà au stade didermique du blastocyste, le tissu conjonctif de la muqueuse commence à prendre des caractères très particuliers, au contact de l'épiblaste : on voit de nombreux noyaux du tissu conjonctif se multiplier par voie karyokinétique, d'autres acquérir des dimensions exceptionnelles... Il semble que toute la substance fondamentale et les cellules du tissu conjonctif se résolvent en une *masse protoplasmique commune*, parsemée d'innombrables noyaux de grandes dimensions, irrégulièrement disséminés dans cette substance fondamentale... D'autre part, l'endothélium des capillaires se modifie : les noyaux des cellules endothéliales augmentent considérablement de volume; les corps des cellules perdent leurs contours et se transforment dans la même substance finement ponctuée qui se substitue au tissu conjonctif ambiant; bref les parois des capillaires se confondent avec le tissu dermique transformé, et les cavités des capillaires perdent leurs parois propres : ces vaisseaux en sont réduits à n'être plus, dès ce moment, que des trouées à travers la substance protoplasmique à noyaux, qui s'est substituée au tissu conjonctif dermatique... Le caractère de la couche épiblastique (d'origine embryonnaire) se modifie peu à peu. Les contours des cellules disparaissent et leur protoplasma prend absolument les caractères et les propriétés de la masse protoplasmique nucléée qui procède du tissu conjonctif maternel. Il arrive un moment où toute limite entre l'épiblaste et la masse protoplasmique nucléée d'origine maternelle disparaît. » (2e note sur le murin, pages 5, 6, 9, 11 et 14.) Il est facile, à cette description de cette masse protoplasmique nucléée, d'y reconnaître notre lame ectoplacentaire; mais combien multiple, et par cela même peu vraisemblable *à priori*, est l'origine que lui assigne van Beneden : non seulement le derme de la muqueuse, mais encore les parois des vaisseaux, et puis aussi l'épiblaste embryonnaire.

Telles étaient au commencement de 1888 les conclusions de van Beneden sur les premières phases du développement du placenta. J'avais cependant, à ce moment, fait déjà paraître mes premières notes sur le placenta du cobaye (12 mars 1887) et du lapin (2 juillet 1887); mais elles avaient passé inaperçues pour lui [1]; ce n'est

1. Ces notes ne passèrent pas inaperçues de notre très distingué collègue et ami.

que notre note sur le placenta du murin (*Biologie*, 6 octobre 1888), à propos de l'interprétation du travail de Frommel, qui attira l'attention de van Beneden, et nous avons donné dans tous ses détails, dans notre introduction, ce point de l'historique de la question ; nous avons montré comment l'éminent embryologiste belge se rattacha sans restriction à notre manière de voir, d'après ce qu'il avait vu plus récemment sur le murin, et comment il engagea un de ses élèves, J. Masius, à reprendre cette étude sur le lapin. Le mémoire publié par Masius est entièrement confirmatif de nos résultats. Nous n'avons donc que quelques très courtes remarques à faire sur ce travail pour terminer le présent historique [1].

J. Masius étudie la formation du placenta depuis le huitième jusqu'au douzième jour, c'est-à-dire à peu près dans les limites qui constituent ce que nous appelons la *période de formation* de l'ectoplacenta ; il va cependant un peu plus loin, et nous aurons à revenir sur son travail à propos des phénomènes qui se passent dans les premiers jours de la période de remaniement. Pour la période actuellement en question, ses descriptions sont à tous égards semblables aux nôtres. Il décrit avec soin la dégénérescence de l'épithélium utérin, et avec plus de soin encore les modifications de ses noyaux « toujours fortement colorés à la périphérie, avec présence, à leur intérieur, d'une substance incolore et très réfringente ». Leur grand nombre n'est pas dû, dit-il, à une multiplication réelle, mais à une sorte de fragmentation. Il décrit d'une manière exacte la formation de l'adventice à cellules globuleuses (gaines périvasculaires de Masquelin et Swaen) des vaisseaux des cotylédons utérins. Ce qu'il dit de l'endothélium de ces vaisseaux, à savoir qu'il est beaucoup plus épais qu'un endothélium ordinaire et que ses noyaux sont assez semblables à ceux de la gaine, est relatif à un processus plus accentué dans les périodes ultérieures, et dont nous aurons à interpréter plus tard la véritable signification.

Jean Masius donne une excellente description de la formation et de la constitution de l'ectoplacenta, et il insiste sur la division

le professeur Laulanié, de Toulouse, qui avait émis et défendait des opinions bien différentes des nôtres sur le *symplaste placentaire*. (Voy. F. Laulanié, *Etude critique et expérimentale sur les cellules géantes*, Paris, 1888.) C'est à propos du placenta du cobaye que nous présenterons l'exposé et la critique des travaux de Laulanié sur ce sujet.

1. Jean Masius, *De la genèse du placenta chez le lapin*. (*Bullet. Acad. roy. de Belgique*, 1888, t. XVI, n°s 9-10.) — *De la genèse du placenta chez le lapin*. (*Arch. de biologie*, 1889.)

indiquée par van Beneden en *plasmodiblaste* (couche plasmodiale) et en *cytoblaste* (couche cellulaire). Quoique nous ayons décrit ces deux couches, nous avons peu insisté sur la plus profonde (cytoblaste ou couche cellulaire); c'est que nous verrons qu'elle disparaît ultérieurement, et que tout l'ectoplacenta, à l'époque de son remaniement, est à l'état de couche plasmodiale. Aussi devons-nous noter que déjà Masius semble avoir observé ce fait quand il dit (page 29) : « On constate que cette couche profonde de l'épiblaste, continue autour de quelques papilles, est interrompue sur d'autres. »

Mais il est, dans le mémoire de Masius, un point sur lequel nous ne saurions être d'accord avec lui. « Dans le cours du développement du placenta, dit-il dans ses conclusions (page 36), les cavités des cryptes tapissées par l'épithélium utérin très altéré, peuvent se remplir de sang maternel. Celui-ci arrive dans les cryptes par l'intermédiaire des trouées dépourvues de paroi propre qui traversent la masse épiblastique, de façon à établir des communications entre le système sanguin lacunaire du placenta et les cryptes épithéliales. Par cette disposition s'explique donc la présence possible de sang maternel entre l'épiblaste et la surface de la muqueuse utérine. La formation de ces trouées est importante en ce sens que c'est, peut-être, en suivant un processus analogue que se constitue une partie du système lacunaire du placenta. Les diverses ramifications de ce système sont, en effet, trop nombreuses pour provenir toutes des vaisseaux maternels modifiés. » Nous reviendrions donc à quelque chose d'analogue aux cavités hématoblastiques de Masquelin et Swaen. Nous avons vu par le fait de quelles confusions multiples ces derniers auteurs étaient arrivés à cette singulière conception. Mais ici, pour Masius, il ne saurait être question de confusions, d'erreurs d'interprétation; la lecture de son mémoire montre une trop grande connaissance de la technique, une trop grande habileté dans l'art des coupes, et une trop précise rigueur d'observation, pour qu'il y ait à penser à une erreur de fait ou d'interprétation. S'il a vu du sang maternel dans ce qui reste des culs-de-sac glandulaires, s'il en a vu répandu entre l'épiblaste (lame ectoplacentaire) et la surface de la muqueuse utérine, c'est qu'en effet il y avait bien réellement, dans ses préparations, du sang extravasé dans ces régions.

Cependant, sur nos préparations, nous n'avons jamais rien trouvé de semblable.

Nous croyons que l'explication de cette différence est facile, en tenant compte des procédés opératoires différents employés. Pour notre part, la lapine pleine était sacrifiée par le chloroforme ou par la strangulation [1], l'abdomen ouvert, les vaisseaux de l'utérus compris dans des ligatures, puis l'utérus enlevé en totalité, en y touchant aussi peu que possible, et plongé dans le liquide fixateur. Aucune violence n'était donc exercée sur l'utérus, sur son contenu, aucune violence capable d'y amener des ruptures vasculaires, des extravasations du sang. Comment au contraire opérait Masius? D'une manière qu'il n'est pas bien facile de comprendre d'après les indications qu'il donne, mais dont nous avons pensé pouvoir nous rendre compte en nous rappelant que divers embryologistes, pour des raisons d'économie, enlèvent à la lapine gravide seulement une corne utérine, ou une partie d'une corne utérine, remettant au lendemain ou à plus tard l'ablation des autres parties, où les embryons se trouveront ainsi à un stade plus avancé. Toujours est-il que Masius précise ce fait qu'il a fait ses ablations d'utérus sur des animaux vivants : « Nous nous servions, dit-il, de l'appareil de Czermak pour maintenir immobiles des lapines gravides, attachées, à l'appareil, sur le dos. Après avoir ouvert la cavité abdominale, nous placions des ligatures aux vaisseaux sanguins de l'utérus, etc.» (Page 9.) Il nous semble que ces conditions opératoires peuvent expliquer les extravasations en question, car Masius lui-même ne voit dans les dispositions sus-indiquées que des hémorrhagies; et du reste ce ne sont pas les seules qu'il ait observées, puisqu'il en décrit également, les considérant toujours comme un processus normal, même au niveau des vaisseaux à adventice de cellules globuleuses (cellules sérotines). « L'épithélium vasculaire n'étant plus intact, le sang des vaisseaux filtre à travers les gaines et se répand dans les lacunes des cellules dites sérotines; l'existence du sang dans ces éléments cellulaires a déjà été observée par Swaen et Masquelin. » (Masius, *op. cit.*, page 27.)

Nous avons ainsi passé en revue tous les travaux auxquels a donné lieu la formation que nous avons nommée *lame ectoplacentaire*. Cette étude critique montre combien diversement a été inter-

1. Souvent, au début de nos recherches, l'animal était sacrifié par submersion (le museau plongé dans l'eau jusqu'à asphyxie); or nous avons dû renoncer à ce moyen : l'eau amenée dans le poumon était, si courte que fût cette submersion, absorbée en assez grande quantité pour diluer le sang au point que, dans les vaisseaux maternels du placenta, les hématies n'étaient plus reconnaissables.

prétée cette formation, parce que les divers auteurs n'en avaient pas suivi tous les stades de développement, sans interruption; et, en rapportant ces opinions, nous avons pu préciser pour chacune le point où leurs auteurs avaient perdu le fil conducteur, c'est-à-dire où les lacunes de leurs séries de préparations les avaient fatalement amenés à des interprétations erronées, à des confusions complètes entre des formations d'origines absolument différentes.

Nous n'avons parlé ici que de la lame ectoplacentaire chez le lapin. A la suite de nos études sur les autres rongeurs, nous donnerons une revue générale des mammifères chez lesquels divers embryologistes ont décrit des formations auxquelles une critique rationnelle permet d'assigner la même signification qu'à la lame ectoplacentaire du lapin. Tels sont par exemple les travaux de Hubrecht [1] et de Keibel [2] sur le hérisson. Nous verrons ainsi que l'origine ectodermique du placenta est probablement un fait général, d'une très haute portée en embryologie. Pour donner une idée de cette portée, et pour montrer que les études sur le placenta des rongeurs (notamment du cochon d'Inde et du rat) ne seront sans doute pas sans influence sur l'étude du placenta humain, il nous suffira de citer, outre les conclusions déjà mentionnées de van Beneden (voyez notre introduction), le travail récent de Graf Spee, *Sur un disque germinatif humain avec gouttière médullaire ouverte et canal neurentérique (Arch. f. Anat. und Physiol. — Anat. Abtheilung*, 1889, 3-4 Hft, page 159). « Certaines dispositions très particulières ont suggéré à cet auteur l'idée que l'œuf humain pourrait être rapproché, de par son développement, des œufs où les feuillets sont invertis. Parmi les particularités qui sont communes à l'un et aux autres, il mentionne : « la grande étendue de la fente mésodermique, la petitesse du sac vitellin par rapport au chorion, l'occlusion précoce de l'amnios, l'*épaisseur de l'ectoblaste embryonnaire* »

1. Hubrecht, *Keimblatterbildung und Placentation des Igels*. (*Anat. Anzeiger*, 15 juillet 1888, nos 17, 18, p. 510.) Cet auteur décrit un épaississement ectodermique qu'il nomme *trophoblaste*, et dans lequel il décrit des lacunes pleines de sang maternel. Au congrès de Wurzbourg, où Hubrecht communiqua ces faits, van Beneden objecta que, selon lui, Hubrecht aurait confondu, sous le nom de trophoblaste, l'épiblaste de l'embryon et une partie de la muqueuse maternelle. (*Anat. Anz.*, 1888, p. 514.)

2. Keibel, *Zur Entwickelungsgeschichte des Igels*. (*Anat. Anzeiger*, 1er août 1888, no 22, p. 631.) Cet auteur décrit aussi, pour le blastoderme du hérisson, un ectoderme très épaissi, très adhérent à la muqueuse utérine; « la fusion est telle qu'il est impossible de voir la limite entre cet ectoderme et l'épithélium utérin; de plus, les vaisseaux maternels arrivent jusqu'au contact des éléments embryonnaires. » (*Ibid.*, p. 634.)

(*Revue des sciences médicales*, XXXIV, 13). Nous ne pourrons entrer dans l'analyse de ces faits qu'après l'étude de l'œuf et du placenta du cochon d'Inde et du rat.

C'est également après avoir étudié chez les autres rongeurs les formations ectodermiques homologues de la lame ectoplacentaire du lapin, que nous chercherons la véritable signification des cellules de Rauber, c'est-à-dire de cette couche dite de recouvrement (*Deckschicht*), couche transitoire, qu'on trouve sur le blastocyste du lapin au début de la formation des feuillets blastodermiques, et qui, signalée par Rauber en 1875, a depuis été étudiée par Lieberkühn (1879) et par Kœlliker [1].

A un point de vue plus général, nous devons faire remarquer que le fait le plus singulier, dans la formation de l'ectoplacenta, est la *vascularisation d'un épithélium*; que cet épithélium soit l'ectoderme fœtal, et que les vaisseaux proviennent de la mère, c'est là un fait spécial de greffe; que ces vaisseaux perdent leur endothélium et se réduisent à des lacunes, c'est là un fait spécial au placenta; mais toujours est-il qu'à un moment donné, la lame ectoplacentaire représente un épithélium parcouru par des capillaires : ceci est le fait général, sur lequel nous devons insister, pour dire qu'on trouve ses analogues dans d'autres formations. En effet, il y a peu de temps encore, l'anatomie générale considérait le fait de *non-vascularisation* comme absolument caractéristique des formations épithéliales. L'embryologie des centres nerveux est venue élargir singulièrement ces idées, puisqu'elle a montré que les parois du tube nerveux central sont primitivement un véritable épithélium qui reçoit ultérieurement des vaisseaux. D'autre part, des processus semblables ont été étudiés dans certaines glandes vasculaires sanguines (Retterer, *Origine et évolution des amygdales*, *Journ. de l'anat. et de la physiol.*, 1888) [2], et récemment des vaisseaux ont été signalés dans l'épithélium de l'oreille interne (Ranvier, *Technique*, p. 768), et dans les couches profondes de l'épithélium olfactif [3].

1. A. Kölliker, *Die Entwickelung der Keimblatter des Kaninchens.* (*Festschrift zur Universit. zu Wurzburg.* Leipzig, 1882.)

2. Voyez, pour la question générale, A. Pilliet, *Origine épithéliale de quelques glandes vasculaires sanguines.* (*Tribune médicale*, 6 juin 1889, p. 213.)

3. Bovier-Lapierre, *De la vascularité de l'épithélium olfactif.* (*Biologie*, 5 décembre 1888, p. 833.)

B. — Période de remaniement de l'ectoplacenta.

Le travail de remaniement de la lame ectoplacentaire commence vers la fin du dixième jour, et nous fait assister enfin à la formation d'un organe correspondant bien à la signification physiologique du mot placenta, c'est-à-dire d'un organe où des ramifications vasculaires fœtales sont en contact plus ou moins direct avec le sang maternel. Jusqu'à présent la lame ectoplacentaire contient bien du sang maternel (lacunes sangui-maternelles), mais pas de vaisseaux fœtaux. Nous allons donc voir arriver les vaisseaux fœtaux ou allantoïdiens, et leur pénétration dans l'ectoplacenta aura pour effet de diviser la lame ectoplacentaire successivement en *lobes*, puis en *lobules* et enfin de diviser ces lobules en *tubes* ou *canalicules* : ce seront des tubes à parois constituées par des éléments d'origine ectodermique, et dans la lumière de ces tubes ou canalicules circulera le sang maternel. Quelque complexes que soient les évolutions histologiques qui constituent ce que nous appelons le remaniement de l'ectoplacenta, ces évolutions aboutiront donc à transformer les lacunes sangui-maternelles en une quantité innombrable de *tubes* ou *canalicules sangui-maternels*, placés côte à côte avec d'innombrables capillaires fœtaux, le tout étant groupé en une série de lobules, qui eux-mêmes se réunissent pour former des lobes. Ce processus de remaniement suit une marche très méthodique : c'est-à-dire qu'on voit d'abord apparaître la division de l'organe ectoplacentaire en une série de territoires, en forme de colonnes, dont chacune représente un futur lobe; ces colonnes se divisent alors en un complexus tubulaire, qui représente un lobe et dont chaque tube répond à un futur lobule; ensuite, en effet, chacun de ces tubes se divise en canalicules, et forme un complexus canaliculaire qui est le lobule. Nous suivrons donc dans cet exposé les divisions tracées par la nature même des choses, c'est-à-dire que nous étudierons successivement : *a. la subdivision de l'ectoplacenta en lobes et l'état colonnaire de ces lobes; b. le passage des lobes colonnaires à l'état de complexus tubulaire; c. la division des tubes en canalicules et la formation du complexus canaliculaire qui représente un lobule.*

Les transformations que nous avons à étudier se rapportent non seulement à l'ectoplacenta, mais encore aux cotylédons utérins

d'une part, et d'autre part aux régions non placentaires de la sphère blastodermique. Mais les divisions adoptées d'après les périodes d'évolution de l'ectoplacenta pourront servir pour l'exposé de l'évolution des autres formations fœtales ou utérines.

a. Subdivision de l'ectoplacenta en lobes; état colonnaire de ces lobes. — La division de l'ectoplacenta en territoires lobaires, sous forme de colonnes (colonnes ectoplacentaires), s'accomplit de la fin du dixième au douzième jour environ (lapins de 10, 11, 11 jours 1/2, figures 26 à 31 de la planche III). Pendant ce temps, il se passe dans les cotylédons utérins et dans l'hémisphère non placentaire (hémisphère inférieur ou non embryonné) de l'œuf, des transformations que nous exposerons tout d'abord, afin d'être mieux préparés à donner ensuite toute notre attention à l'évolution correspondante de l'ectoplacenta.

1° *Cotylédons utérins.* — Nous avons laissé les cotylédons utérins, à l'âge de 9 jours et demi (fig. 25, pl. II), à l'état de grosses saillies sur lesquelles s'implantent les lames ectoplacentaires correspondantes. Ces saillies cotylédonaires, dont nous n'avons encore donné qu'une fois une figure d'ensemble tout à leur début (fig. 1, pl. I), se trouvent avoir encore augmenté considérablement de volume à la fin du dixième jour, comme le montre la coupe d'ensemble à cet âge (planche III, fig 26, en 1 et 2). Comme précédemment, c'est-à-dire comme à l'âge de neuf jours et demi, chacun de ces cotylédons est composé de deux parties qui deviennent actuellement de plus en plus distinctes : une partie superficielle, formant une couche peu épaisse, confinant à l'ectoplacenta, et qui jusqu'à présent (fig. 23, pl. II) était caractérisée par la présence de quelques restes des culs-de-sac glandulaires, et par ce fait que ses vaisseaux étaient à l'état de capillaires simples (paroi mince endothéliale, sans adventice de cellules vésiculeuses); une partie profonde, formant de beaucoup la masse la plus considérable, et caractérisée par la présence d'une couche adventice plus ou moins épaisse de cellules vésiculeuses autour des vaisseaux qui la parcourent sous forme de larges réseaux. Dans la nécessité de nommer ces deux parties, pour la clarté des descriptions qui vont suivre, nous donnerons à la première le nom de *couche* ou *région intermédiaire des cotylédons utérins* (intermédiaire entre l'ectoplacenta et la masse principale du cotylédon correspondant); à la seconde, comme elle est caractérisée par ses larges vaisseaux

qui deviennent de plus en plus de larges sinus, nous donnerons le nom de *région des sinus utérins des cotylédons.*

Pour cette *région des tissus utérins des cotylédons*, de la fin du dixième jour jusqu'au douzième, il ne se produit que de légères modifications, consistant uniquement en ce que la paroi adventice de ces sinus devient de plus en plus épaisse. La figure 29 reproduit bien l'aspect que présente alors cette région : en RS, on voit ces gros vaisseaux, à coupes tortueuses, munis d'une paroi tellement épaisse qu'elle empiète graduellement sur le tissu ambiant, et que les vaisseaux tendent à venir au contact les uns des autres : et en effet, avec les progrès du développement, nous verrons le tissu ambiant devenir de plus en plus rare, de telle sorte que la région des sinus utérins des cotylédons ne sera plus constituée que par des cellules vésiculeuses, appartenant à des parois vasculaires étroitement pressées les unes contre les autres : les lumières des vaisseaux paraîtront alors comme des sinus creusés à l'emporte-pièce dans un tissu homogène de cellules vésiculeuses.

Ces cellules *vésiculeuses vaso-adventices* (nous les nommerons ainsi pour les distinguer des *cellules vésiculeuses intermédiaires* dont il va être question) sont toujours constituées ainsi qu'elles ont été décrites une fois pour toutes à propos de la figure 24, planche II ; le seul fait sur lequel il y ait à insister, c'est que chacune de ces cellules ne renferme qu'un noyau : sur ce point, elles diffèrent complètement d'autres cellules vésiculeuses que nous allons décrire.

Remarquons encore que, à l'âge actuel (dix jours), il subsiste, au voisinage de la musculature (en 1, fig. 29) une couche bien nette de tissu conjonctif lâche : elle disparaîtra ultérieurement, et le tissu à cellules vésiculeuses qui en prendra la place sera une formation d'une importance particulière au point de vue du processus histologique de la parturition (détachement du placenta, *couche vésiculeuse protectrice* ou *permanente* ; voyez ci-après).

Dans la *région intermédiaire* des cotylédons utérins (RI, fig. 29, planche III), des transformations très profondes se produisent : elles portent d'une part sur le tissu conjonctif et d'autre part sur les vaisseaux qui le parcourent.

Dans le tissu conjonctif, il se produit une transformation vésiculeuse des cellules, aboutissant à l'apparition de ce que nous appellerons le *tissu résiculeux intermédiaire* ou *cellules résiculeuses intermédiaires.*

Cette transformation avait déjà commencé à l'âge de neuf jours et demi et les premières phases en sont déjà représentées dans la partie supérieure de la figure 25 de la planche II; mais nous en avons réservé la description pour le stade actuel, où le processus est plus caractérisé, et où nous pouvons voir son résultat définitif. En effet, dans la figure 30, en remontant de la région désignée par le chiffre 1, successivement vers celles désignées en 2 et 3, c'est-à-dire en allant de l'ectoplacenta vers la région des sinus utérins cotylédonaires, on assiste à cette transformation graduelle des cellules conjonctives qui, d'abord petites et étoilées, deviennent volumineuses, polyédriques, acquièrent un contenu liquide transparent, et enfin arrivent à être étroitement pressées les unes contre les autres. En même temps, leur noyau se divise ou, pour parler peut-être plus exactement, se fragmente, car nous ne voyons là rien qui rappelle un processus de division nucléaire correspondant à une prolifération cellulaire. Finalement la région intermédiaire des cotylédons est formée par un tissu homogène de cellules vésiculeuses (figures 31 et 32); ces *cellules vésiculeuses intermédiaires* diffèrent des *cellules vésiculeuses vaso-adventices* en ce qu'elles contiennent toujours des noyaux multiples et relativement petits.

C'est dans ce tissu vésiculeux intermédiaire que les vaisseaux, dont il nous reste à parler, apparaissent à leur tour comme des conduits creusés à l'emporte-pièce. Précédemment (fig. 21, 23, 25, pl. II), ces vaisseaux de la région intermédiaire étaient de purs et simples capillaires; leur paroi était constituée uniquement par l'endothélium vasculaire et ne montrait aucune tendance à l'apparition de cellules adventices vésiculeuses, comme dans la région précédemment décrite des cotylédons; leur cavité se continuait avec celle des lacunes sangui-maternelles de l'ectoplacenta (voyez particulièrement la fig. 25 de la pl. II). Au onzième jour (fig. 30, en V, V), leur paroi présente un aspect tout particulier. Elle est formée de cellules allongées, irrégulièrement épaisses, renfermant des noyaux, généralement disposés en groupes de deux dans ces parties épaisses. Comme on ne voit pas les lignes de séparation de ces cellules, il est plus juste de dire qu'à ce moment la paroi des vaisseaux de la région intermédiaire des cotylédons est formée par une lame continue de protoplasma, semé de noyaux, les uns isolés, les autres disposés par groupes. Ce protoplasma est granuleux, il prend fortement les matières colorantes, et, notamment avec le carmin aluné

de Grenacher, son aspect est identique à celui des puissantes couches plasmodiales de l'ectoplacenta. Les noyaux sont également absolument semblables à ceux de cette couche plasmodiale.

Quelle est l'origine de cette lame de protoplasma formant à elle seule la paroi des vaisseaux de la région intermédiaire des cotylédons? Résulte-t-elle d'une transformation de l'endothélium? C'est l'opinion que paraissent avoir adoptée quelques auteurs, comme nous le verrons en essayant d'établir un parallèle critique entre les formations qu'ils ont décrites et celles que nous étudions. C'est aussi la seule opinion qu'il nous paraissait tout d'abord possible d'adopter, puisque ces lames de protoplasma occupent exactement la place et les fonctions de l'endothélium vasculaire. Mais il nous fut impossible de suivre cette transformation, quoique disposant de préparations abondamment sériées de tous les stades. On aperçoit, dans la région intermédiaire des cotylédons, des restes d'endothélium vasculaire encore plus mince qu'à l'état normal, c'est-à-dire des noyaux fusiformes ratatinés, flétris, comme en voie de résorption; jamais rien qui témoigne d'une hypertrophie de cet endothélium. Il disparaît, et à sa surface apparaissent, comme de toute pièce, les lames protoplasmiques en question.

Au moment où ce problème nous préoccupait, nous avions eu occasion de passer en revue nos préparations sur la formation du placenta chez le cochon d'Inde. Là aussi, comme nous le décrirons ultérieurement, existe un ectoplacenta, différent de celui du lapin quant à sa morphologie extérieure, mais identique quant à sa constitution intime, sa nature histologique. Or de cet ectoplacenta on voit se détacher de longs bourgeons creux, qui pénètrent dans les vaisseaux utérins voisins, en tapissent l'intérieur et se substituent au revêtement endothélial. Ici cette singulière formation présente des proportions gigantesques, sous forme de racines d'origine ectoplacentaire allant puiser le sang dans le terrain maternel qu'elles pénètrent. Ces dispositions nous éclairèrent aussitôt sur la solution à donner au problème étudié sur le lapin. Par une étude plus attentive de ce dernier placenta, il nous a été facile, comme le représentent les figures 30, 31 et 32 de la pl. III, de constater que les lames de protoplasma, formant dès le onzième jour la paroi des vaisseaux de la région intermédiaire des cotylédons utérins, ont pour origine l'ectoplacenta. Quand se sont produites les lacunes sangui-maternelles de l'ectoplacenta (voy. fig. 25, pl. II), au niveau

desquelles le sang maternel est au contact de la masse plasmodiale, ce tissu plasmodial continue à pénétrer le terrain maternel; précédemment, pour la constitution de l'ectoplacenta, il l'avait pénétré en s'insinuant dans les glandes et leurs interstices; actuellement il trouve ouvert devant lui un chemin nouveau, et, pourrait-on dire, plus facile, à savoir les conduits vasculaires, sur la paroi desquels il se glisse, se substituant à l'endothélium dont il amène l'atrophie et la disparition, absolument comme il l'avait fait pour la production des lacunes sangui-maternelles.

Cette marche de la couche plasmodiale, on peut la suivre sur certains points des préparations; mais on conçoit que, selon les hasards de la coupe, le plus souvent on apercevra dans un vaisseau l'apparition de la couche de protoplasma sans voir les connexions de cette couche avec l'ectoplacenta, et ainsi la lame de protoplasma semblera apparaître en place de toute pièce, sans rapports génétiques avec l'endothélium qu'elle remplace, mais aussi sans rapports de continuité avec l'ectoplacenta dont elle dérive.

Maintenant s'expliquent facilement les caractères d'identité précédemment signalés entre la masse plasmodiale de l'ectoplacenta (noyaux et protoplasma) et la couche protoplasmatique (avec ses noyaux) qui forme la paroi des vaisseaux de la région intermédiaire des cotylédons.

Jusqu'à quelle profondeur se fait la pénétration de cette lame protoplasmique que nous pouvons appeler *couche plasmodiale endovasculaire*? Nous verrons ultérieurement qu'elle va très profondément, c'est-à-dire qu'elle ne se borne pas aux vaisseaux de la région intermédiaire, mais atteint plus tard la région des sinus utérins des cotylédons, tapisse tous ces sinus et ne s'arrête qu'au niveau de la couche voisine de la musculature, couche dont nous avons déjà fait pressentir l'importance en la désignant sous le nom de couche vésiculeuse protectrice ou permanente. Nous verrons aussi qu'avec cette extension la couche plasmodiale endovasculaire subit des modifications qui peuvent la rendre méconnaissable. Le point important était donc, pour le moment, de bien constater son origine et ses caractères primitifs.

Au début de ces études, nous avons parlé à plusieurs reprises de la nature paradoxale de plusieurs des résultats auxquels nous étions arrivé et, par suite, des longues hésitations à les publier avant de les avoir bien vérifiés par des études comparées chez divers ron-

geurs. La question de la lame plasmodiale endovasculaire est l'une de celles qui présentent ce caractère paradoxal, au même titre que celle de l'origine de l'ectoplacenta et des lacunes sangui-maternelles. En définitive, cette question n'est que la suite naturelle, l'extension très étendue de celle des lacunes sangui-maternelles. Nous verrons que, pour toutes ces questions, l'étude du placenta du cochon d'Inde viendra nous donner des confirmations complètes, en nous montrant, sous des apparences morphologiques extérieures différentes, la plus parfaite identité dans la nature des processus histologiques.

2° *Hémisphère non embryonné de la vésicule blastodermique.* — Au point de vue des transformations ultérieures, la ligne de séparation entre les deux hémisphères de la vésicule blastodermique est nettement tracée par le trajet circulaire du sinus terminal. La figure 26 donne, sur une coupe d'ensemble d'un renflement utérin (comparer avec la figure 1, pl. I), la disposition de ces parties. En ST est, sur chaque côté, la coupe du sinus terminal : au-dessus est l'hémisphère embryonné, ou hémisphère supérieur, renfermant l'embryon, E, le cœlome externe, l'allantoïde, l'ectoplacenta, toutes parties dont il sera question ci-après; au-dessous est l'hémisphère inférieur, ou non embryonné, qui sur la coupe se présente comme une mince ligne, appliquée au contact de la muqueuse utérine correspondante, mais sans connexions avec elle.

Dans le temps qui s'est écoulé depuis le septième jour, le contraste le plus absolu caractérise le sort des deux hémisphères : l'hémisphère supérieur ou embryonné a été le siège du développement de l'embryon, de l'extension du mésoderme, de sa division en feuillets fibro-cutané et fibro-intestinal, de l'extension du feuillet vasculaire, et enfin de l'adhérence du blastodisque aux cotylédons utérins par la formation de l'ectoplacenta; l'hémisphère inférieur au contraire n'a été le siège d'aucune production nouvelle, d'aucune adhérence, et il est resté constitué purement et simplement par le feuillet externe ou ectoderme, doublé du feuillet interne ou entoderme, sans interposition d'aucun élément mésodermique. Ce contraste devient, à partir du dixième jour, plus caractérisé encore, car, tandis que les formations dérivées de l'hémisphère supérieur vont continuer à s'accroître, les feuillets élémentaires de l'hémisphère inférieur commencent à subir un processus d'atrophie qui aboutira à leur résorption complète. Cette disparition de tout un hémisphère de la vésicule blastodermique n'est pas l'une des moins

intéressantes particularités que présente l'embryologie du lapin; elle est importante surtout parce qu'elle est l'un des éléments d'un processus complexe qui nous permettra de trouver sur l'œuf du lapin l'interprétation du phénomène si curieux connu sous le nom d'*inversion des feuillets blastodermiques* chez les autres rongeurs. Nous allons étudier, sur les figures 27 et 28, les premiers stades de cette atrophie.

La figure 27 représente, à un grossissement de 250 fois, la région ST de la figure 26, c'est-à-dire la région du sinus terminal, sur une sphère blastodermique de 10 jours. Elle est donc destinée à l'étude de la région limite entre l'hémisphère supérieur et l'hémisphère inférieur, à cet âge. On voit en ST le large sinus terminal. Au-dessus de lui est la partie extrême de l'hémisphère supérieur, où nous voyons successivement, en allant de dehors en dedans (de gauche à droite), l'ectoderme (*ex*), le mésoderme (*ms*), le feuillet vasculaire (V, V) et l'entoderme (*in*). Un mot sur quelques-unes de ces parties : L'ectoderme est formé d'une couche de cellules simples d'une manière générale, mais formant par places de légers épaississements où la rangée cellulaire devient double, et qui représentent des villosités ectodermiques rudimentaires (VL, VL); nous les verrons devenir ultérieurement plus considérables, et elles sont ainsi développées sur tout l'ectoderme qui s'étend, dans l'hémisphère supérieur, depuis les bords de l'ectoplacenta (voy. la fig. 35 de la pl. IV) jusqu'au niveau du sinus terminal. Le mésoderme qui, dans les parties centrales de l'hémisphère supérieur, s'est largement dédoublé en lame fibro-cutanée et lame fibro-intestinale, entre lesquelles est la cavité dite cœlome externe (PP, fig. 29), présente ici, dans cette partie périphérique, à peine une indication de cette division, bien marquée cependant par places (par exemple en PP). Rien à dire de particulier sur le feuillet vasculaire et sur l'entoderme, dont la figure, sans autres détails explicatifs, suffit pour montrer les rapports et la constitution. — Au-dessous du sinus terminal (partie inférieure de la figure) est le commencement de l'hémisphère inférieur de la vésicule blastodermique : on voit que le mésoderme (*ms*) s'arrête brusquement après avoir couvert le sinus terminal, et que c'est à peine s'il se prolonge par une ou deux cellules dans l'hémisphère inférieur, lequel reste donc bien constitué simplement par l'ectoderme (*ex*) et l'entoderme (*in*). A ce niveau, ces deux feuillets sont constitués par des cellules en tout

identiques à celles qui les constituent dans l'hémisphère supérieur; tout au plus peut-on remarquer que les cellules entodermiques sont ici un peu moins volumineuses, un peu moins saillantes. Mais à mesure qu'on examine ces feuillets en les suivant vers la partie centrale de l'hémisphère inférieur, on voit, déjà à très peu de distance du sinus terminal, les cellules de ces feuillets devenir moins distinctes, moins nettement séparées les unes des autres, présenter en un mot des signes d'atrophie et de dégénérescence graduelles qui sont bientôt caractérisées par les dispositions de la figure 28.

Cette figure 28 représente, à ce même grossissement de 250 fois, la région qui est désignée par le chiffre 28 dans la figure 26, c'est-à-dire la partie centrale de l'hémisphère inférieur de la vésicule blastodermique. Nous y avons figuré non seulement les parois de la vésicule, mais encore la partie superficielle de la muqueuse utérine correspondante.

Les parois de la vésicule sont constituées par deux feuillets, dont on aurait peine à reconnaître la nature et la signification blastodermique, si on ne les avait suivis sur la préparation depuis la région du sinus terminal (extrémité inférieure de la figure précédente). Ce sont en effet d'une part l'entoderme (*in*) formé de cellules minces, se présentant sur la coupe comme des corps fusiformes placés bout à bout et contenant un noyau dans leur partie renflée, et d'autre part l'ectoderme (*ex*) formé de conglomérats irréguliers de protoplasma parsemé de noyaux. Pour l'entoderme, tel qu'il se présente sur la figure 28, on ne peut pas dire qu'il offre des caractères d'atrophie et de dégénérescence; il est seulement demeuré dans son état primitif, tel qu'il était au début de la formation de la vésicule blastodermique : il a subi un arrêt de développement; ce n'est que plus tard que nous verrons intervenir l'atrophie, la dégénérescence et la résorption. Mais, pour l'ectoderme, il est évidemment déjà dans un état de transformation qui prépare l'atrophie à laquelle nous assisterons plus tard. Un petit nombre de ses cellules ont conservé par places leurs limites distinctes; les autres sont fusionnées en des conglomérats protoplasmiques irréguliers, formant des renflements rattachés les uns aux autres par des tractus minces (c'est-à-dire qu'au niveau de ces tractus le feuillet ectodermique est aminci et prêt à se déchirer). Ce protoplasma n'est pas homogène, mais formé par places de parties qui prennent bien le carmin, tandis que des parties voisines restent relativement claires.

Les noyaux sont encore bien conservés, quoique leurs contours apparaissent moins nets et moins bien circonscrits. En présence de ce fait que les cellules sont plus ou moins régulièrement fusionnées entre elles, il semble qu'on pourrait dire qu'ici, dans l'hémisphère inférieur, l'ectoderme a commencé à être le siège d'une transformation semblable à celle qui, dans l'autre hémisphère, a donné naissance à l'ectoplacenta et à sa couche plasmodiale, mais que ce processus ne s'est pas poursuivi; il y a donc eu, comme pour l'entoderme, arrêt de développement, mais à une période plus avancée, puis commencement de dégénérescence. C'est surtout l'étude des stades ultérieurs qui justifiera cette dernière expression.

Il nous reste à parler de la partie correspondante de la muqueuse utérine (moitié inférieure de la figure 28). Si le lecteur veut bien se reporter à ce que nous avons dit et figuré pour une région semblable de la muqueuse utérine au septième jour de la gestation (voy. fig. 2, pl. I, et sa description dans le texte), il nous suffira de peu de mots pour caractériser l'état actuel de l'épithélium utérin. Nous retrouvons en effet les dépressions, en culs-de-sacs s'élargissant dans la profondeur, que forme l'épithélium. Dans ces culs-de-sac, les cellules épithéliales sont bien nettes, tandis que sur les saillies interposées l'épithélium a complètement subi la dégénérescence dont nous avons signalé le début en ces mêmes régions dès le septième jour et que nous avons décrite avec détail pour la muqueuse des régions cotylédonaires (voy. fig. 4, pl. I), c'est-à-dire que toute la couche épithéliale forme en ces points une masse homogène, relativement épaisse, peu colorable, avec noyaux nombreux disposés par amas dans la couche profonde de cette masse, et que ces noyaux ont un centre clair et une périphérie foncée, formée de granulations de chromatine. Ce contraste entre l'épithélium des dépressions et celui des saillies nous indique les parties qui doivent disparaître et celles qui doivent servir à la régénération du revêtement épithélial. En effet, toutes les masses épithéliales dégénérées des saillies (en *e*, fig. 28) sont destinées à tomber ultérieurement, et nous trouverons leurs débris mêlés à ceux de l'ectoderme et de l'entoderme de l'hémisphère inférieur de l'œuf. Au contraire l'épithélium des dépressions (E, fig. 28) subsistera, s'étendra sur les parties voisines dénudées, et ainsi la muqueuse utérine, à l'époque de la parturition, se trouvera recouverte régulièrement d'un épithélium normal.

Dans le chorion de cette muqueuse, dans les parties immédiatement sous-jacentes à l'épithélium, quelques cellules conjonctives commencent à subir une hypertrophie remarquable (CG, fig. 28). Le noyau devient très gros, leur protoplasma augmente également de volume, mais en restant granuleux. En effet il ne deviendra à aucun moment liquide et transparent; ces cellules n'affecteront jamais l'aspect vésiculaire. Dans des stades ultérieurs ces cellules deviendront énormes. Quoique leur origine soit bien facile à constater, et qu'elles ne soient qu'une simple transformation hypertrophique des cellules conjonctives du chorion, leur signification, leur importance dans la physiologie de la gestation nous échappe complètement; elles sont pour nous absolument problématiques. Leurs analogies avec ce qu'on a décrit sous le nom de cellules de la caduque ne nous échappe pas; mais comme aussi on a donné ce nom à bien des formations différentes, nous les désignerons simplement sous le nom de *cellules géantes de la muqueuse utérine*; ce nom sera justifié par les dimensions prodigieuses que nous leur verrons acquérir ultérieurement.

3° *Ectoplacenta.* — Nous arrivons enfin à l'étude de l'ectoplacenta, de sa subdivision en lobes colonnaires.

Dans la figure 25 de la planche II, c'est-à-dire à l'âge de 9 jours et demi, nous avions déjà signalé le développement d'éléments mésodermiques provenant de la lame externe du mésoderme (lame fibro-cutanée) et remplissant la cavité des plis que forme la couche cellulaire de l'ectoplacenta. Ainsi commencent à se dessiner des cloisons mésodermiques qui pénètrent dans l'ectoplacenta par sa face embryonnaire et tendent à le morceler. Quoique la figure 29 (pl. III) reproduise, à un très faible grossissement, l'ensemble de l'embryon et de ses annexes, elle suffit cependant pour montrer le développement croissant, à l'âge de 10 jours, de ces cloisons qui préparent le terrain pour l'arrivée des vaisseaux allantoïdiens. On y voit en même temps que le tissu du feuillet fibro-cutané s'est accru, et forme une puissante couche mésodermique revêtant la face fœtale de l'ectoplacenta, ainsi que la lame ectodermique (2, figure 29) qui relie les deux ectoplacentas, et que nous appellerons *lame inter-ectoplacentaire* (elle correspond au sillon intercotylédonaire, IC; comparer avec les figures 16, 20, 22 et 23, où on pourra suivre sa formation; elle a besoin d'un nom parce que nous aurons souvent à la désigner en suivant ultérieurement ses rapports avec des

formations auxquelles elle est contiguë). Quant à l'allantoïde, nous avons vu (fig. 23, pl. II; à 9 jours et demi) comment elle faisait saillie dans le cœlome externe (PP) et arrivait au voisinage de la lame fibro-cutanée en question. A l'âge de 10 jours (fig. 29), nous voyons que cette allantoïde a atteint cette lame fibro-cutanée, s'étale à sa surface et la pénètre de vaisseaux.

Cette pénétration et cette extension des vaisseaux dans la lame fibro-cutanée des ectoplacentas sont très rapides. A dix jours (fig. 29), ils arrivent à peine à sa partie inter-ectoplacentaire; en vingt-quatre heures, ils l'ont entièrement envahie, arrivant jusqu'aux limites externes, et pénétrant même dans des cloisons qu'elle envoie dans l'ectoplacenta. C'est ce que montre la figure 30.

Cette figure représente un fragment de la limite externe d'un ectoplacenta, c'est-à-dire de la région désignée par le chiffre 30 sur la figure 29; mais remarquons que la figure 29 est d'un ectoplacenta de 10 jours, tandis qu'ici il s'agit d'un organe à l'âge de 11 jours. Aussi y trouvons-nous de nombreux vaisseaux fœtaux allantoïdiens. En allant de la partie droite à la partie gauche de la figure, on assiste aux diverses phases de la pénétration des cloisons mésodermiques vasculaires dans l'ectoplacenta, les unes de ces cloisons n'y entrant que très superficiellement, les autres le pénétrant déjà jusque dans presque toute son épaisseur. La pénétration a lieu toujours perpendiculairement à la lame ectoplacentaire, et les cloisons vasculaires sont assez régulièrement parallèles. Il en résulte que l'ectoplacenta se trouve subdivisé en une série de colonnes juxtaposées, disposées perpendiculairement à l'ensemble de l'ectoplacenta. C'est la première indication de l'état colonnaire de l'ectoplacenta. Chacune de ces colonnes ectoplacentaires correspond à un futur lobe. C'est ce fait important qui nous fait nous arrêter sur ce stade du développement et lui donner un nom, quoique l'état colonnaire soit très transitoire et, comme du reste tous les stades de ce rapide processus embryonnaire, bientôt effacé par de nouvelles transformations.

Dans ces *colonnes ectoplacentaires*, des lacunes sangui-maternelles (L, L, fig. 30) s'étendent et se développent, de manière à en creuser plus ou moins régulièrement le centre. Cependant, à l'âge de onze jours, la plupart des colonnes ne sont pas encore régulièrement creusées, mais seulement percées de lacunes disposées à la file, dans l'axe de la colonne, et communiquant, au niveau de la

partie profonde de l'ectoplacenta, avec des vaisseaux de la couche intermédiaire des cotylédons utérins, c'est-à-dire avec les vaisseaux revêtus intérieurement de ce que nous avons appelé la *couche plasmodiale endovasculaire*, d'origine ectoplacentaire.

Ces colonnes ectoplacentaires sont presque toujours sans connexion les unes avec les autres par leurs extrémités profondes (en bas de la figure 30), c'est-à-dire que ces extrémités plongent entièrement dans le tissu mésodermique qui les entoure de tous côtés. Il n'en est pas de même de leurs autres extrémités, celles qui regardent du côté des formations cotylédonaires de la muqueuse utérine (en haut de la figure 30). Ces extrémités supérieures sont unies entre elles par une couche ectoplacentaire continue, interrompue seulement par les vides qui représentent les voies de passage du sang maternel. En d'autres termes, les cloisons mésodermiques vasculaires qui pénètrent l'ectoplacenta, ne le perforent pas de part en part, n'arrivent jamais jusque dans le terrain maternel, c'est-à-dire dans ce que nous avons décrit sous le nom de *région intermédiaire* des cotylédons utérins, formée par les *cellules vésiculeuses* précédemment étudiées. Il reste toujours une couche limite ectoplacentaire, reliant entre elles les extrémités correspondantes des colonnes ectoplacentaires, et formant barrière entre le tissu mésodermique fœtal et le tissu maternel. Malgré les transformations successives dont l'ectoplacenta va être le siège, malgré son émiettement, pour ainsi dire, en tubes, puis en canalicules, cette couche limite ectoplacentaire persistera. Sur la figure 30, à l'âge de onze jours, elle est encore épaisse et par suite mal différenciée d'avec les extrémités correspondantes des colonnes ectoplacentaires qu'elle relie, ou qui semblent partir d'elle comme d'une masse commune. Mais nous allons la voir presque aussitôt se dessiner nettement par le fait d'une individualisation plus complète des colonnes à son niveau; elle se présentera alors sur les coupes comme formant des séries de lames ectoplacentaires disposées en minces arcades entre les extrémités profondes des colonnes ou lobes ectoplacentaires, traçant la limite entre le mésoderme et les vaisseaux fœtaux d'une part, et d'autre part le tissu maternel (tissu des cellules vésiculeuses intermédiaires). Nous pouvons donc, dès maintenant, afin de reconnaître cette formation que nous retrouverons dans tous les stades ultérieurs, lui donner le nom de *lame limitante ectoplacentaire*, ou *arcades limitantes*.

La figure 31 représente les colonnes ectoplacentaires, avec ces arcades limitantes, au stade où ces colonnes sont le plus nettement caractérisées. C'est un fragment d'ectoplacenta à l'âge de onze jours et demi (exactement onze jours et quinze à dix-neuf heures); à la partie inférieure de la figure est la lame fibro-cutanée qui double l'ectoplacenta, et qui, par sa surface lisse inférieure, forme la paroi du cœlome externe, tandis que, par sa face supérieure, elle émet les prolongements mésodermiques vasculaires qui entrent dans l'ectoplacenta, et le divisent en colonnes, ou futurs lobes : nous pourrons donc désormais désigner ces parties mésodermiques vasculaires sous les noms de *cloisons intercolonnaires* ou *interlobaires* et de *vaisseaux interlobaires*. A la partie supérieure de la figure est le tissu maternel des cellules vésiculeuses intermédiaires. Des arcades limitantes ectoplacentaires (en *li*), déjà bien dessinées, séparent ce tissu maternel d'avec le mésoderme fœtal, c'est-à-dire d'avec les parties profondes des cloisons intercolonnaires.

Les colonnes ectoplacentaires sont ici bien caractérisées; dans l'axe de chacune d'elles les lacunes sangui-maternelles se sont fusionnées en une large cavité centrale, la *lacune* ou *conduit colonnaire sangui-maternelle*. Ces conduits présentent des dilatations irrégulières, mais sont particulièrement larges à leurs deux extrémités : l'une, inférieure sur la figure, et que nous nommerons provisoirement *extrémité fœtale* ou *dilatation fœtale*, parce qu'elle est plus rapprochée de l'embryon; l'autre, supérieure sur la figure, et qui sera dite *extrémité* ou *dilatation maternelle*, parce qu'elle est plus rapprochée des sources du sang maternel.

Les parois des colonnes ectoplacentaires ont la constitution déjà longuement étudiée de l'ectoplacenta, c'est-à-dire qu'elles présentent une couche cellulaire et une couche plasmodiale. En effet, la partie de ces parois qui touche directement au mésoderme des cloisons intercolonnaires est encore assez nettement formée de cellules ectodermiques distinctes, c'est-à-dire qu'on y voit la limite ou ligne de séparation de chaque cellule; c'est la couche cellulaire; au contraire la partie de ces parois qui est du côté du sang maternel, qui forme la limite des lacunes colonnaires sangui-maternelles, est constituée par une masse protoplasmique semée de nombreux noyaux, mais sans aucune trace de lignes de séparation indiquant des cellules à chacune desquelles appartiendrait un

noyau; c'est la couche plasmodiale. Mais, il faut le dire, cette distinction entre une couche plasmodiale et une couche cellulaire tend à disparaître, par disparition de la seconde couche, de sorte que, dans les stades ultérieurs, il ne restera, comme élément ectoplacentaire, que des formations plasmodiales. Dans la figure 25 de la planche II (c'est-à-dire à neuf jours et demi), la couche cellulaire est formée de trois et même de quatre couches de cellules bien circonscrites; dans la figure 30 (à l'âge de onze jours), elle n'est plus que de deux couches; enfin dans la présente figure 31, quoique le dessin n'en soit fait qu'à un grossissement relativement faible (75 fois), on peut cependant distinguer qu'elle n'est plus que d'une seule couche, et encore, par places, par exemple vers quelques-unes des extrémités fœtales des canaux ou lacunes sanguimaternelles, la voit-on disparaître, de sorte qu'alors la paroi ectoplacentaire de ces lacunes est entièrement plasmodiale. Dans le chapitre d'*historique et critique sur la période de formation de l'ectoplacenta* nous avions déjà fait pressentir ce fait : nous avions indiqué que Masius le signale (page 29 de son mémoire) et nous avions ainsi expliqué pourquoi, considérant comme peu essentielle la distinction en deux couches, nous n'avions pas adopté la nomenclature de plasmodiblaste et de cytoblaste employée par van Beneden.

Telle qu'elle est donnée par la figure 31, à l'âge de onze jours et demi, la constitution de l'ectoplacenta nous représente un véritable schéma de la formation placentaire, telle que nous la fait concevoir l'ensemble de nos recherches chez les rongeurs. Nous y voyons disposés parallèlement, sous forme de colonnes et cloisons juxtaposées, des conduits contenant les uns du sang fœtal, les autres du sang maternel. Les premiers sont des vaisseaux sanguins ordinaires plongés dans une gangue de tissu conjonctif (mésoderme); les seconds sont des canaux d'une nature bien singulière, sans analogue dans tout ce que nous connaissons jusqu'à présent en histologie, car ils sont formés par des cellules épithéliales (ectodermiques). Les deux sangs, le maternel et le fœtal, sont ainsi en présence l'un de l'autre et peuvent déjà entrer en commerce d'échanges. Mais, dans un organe ainsi constitué, les conditions ne sont pas encore très favorables pour ces échanges, puisque ceux-ci doivent se faire à travers les couches successives représentées par l'endothélium des capillaires fœtaux, par le mésoderme qui les enveloppe, et enfin

par la paroi épithéliale ectodermique des canaux contenant le sang maternel. C'est pourquoi ces dispositions vont se simplifier de plus en plus. — D'abord les colonnes ectoplacentaires vont se diviser en tubes et ceux-ci en canalicules, de sorte que le sang maternel circulera dans des canaux de plus en plus étroits et à parois épithéliales de plus en plus minces; en même temps, les capillaires fœtaux viendront directement au contact de ces parois épithéliales sans interposition d'éléments mésodermiques. Ces transformations, que nous allons étudier sous les noms, déjà signalés, de *passage des colonnes ectoplacentaires à l'état de complexus tubulaires*, et de *division des tubes en canalicules* et *formation des complexus canaliculaires* (ou lobules définitifs), représenteront les deux dernières phases du *processus de remaniement du placenta*, dont nous venons de voir la première phase (formation des colonnes ectoplacentaires). — Ensuite les conditions d'échange entre les deux sangs deviendront de plus en plus faciles : il y aura, en effet, résorption rapide de tous les éléments ectodermiques (ectoplacentaires) formant paroi au sang maternel. Dès lors, ce sang sera répandu purement et simplement entre les capillaires fœtaux, qui plongeront au milieu de lui, et une paroi endothéliale séparera seule les deux sangs. Ces transformations constitueront ce que nous avons dès le début annoncé sous le nom de *période d'achèvement du placenta*. Son analyse sera accompagnée et suivie d'une étude sur les processus histologiques qui préparent et effectuent le détachement du placenta, c'est-à-dire la parturition.

b. Passage des colonnes ectoplacentaires (lobes colonnaires) à l'état de complexus tubulaire. — Pendant ce stade, qui comprend les douzième, treizième et quatorzième jours, nous avons à analyser, comme dans les stades précédents, ce qui se produit d'une part dans la formation ectoplacentaire et d'autre part dans les cotylédons utérins, la muqueuse utérine et l'hémisphère non embryonné de l'œuf. Nous commencerons par ce qui concerne l'ectoplacenta.

1° *Ectoplacenta.* — Déjà à onze jours et demi, à la fin du stade précédent, les colonnes ectoplacentaires commencent à présenter certaines irrégularités dans leurs contours. On voit (en 1, 1, 1, fig. 31) que, par places, le tissu mésodermique intercolonnaire tend à refouler devant lui les couches du tissu ectoplacentaire, et qu'il

mord sur les colonnes ectoplacentaires comme pour les entamer et les segmenter. Parallèlement à ce travail commençant sur la surface externe des colonnes ectoplacentaires, on voit à leur intérieur se produire des poussées du tissu plasmodial qui tend à former des bourgeons pénétrant dans les lacunes colonnaires sangui-maternelles, comme pour les diviser (en 2, 2, 2, fig. 31). Ce mouvement, tel qu'il se manifeste au début, n'est pas facilement appréciable sur des coupes longitudinales des colonnes ectoplacentaires, parce que ces divers ordres de poussées centripètes se produisent parallèlement à ces colonnes; il se constate mieux lorsqu'une colonne a été coupée perpendiculairement ou tout au moins obliquement à son axe, comme on le voit dans la partie inférieure droite de la figure 31. Mais les coupes parallèles ou obliques deviennent bien démonstratives dès que ce processus est un peu plus accentué, comme à l'âge de douze jours. C'est ce qu'on voit sur la figure 32. Sur cette figure (placenta de douze jours, grossi de 115 fois), la région verticale comprise entre les lettres B et C correspond à une seule colonne ectoplacentaire coupée parallèlement à son axe. On voit que cette colonne, demeurée à peu près simple au niveau des deux extrémités de sa lacune sangui-maternelle centrale, c'est-à-dire au niveau de la dilatation fœtale (D F) et de la dilatation maternelle (D M) de cette lacune colonnaire, n'est plus simple dans sa partie moyenne ou intermédiaire, mais bien divisée en une série de tubes assez irréguliers allant plus ou moins complètement d'une dilatation à l'autre. Dans l'intervalle de ces tubes ectoplacentaires se trouve du tissu mésodermique vasculaire. — La manière dont s'est produite cette subdivision de la colonne est facile à comprendre par l'examen de la partie gauche de la figure, entre les parties désignées par les lettres A, B, D. Ici, en effet, nous sommes en présence de colonnes ectoplacentaires coupées perpendiculairement ou obliquement, et sur lesquelles le processus de subdivision en tubes est encore peu avancé. On peut donc y assister à la marche des lames mésodermiques vasculaires émanées des cloisons mésodermiques intercolonnaires, voir ces lames pénétrer la masse de la colonne et la diviser en segments; cette division en segments est préparée et hâtée par les nombreuses végétations plasmodiales des parois ectoplacentaires, végétations qui, parties de parois opposées, tendent à se rejoindre et divisent ainsi en segments la cavité primitive de la lacune colonnaire sangui-maternelle. L'achèvement de cette segmentation n'est

autre chose que la formation des tubes tels qu'ils apparaissent, en vue longitudinale, sur la moitié droite de cette figure 32.

A ce moment (douzième jour) les tubes, en lesquels se décompose chaque colonne ectoplacentaire, sont irréguliers à l'extérieur comme à l'intérieur; leur trajet n'est pas facile à saisir; leur direction est mal indiquée, leur individualité peu accentuée. C'est que le travail de division n'est pas achevé : à peine constitué, chaque tube ectoplacentaire est le siège d'un nouveau remaniement qui le divise longitudinalement en plusieurs pièces, comme avait été précédemment divisée la colonne ectoplacentaire dont il dérive. Mais cependant déjà à ce moment on saisit bien la nature générale du processus et on constate qu'elle justifie la dénomination que nous lui avons donnée, de passage de chaque colonne ectoplacentaire à l'état de complexus tubulaire.

Pour voir ce complexus tubulaire à son état d'achèvement il faut l'examiner à l'âge de treize jours. La figure 33 représente cet état, à un grossissement d'environ 210 fois. — On y voit, en D F, ce que nous avons appelé une dilatation fœtale d'une colonne ectoplacentaire (comparer avec les figures 31 et 32). De cette dilatation part non plus une colonne ectoplacentaire creusée d'une large lacune colonnaire sangui-maternelle (comme dans la figure 31), mais bien une série de tubes ectoplacentaires, c'est-à-dire de tubes formés par la substance plasmodiale de l'ectoplacenta (nous reviendrons dans un instant sur cette couche plasmodiale), tubes qui montent plus ou moins irrégulièrement, s'anastomosant et se subdivisant parfois, mais cependant assez rarement, pour aller rejoindre la dilatation demeurée à l'autre extrémité de la colonne ectoplacentaire dont ils dérivent, c'est-à-dire la dilatation maternelle. Dans cette figure nous n'avons pas représenté l'arrivée des tubes jusqu'à cette dilatation; on a figuré seulement la première partie de leur trajet; mais sur la pièce d'ensemble, représentée dans la figure 35 de la planche IV, on pourra constater cette disposition. — D'autre part, sur une autre partie de cette figure 33 (en bas, à gauche), on voit quelques tubes, appartenant à un autre complexus tubulaire, coupés perpendiculairement à leur axe : ces derniers ne sont pas tous arrivés à leur période d'achèvement, c'est-à-dire que d'après les dispositions du mésoderme vasculaire qui les entoure, et de la substance plasmodiale qui les constitue, on constate qu'ils sont encore en voie de multiplication, de division longitudinale.

C'est d'après le complexus tubulaire représenté dans cette figure 33 que nous pouvons faire l'étude histologique des parties qui le constituent. Il nous faut, en effet, bien préciser, dans le but de préparer l'étude de certains contrastes entre l'état actuel et les états ultérieurs, d'une part l'état de la paroi plasmodiale des tubes, et d'autre part l'état du mésoderme vasculaire qui leur est interposé.

Les parois de ces tubes sont formées, non par des cellules proprement dites, mais par une lame de protoplasma semée de noyaux. Il ne peut donc plus être question de couche cellulaire et de couche plasmodiale; désormais la formation ectoplacentaire est tout entière plasmodiale; seulement cette édification plasmodiale ne se présente plus, comme au début (par exemple pl. II, fig. 21, âge de neuf jours), sous forme de masses épaisses et irrégulières, mais bien sous celle de tubes creux assez régulièrement ordonnés les uns par rapport aux autres, et par rapport aux dilatations ou cavités communes auxquelles ils aboutissent par chacune de leurs extrémités. De plus cette paroi tubulaire plasmodiale a, par le fait de son épaisseur régulière (fig. 33) et de la disposition de ses noyaux, la valeur morphologique d'une couche épithéliale simple, à un seul rang de cellules; c'est-à-dire qu'il suffirait de tracer par la pensée, entre chaque noyau, une ligne de séparation cellulaire, pour réaliser un épithélium simple à une seule couche de cellules cubiques. Ce n'est que dans les dilatations dites fœtales (fig. 33, D F) et maternelles que la formation plasmodiale présente par places des épaississements renfermant des groupes de noyaux irrégulièrement disposés.

Le mésoderme interposé est partout de même nature; il se compose de vaisseaux, de cellules mésodermiques étoilées, et d'une substance amorphe. En disant qu'il est partout de même nature, nous voulons dire que, aussi bien dans les cloisons qui séparent deux complexus tubulaires (cloisons dites précédemment intercolonnaires, maintenant cloisons interlobaires; 2, fig. 33), que dans les cloisons plus minces qui séparent les uns des autres les tubes d'un même complexus ou lobe, les vaisseaux sont accompagnés de cellules mésodermiques. Les cloisons interlobaires renferment des vaisseaux plus gros, accompagnés de nombreuses cellules étoilées; les tractus mésodermiques intertubulaires n'ont que des vaisseaux étroits, des capillaires, et parfois seulement quelques rares cellules

adjacentes; mais, nous le répétons, ces cellules étoilées mésodermiques se retrouvent partout. Ce fait est essentiel à noter : il est, à part les questions de dimension et de rapports, l'un des caractères distinctifs des complexus tubulaires ou lobes, formation transitoire que nous étudions en ce moment, et des complexus canaliculaires ou lobules, formation définitive ou terminale que nous étudierons bientôt : en effet dans l'interstice des canalicules de ces lobules, nous ne trouverons que des capillaires, sans trace de cellules mésodermiques adjacentes, de sorte qu'alors, à l'inverse de ce que nous venons de voir en comparant les cloisons interlobaires et intertubulaires, qui possèdent toutes les mêmes éléments, nous trouverons une grande différence entre les cloisons interlobulaires et les cloisons intercanaliculaires, les premières étant formées de vaisseaux et de cellules mésodermiques, les secondes n'étant représentées que par des capillaires.

Pour terminer l'étude de l'ectoplacenta au stade de complexus tubulaire, il nous faut encore examiner l'aspect qu'il présente dans une coupe d'ensemble. — Les dernières coupes d'ensemble que nous ayons examinées (figures 26 et 29, pl. III) se rapportaient au commencement de la formation du stade colonnaire : l'ectoplacenta y était encore sous l'aspect d'une lame continue, parsemé de lacunes sangui-maternelles irrégulièrement disposées. Par le passage à l'état colonnaire et puis à l'état de complexus tubulaire ou lobes, cette lame primitive se trouve divisée, perpendiculairement à ses faces, en une série de segments, qui, sur la coupe, se montrent disposés parallèlement les uns à côté des autres, allant de la face fœtale à la face maternelle de l'ectoplacenta. — La figure 34 (pl. IV), qui représente une coupe totale du renflement utérin, à un très faible grossisement (3 fois 1/2), nous donne déjà une idée de cette disposition et de l'aspect qui en résulte. Mais ces dispositions générales sont plus évidentes sur la figure 35, qui reproduit, à un grossissement de 25 à 30 fois, une portion de la partie marginale externe d'un ectoplacenta du même âge (12 jours; — la partie désignée par le chiffre 35 dans la figure 34). Ici les lobes ou complexus tubulaires apparaissent nettement au nombre de 9 environ, coupés dans toute leur étendue longitudinale, plus deux ou trois dont une partie seulement a été comprise dans la coupe. Les cloisons mésodermiques qui séparent ces complexus tubulaires sont très distinctes, plus distinctes que ne le feraient supposer les deux cloisons de ce

genre reproduites dans la figure 33 (pl. III). C'est que pour cette figure 33 on a choisi un complexus tubulaire peu volumineux, très simple, et par suite circonscrit par d'assez minces cloisons, comme le serait par exemple le lobe désigné par le chiffre 33 sur la figure 35. Quoi qu'il en soit, on peut suivre ces cloisons interlobaires jusqu'au niveau de la lame limitante ectoplacentaire et constater qu'alors, c'est-à-dire au niveau des dilatations ou confluents maternels des complexus tubulaires, ces cloisons mésodermiques fœtales sont séparées du tissu maternel (cellules vésiculeuses intermédiaires), par d'étroites arcades limitantes appartenant à la formation ectoplacentaire. — Enfin, ajoutons que dès ce moment on constate une différence dans les dimensons des cavités sangui-maternelles placées à chaque extrémité des complexus tubulaires, et qui, dites précédemment dilatations fœtales et maternelles des lacunes colonnaires, représentent maintenant des *confluents* pour les tubes de chaque complexus tubulaire : les *confluents fœtaux*, c'est-à-dire les plus rapprochés de la face fœtale du placenta, restent largement dilatés ; les *confluents maternels*, c'est-à-dire les plus rapprochés de la face maternelle du placenta, se rétrécissent en se subdivisant. Nous aurons à tenir compte de cette disposition lorsque les voies de circulation sangui-maternelle dans les lacunes canaliculaires des lobules de l'ectoplacenta seront régulièrement constituées, et nous permettront de reconnaître les voies afférentes et les voies efférentes de chaque lobule.

Ce stade, où l'ectoplacenta est formé par des lobes à l'état de complexus tubulaire, achevé vers la fin du treizième jour, persiste sans modification sensible pendant le quatorzième jour et une partie du quinzième. Alors (14 jours 1/2) commence un nouveau travail (fig. 41 et suivantes) qui sera, pour les tubes du complexus, ce qu'avait été le travail précédent pour les colonnes ectoplacentaires, c'est-à-dire que, de même que ces colonnes avaient été divisées en tubes et transformées chacune en un complexus tubulaire ou lobe, de même chaque tube sera subdivisé en canalicules et transformé en un complexus canaliculaire ou lobule. Mais avant d'étudier ce processus qui est le troisième et dernier stade de la période de remaniement de l'ectoplacenta, nous devons examiner comment se sont comportées, pendant le stade actuel, les formations maternelles et les formations fœtales autres que l'ectoplacenta.

2° Du côté des formations maternelles (cotylédons, muqueuse uté-

rine), rien de particulier à signaler : les formations, dont nous avons vu le point de départ dans le stade précédent, se sont de mieux en mieux caractérisées ; tel est le cas des sinus utérins cotylédonaires avec leur épaisse paroi de cellules vésiculeuses vaso-adventices (voy. figures 34, 36, 38) ; tel est le cas de la région intermédiaire des cotylédons avec son tissu de cellules vésiculeuses intermédiaires, dans lequel sont creusés les vaisseaux qui apportent le sang maternel aux lobes ectoplacentaires : ces vaisseaux de la région intermédiaire sont tapissés par une belle couche plasmodiale endovasculaire, sur laquelle nous ne sommes pas revenus à propos de l'ectoplacenta dont elle émane, parce que la figure 32 par exemple est assez explicite à cet égard. Cette couche plasmodiale endovasculaire commence déjà à passer, des vaisseaux de la région intermédiaire des cotylédons, jusque dans les sinus utérins à épaisses parois de cellules vésiculeuses vaso-adventices ; mais nous remettrons l'étude de ce phénomène à un stade ultérieur où il est plus caractérisé. Du côté de la cavité utérine opposée aux cotylédons (côté non mésométrique), l'épithélium dégénéré qui recouvre les saillies (fig. 28, pl. III) commence à disparaître et à être remplacé par l'épithélium qui tapisse les cavités interposées aux saillies. L'étude de toutes ces parties gagnera à n'être faite que dans le stade prochain.

Nous devons donc concentrer toute notre attention sur les formations embryonnaires autres que l'ectoplacenta, c'est-à-dire sur l'allantoïde et sur les parois de la vésicule ombilicale (hémisphère non embryonné et hémisphère supérieur ou embryonné de l'œuf).

Jusqu'à présent l'allantoïde s'est présentée comme une masse de tissu mésodermique sans cavité (voy. fig. 23, pl. II ; et fig. 29, pl. III) ; sur la figure 34 (pl. IV), c'est-à-dire à treize jours, elle se présente encore de même. Ce n'est qu'à treize jours et demi que, sur la série des coupes, nous en trouvons qui présentent une cavité allantoïdienne (fig. 36, en CAL). Nous avons déjà dit que tout ce qui est relatif aux particularités de développement de l'allantoïde chez le lapin serait l'objet d'un mémoire spécial, car l'exposé de ces questions nous entraînerait trop loin actuellement. Contentons-nous donc de constater à 13 jours et demi l'existence d'une cavité de l'allantoïde, cavité qui prendra bien vite un très grand développement (fig. 38, quatorze jours) et deviendra très considérable (fig. 44, pl. V). En même temps qu'apparaissait une cavité, le tissu

mésodermique et les vaisseaux de l'allantoïde se développaient, ou, pour mieux dire, s'étendaient considérablement sur les formations qu'elle avait commencé à revêtir et pénétrer. C'est ainsi qu'après avoir doublé toute la face fœtale de l'ectoplacenta (fig. 30, âge de onze jours), ce tissu mésodermique dépasse les limites externes de l'ectoplacenta (en 35, fig. 34) et s'étend sur la portion de paroi blastodermique faisant suite à cet ectoplacenta.

Cette portion de l'hémisphère supérieur de l'œuf va de la sorte devenir le siège de formations spéciales, qui peuvent avoir une importance considérable en embryologie comparée, et c'est pourquoi cette portion, pour la commodité des descriptions, doit recevoir un nom : cette région est celle qui s'étend du bord de l'ectoplacenta au sinus terminal (voy. fig. 26, pl. III); à l'âge de dix jours, elle était constituée par tous les feuillets de blastoderme, c'est-à-dire par l'ectoderme doublé de son feuillet fibro-cutané, et par l'entoderme doublé de son feuillet fibro-intestinal; la figure 27, planche III, a donné les détails de cette constitution. Mais dès l'âge de treize jours (fig. 34, pl. IV) la cavité pleuro-péritonéale (ou cœlome externe) s'étant largement étendue et dilatée dans cette région (comparer les figures 34 et 26) et l'entoderme avec son feuillet fibro-intestinal s'étant éloigné du feuillet fibro-cutané et de l'ectoderme, par le fait d'une invagination spéciale de l'hémisphère supérieur de la vésicule ombilicale dans l'hémisphère inférieur, invagination qui est l'une des particularités les plus intéressantes de l'œuf du lapin, et que nous allons bientôt étudier tout au long, il en résulte que la portion en question, s'étendant du bord de l'ectoplacenta au sinus terminal, est réduite à l'ectoderme doublé de son feuillet fibro-cutané. Or l'étude ultérieure de cette portion de l'hémisphère supérieur de l'œuf nous montrera qu'elle arrive à former le seul lien qui rattache, qui suspende la vésicule ombilicale au placenta. Nous l'appelons donc la *zone inter-ombilico-placentaire*. Cette zone inter-ombilico-placentaire est représentée dans la figure 34 par la partie qui s'étend de ST à 35; c'est elle qui est reprise à un plus fort grossissement dans la figure 35, où elle s'étend de 1 à 2; de même de 1 à 2 dans la figure 36, puis, à un plus fort grossissement, dans la figure 37. On voit que toujours elle va du bord périphérique de l'ectoplacenta au sinus terminal, et que ses parties constituantes primitives sont l'ectoderme et la lame fibro-cutanée.

Nous pouvons donc revenir à la description de l'extension du tissu mésodermique allantoïdien à ce niveau : nous l'avons précisément laissé au moment où, dépassant le bord externe de la face fœtale de l'ectoplacenta, il arrivait vers une portion du blastoderme à laquelle il s'est agi alors de donner un nom, et que nous avons nommée la zone inter-ombilico-placentaire. La figure 35 nous montre le tissu mésodermique allantoïdien descendant tapisser la face interne de cette zone et se confondant avec les éléments de sa lame fibro-cutanée. Sur cette figure, on voit la moitié inférieure de la zone inter-ombilico-placentaire (de 3 en 2) encore réduite à ses parties constituantes primitives; la moitié supérieure, au contraire (de 1 en 3), beaucoup plus épaisse, doit sa puissance à l'épaisse couche de mésoderme allantoïdien qui est venue renforcer la lame fibro-cutanée, en descendant depuis les bords de l'ectoplacenta, et en se fusionnant graduellement avec cette lame. Si nous passons à la figure 36 (treize jours et demi), ou mieux à la figure 37 (qui représente à un plus fort grossissement les mêmes parties embryonnaires que la figure 36), nous voyons que la zone inter-ombilico-placentaire est renforcée par le mésoderme allantoïdien non plus seulement dans sa moitié supérieure, mais bien dans plus des 4/5 de son étendue; et enfin avec la figure 38 (âgé de quatorze jours) nous voyons qu'elle est renforcée dans toute son étendue, c'est-à-dire que le mésoderme allantoïdien est arrivé à atteindre la région du sinus terminal (ST). Il ne s'étend pas plus loin.

En ce moment (fin du quatorzième jour), c'est-à-dire à la fin du stade où l'ectoplacenta est à l'état de complexus tubulaires, la zone inter-ombilico-placentaire est donc composée d'une lame ectodermique (nous allons en examiner dans un instant les particularités), et d'une épaisse couche mésodermique. Cette couche s'épaissira encore plus dans les stades ultérieurs, toujours par le fait de l'abondance des parties fournies par l'allantoïde, et subira des transformations intéressantes. Mais pour le moment un fait particulier de sa constitutiou mérite notre attention. Cette couche, outre la mince lame fibro-cutanée, est formée essentiellement de tissu mésodermique de l'allantoïde, c'est-à-dire qu'elle renferme des vaisseaux : or elle va depuis l'ectoplacenta juqu'au sinus terminal : à ce niveau ses vaisseaux s'anastomosent avec le sinus terminal, c'est-à-dire avec la circulation de la vésicule ombilicale; d'autre part, à l'autre extrémité de la zone, au niveau du bord externe de

l'ectoplacenta, ces mêmes vaisseaux viennent de ceux qui pénètrent dans le placenta; ils font partie de l'appareil circulatoire placentaire. Ainsi s'établit cette disposition singulière, classiquement connue, mais sur l'histoire de laquelle nous aurons à revenir, à savoir que, dans l'œuf du lapin, il y a des anastomoses entre la circulation du placenta (vaisseaux allantoïdiens) et la circulation de la vésicule ombilicale. Ces anastomoses sont établies, nous venons de le voir, par les vaisseaux de la zone inter-ombilico-placentaire. C'était donc là une nouvelle raison pour donner, comme nous l'avons fait, ce nom à cette zone, puisque, outre les raisons déjà exposées, il se trouve que cette zone contient des *anastomoses inter-ombilico-placentaires.*

Il nous reste à étudier la partie ectodermique de cette zone inter-ombilico-placentaire. Comme nous l'a montré précédemment la figure 27 (pl. III), cette région de l'ectoderme était au début (dix jours) formée d'une seule couche de cellules épithéliales; mais elle montrait déjà une tendance à la multiplication des couches et à la formation de légères saillies villeuses (en VL, VL, fig. 27); de la fin du dixième jour à la fin du treizième, ces villosités se sont accrues et cet ectoderme se montre alors tel qu'il est représenté dans la figure 35 (pl. IV), c'est-à-dire formé de plusieurs rangs de cellules épithéliales, ces cellules étant surtout nombreuses de places en places, pour former, par leur superposition, des villosités pleines, c'est-à-dire uniquement épithéliales. On voit qu'à treize jours et demi il en est de même, comme le montre la figure 37, quoique dessinée à un grossissement peu considérable. Enfin, à l'âge de quatorze jours, nous retrouvons les mêmes dispositions morphologiques, mais avec des modifications histologiques que nous allons étudier sur la figure 39. Cette figure représente, à un grossissement d'environ 200 fois, la région ST (sinus terminal) de la figure 38, c'est-à-dire d'une part l'extrémité inférieure de la zone inter-ombilico-placentaire et d'autre part (au-dessous de B) le commencement de l'hémisphère inférieur de l'œuf, avec la vésicule ombilicale invaginée, comme il sera dit plus loin. Nous y voyons, sur la partie inférieure de la zone inter-ombilico-placentaire (de A en B, figure 39), que les masses de cellules formant ces courtes villosités ectodermiques se fusionnent par places en une masse plasmodiale irrégulièrement semée de groupes de noyaux (en VL, VL, fig. 39); au contraire les couches profondes sont demeurées à l'état de

cellules bien distinctes. Cette transformation des couches ectodermiques superficielles en complexus plasmodial, nous l'avons vue se produire dans la lame ectoplacentaire, et puis nous l'avons constatée dans l'ectoderme de l'hémisphère inférieur de l'œuf (fig. 28, pl. III); nous la voyons maintenant dans l'ectoderme de la zone inter-ombilico-placentaire. On peut donc dire qu'elle se produit, à des époques plus ou moins précoces, dans tout l'ectoderme de la sphère blastodermique du lapin; mais, dans les diverses régions, elle a abouti à des résultats bien différents : dans la région des lames ectoplacentaires, elle continue à évoluer sur une grande échelle, et donne naissance à l'édification complète de l'ectoplacenta; dans les autres régions, elle n'apparaît que pour faire place presque aussitôt à un processus d'atrophie, de dégénérescence et de résorption : c'est ce que nous verrons ultérieurement pour l'ectoderme de la zone inter-ombilico-placentaire; c'est ce que nous avons déjà vu commencer pour l'ectoderne de l'hémisphère inférieur de l'œuf.

Nous devons en effet passer maintenant à l'étude des parois de cet *hémisphère inférieur* ou *non embryonné*. Quelques mots suffiront pour caractériser l'état dans lequel il se trouve. Au dixième jour, nous avons vu que l'ectoderme et l'entoderme de cette région étaient amincis, irréguliers (fig. 28), dans un état de complet arrêt de développement. Du dixième au quatorzième jour, ces feuillets, qui paraissent cesser de se nourrir, se disloquent et se déchirent, ne laissant à leur place qu'une série de débris irréguliers. Nous étudierons l'aspect de ces débris à un fort grossissement à une période plus avancée (voy. fig. 46, pl. V). Pour le moment il nous suffira de constater comment se présente leur ensemble à un grossissement très faible. A l'âge de dix jours, l'ensemble des feuillets de l'hémisphère inférieur se présentait, à un faible grossissement, sur une pièce d'ensemble, sous la forme d'une ligne mince, mais nette, courant régulièrement au voisinage immédiat de la muqueuse utérine correspondante (voy. fig. 26, pl. III). Dès l'âge de treize jours (fig. 34), puis treize jours 1/2 (fig 36) et enfin de 14 jours (fig. 38), cette ligne est remplacée (HI, sur ces trois figures) par une traînée irrégulière de substance peu colorée par les réactifs. Cet aspect traduit l'état d'atrophie et de résorption des parois (ectoderme et entoderme) de l'hémisphère inférieur de l'œuf. Mais cette atrophie et dislocation des feuillets n'a cependant pas lieu sur la zone immédia-

tement voisine du sinus terminal; ici les éléments des feuillets restent bien conservés (figures 35 et 39, en HI), l'ectoderme avec une ou deux couches de cellules, l'entoderme avec sa couche unique de cellules aplaties, d'apparence fusiforme sur la coupe (in, fig. 39). Sur cette dernière figure on voit les formes de transition entre l'entoderme de l'hémisphère inférieur (in) et celui de l'hémisphère supérieur invaginé (IN).

Nous avons déjà, à plusieurs reprises, fait allusion à cette *invagination de l'hémisphère supérieur de la vésicule ombilicale dans son hémisphère inférieur*. Il s'agit maintenant, pour terminer cet examen des transformations des annexes fœtales du douzième à la fin du quatorzième jour (stade de la formation des complexus tubulaires du placenta), il s'agit d'étudier complètement ce singulier changement de forme de la vésicule ombilicale, transformation d'autant plus importante qu'elle sera un des éléments essentiels pour établir les analogies entre l'œuf de la lapine et l'œuf des autres rongeurs dits à inversion blastodermique.

Pour comprendre ce phénomène, il nous faut revenir à l'œuf âgé de dix jours seulement, tel que nous le montre, dans une coupe d'ensemble, la figure 26 (pl. III). Nous y voyons que le cœlome externe, ou cavité pleuro-péritonéale des annexes, est déjà fortement élargi; il contient le corps de l'embryon, entouré de son amnios, comme on peut le voir sur la figure 29, qui n'est autre chose qu'une partie de la figure 26 reprise à un plus fort grossissement [1]. Or ce cœlome externe va subir une dilatation de plus en plus grande, et c'est un fait classique que chez les rongeurs il se forme une cavité cœlomatique externe ou interannexielle persistante [2]. Mais comme ce cœlome externe ne s'étend que jusqu'au niveau de la région du sinus terminal (voyez la figure 27 et tout ce qui a été dit précédemment de cette figure), la dilatation du cœlome

1. Dans chacune de ces deux figures (26 et 29) on voit deux fois la coupe du corps de l'embryon; c'est que, aussitôt après l'apparition de l'allantoïde (voy. fig. 23, planche II), toute la partie postérieure du corps de l'embryon se tord fortement sur son axe, en s'enroulant d'une manière spiroïde; c'est pourquoi toutes les coupes faites perpendiculairement à l'ensemble de l'embryon présentent au moins deux fois la section de son corps. Pour la figure 29, nous avons choisi une préparation sur laquelle, de ces deux coupes, l'une (E) montre les connexions de l'embryon avec la vésicule ombilicale (HS, hémisphère supérieur de cette vésicule), et l'autre (*e*) les connexions allantoïdiennes de l'embryon avec le placenta. L'amnios à cette époque est encore peu étendu, étroitement appliqué sur l'embryon, ce qui fait que, sur la figure 29, chacune des coupes de l'embryon semble avoir son revêtement amniotique indépendant.

2. Voy. A. Dastre, *L'allantoïde et le chorion chez les mammifères*, Paris, 1876.

ne peut se faire qu'en repoussant vers l'hémisphère inférieur de l'œuf tout l'hémisphère supérieur de la vésicule ombilicale. L'intelligence de ce phénomène sera facile par l'inspection des séries de figures d'ensemble (fig. 26, pl. III; figures 34, 36, 38, pl. IV) que nous avons multipliées à cet effet.

La figure 26 nous montre que, des deux parois du cœlome (PP), l'une, la supérieure, formée par l'ensemble des deux ectoplacentas (éléments ectodermiques et feuillet fibro-cutané) et par suite adhérente aux cotylédons, est fixée et ne peut se déplacer; l'inférieure au contraire (HS), formée par le feuillet fibro-intestinal et l'entoderme de l'hémisphère supérieur de la vésicule ombilicale, n'a de fixé que sa périphérie, au niveau du sinus terminal (ST), et rien ne l'empêchera par exemple de se déprimer vers l'intérieur, vers le centre de la vésicule ombilicale (de haut en bas dans les figures), d'autant que le contenu de la vésicule ombilicale est graduellement résorbé par les progrès du développement. Or comme le corps de l'embryon augmente rapidement de volume, que le cœlome se dilate en conséquence, ce déplacement de la paroi inférieure du cœlome (hémisphère supérieur de la vésicule ombilicale) se produit nécessairement. Dans la figure 34 (13 jours), cet hémisphère supérieur de la vésicule ombilicale n'est plus convexe vers le haut (comparer avec la fig. 26, pl. III), mais s'étend horizontalement, comme un diaphragme, allant, sur la coupe, du sinus terminal figuré à gauche (ST), au sinus terminal figuré à droite (voy. dans la figure 35 une portion de ce diaphragme (HS), celle qui est attenante au sinus terminal ST). Dans la figure 36 (13 jours 1/2), ce diaphragme devient convexe vers le bas, c'est-à-dire que l'hémisphère supérieur de la vésicule ombilicale commence à s'invaginer dans cette vésicule, tout à fait selon le processus de la comparaison classique du bonnet de coton dont on refoule une moitié dans l'autre. La figure 37 donne les détails de structure de cette partie refoulée (feuillet fibro-intestinal, entoderme, nombreux et larges vaisseaux de la circulation omphalo-mésentérique). Enfin la figure 38 (14 jours) nous montre l'invagination très avancée et presque achevée.

A ce moment, la vésicule ombilicale n'est plus représentée par une vésicule sphérique, mais bien par une poche en forme de cloche; sur une coupe, cette cavité est semilunaire (fig. 38) : la paroi convexe de cette cloche est tournée vers la partie non mésométrique de l'utérus (HI, fig. 38) et est formée par les restes atrophiés de l'en-

toderme et de l'ectoderme de l'hémisphère inférieur de la vésicule ombilicale; c'est une paroi actuellement morcelée en lambeaux et qui va disparaître. La paroi concave (HS) de cette cloche tourne sa concavité vers l'embryon qu'elle coiffe et vers le cœlome qu'elle limite; elle est, contrairement à la paroi opposée, formée d'éléments anatomiques en pleine vie, en plein fonctionnement. Ces éléments sont représentés dans la figure 39 (partie inférieure, de B en IN); ce sont en allant de la cavité de la vésicule ombilicale vers le cœlome : — 1° l'entoderme, ou épithélium de la vésicule ombilicale (IN) formé ici de grandes et longues cellules cylindriques (comparer avec les cellules entodermiques de la paroi opposée en *in*, fig. 39); — 2° les vaisseaux omphalo-mésentériques disposés dans le tissu mésodermique du feuillet fibro-intestinal de la vésicule ombilicale. Parmi les vaisseaux ici figurés, il en est un (ST), plus large, qui n'est autre chose que le sinus terminal. On voit donc, sans qu'il soit nécessaire d'y insister, car cela résulte des diverses descriptions antérieures, que des deux hémisphères de la vésicule ombiliale, un seul est vasculaire, le supérieur, celui qui s'invagine dans l'autre en voie d'atrophie. A propos du sinus terminal (ST), faisons remarquer que dans son voisinage (en VA) se trouve ici figuré un vaisseau qui n'appartient pas à la vésicule ombilicale; il appartient à la zone dite inter-ombilico-placentaire, c'est-à-dire à la circulation allantoïdienne : en un mot il représente, ainsi que nous l'avons exposé précédemment, les anastomoses entre la circulation de la vésicule ombilicale et celle du placenta.

Pour en revenir aux vaisseaux propres de l'hémisphère invaginé de la vésicule ombilicale, notons qu'ils sont nombreux et dilatés; ils sont le siège d'une circulation active; si de ce fait on rapproche cet autre, à savoir que l'épithélium ombilical correspondant est formé de hautes cellules turgescentes, on en peut conclure qu'à ce moment il y a dans ces parties un travail actif d'absorption, par laquelle l'embryon épuise ce qui reste du contenu de la vésicule ombilicale.

Ceci doit nous amener à dire un mot du cordon ombilical. Avec nos notions classiques, si étroitement schématiques, il peut être difficile, *a priori*, de comprendre comment un cordon ombilical peut mettre l'embryon en rapport à la fois avec le placenta, qui est situé en haut (nous prenons ici, pour la commodité de la description, des désignations empruntées à l'orientation des parties sur nos

figures, où l'orientation est toujours la même), et avec la vésicule ombilicale qui est située en bas, c'est-à-dire à l'opposé. Y a-t-il donc deux cordons ombilicaux? C'est ce que peut faire croire la comparaison de la figure 36, où on voit des connexions fœto-placentaires, avec la figure 38, où on voit des connexions fœto-ombilicales (CC, continuité de l'intestin avec la vésicule ombilicale). Mais cette manière de parler ne serait pas absolument exacte : en réalité il n'y a qu'un cordon ombilical, mais très court, en comprenant sous ce nom le contenu du cordon et son enveloppe amniotique : à très peu de distance du corps de l'embryon cesse la gaine amniotique du cordon (la figure 38 donne une idée exacte de cette disposition) et les éléments contenus dans celui-ci se séparent alors, pour, parcourant la cavité du cœlome, se diriger dans des sens opposés, l'un sur le placenta (pédicule de l'allantoïde), l'autre vers la vésicule ombilicale (canal omphalo-mésentérique). Sur le lapin, les choses sont telles que jamais, malgré notre riche collection de coupes régulièrement servies, nous n'avons obtenu une préparation présentant à la fois le pédicule de l'allantoïde et le pédicule omphalo-mésentérique; c'est pourquoi nous avons choisi pour les figures, des pièces où est présent tantôt l'un, tantôt l'autre de ces pédicules (comparer figures 36 et 38). Mais sur le cochon d'Inde on a très fréquemment des préparations où sont présents simultanément les deux pédicules, et ce n'est pas une des moindres curiosités de l'embryologie de ce rongeur, de voir le corps du fœtus appendu au milieu d'un long cordon qui semble aller du placenta à la vésicule ombilicale, en traversant l'œuf dans toute sa longueur, alors que ce cordon est en réalité formé de deux moitiés distinctes, allant l'une du fœtus au placenta, l'autre du fœtus à la vésicule ombilicale [1].

1. A cet égard, et pour ne rien laisser d'inexpliqué dans nos dessins, remarquons la singularité apparente de la figure 29, où sont deux coupes du corps de l'embryon (ainsi coupé deux fois à cause de sa torsion spiralée, comme il a été dit précédemment) : l'une des coupes est rattachée à l'ectoplacenta par l'allantoïde, l'autre adhère à la vésicule ombilicale. Il sera facile de comprendre, d'après toutes les descriptions précédentes, qu'ici il n'y a pas encore de cordon, mais seulement un très large et très haut orifice ombilical, et que l'une des coupes passe par la partie supérieure de ce long orifice ombilical (c'est la coupe où la gouttière intestinale se continue avec la vésicule ombilicale), tandis que l'autre passe par la partie postérieure de cet orifice ombilical (celle où est l'allantoïde).

C. Division des tubes ectoplacentaires en canalicules : formation des complexus canaliculaires (ou lobules).

Pendant ce stade, qui va du quinzième au vingtième ou vingt-deuxième jour, une transformation complète de l'ectoplacenta en achève le remaniement, tandis que dans les autres annexes, d'origine fœtale ou d'origine maternelle, se poursuivent les transformations commencées dans les deux stades précédents. Nous commencerons par l'étude des annexes autres que l'ectoplacenta, c'est-à-dire successivement les cotylédons utérins, l'allantoïde, la zone ombilico-placentaire, et enfin la vésicule ombilicale.

1° *Cotylédons utérins.* — A l'âge de quinze jours les diverses régions des cotylédons utérins sont dans l'état suivant :

La *région intermédiaire*, avec son tissu de cellules vésiculeuses intermédiaires, est restée ce qu'elle était depuis le onzième jour : sur les coupes d'ensemble elle apparaît comme une zone plus claire entre l'ectoplacenta et la masse profonde des cotylédons ; cette zone est sillonnée par des lacunes sanguines dont la paroi est, comme précédemment, une couche plasmodiale (couche plasmodiale endovasculaire). Mais à partir du seizième jour, la région intermédiaire s'efface peu à peu ; par le fait de l'énorme dilatation, que nous allons décrire, dans les sinus de la couche sous-jacente, ces sinus arrivent à empiéter sur la région intermédiaire (fig. 44, pl. V); en même temps l'accroissement considérable que prend l'ectoplacenta l'amène à se courber avec convexité vers sa face fœtale, de sorte que la région intermédiaire disparaît presque dans sa concavité. En comparant la fig. 40 (pl. IV) avec les figures 44 (pl. V) et 55 (pl. VI), on voit que la coupe de chaque ectoplacenta prend une forme de rein, dans le hile duquel disparaît graduellement la couche intermédiaire des cotylédons utérins.

Dans la région dite *région des sinus utérins des cotylédons,* ces sinus prennent un grand développement, l'épaississement de leurs parois à cellules dites *cellules vésiculeuses vaso-adventices* est tel que ces parois arrivent presque au contact, d'un sinus à son voisin, de sorte que le tissu de cette région est constitué à peu près uniquement par les parois des sinus (fig. 42, pl. IV, et fig. 44, pl. V). En même temps, ces sinus, à l'âge de dix-sept jours (fig. 44), présentent des cavités plus larges paraissant résulter de la fusion de plu-

sieurs sinus voisins en un seul, de sorte que, sur la coupe, en comparant les figures 40 et 44, on voit que sur cette dernière les lumières vasculaires sont devenues moins nombreuses, mais plus grandes. Mais il est une certaine zone où ces dernières modifications ne se produisent pas : c'est dans la partie la plus externe de la région des sinus utérins, dans la couche qui confine immédiatement à la musculature. Dans cette couche, nous avons vu précédemment, à l'âge de dix jours (fig. 26 et 29), la présence d'un abondant tissu cellulaire lâche. Or, depuis cet âge, ce tissu cellulaire lâche a disparu graduellement (fig. 36 et 38) par le fait que les sinus utérins à épaisses parois de cellules vésiculeuses sont venus l'envahir; alors il n'y a plus qu'une très mince couche de tissu cellulaire entre la musculature et la masse compacte des sinus utérins (fig. 40 et 42), et les sinus utérins les plus voisins de la musculature prennent en même temps une disposition particulière qui les différencie du reste de la masse. En effet, les parois des sinus de cette couche arrivent entièrement au contact, d'un sinus au sinus voisin, elles se soudent les unes aux autres et bientôt se fusionnent en une couche homogène. On voit et peut suivre la formation de cette couche dans la figure 40, et mieux encore dans la figure 42 (en CVP). Lorsqu'elle est bien constituée avec ses caractères, c'est-à-dire vers le dix-septième jour (fig. 44), on constate qu'elle se présente, sur une coupe, comme une zone plus pâle séparant les grands sinus utérins de la musculature, et que les voies sanguines dont elle est creusée, au lieu de se dilater, se sont graduellement rétrécies. Cependant le tissu de cette couche est formé de cellules vésiculeuses vaso-adventices, comme celles des parois des sinus utérins voisins. Les caractères de cette couche et sa délimitation d'avec les parties voisines vont en s'accentuant jusqu'à la fin de la gestation (voy. fig. 55 et 61, pl. VI) : nous verrons qu'à ce moment elle joue un rôle important dans la parturition, par le fait de la persistance de ses cellules vésiculeuses qui ne sont pas atteintes par la fonte granuleuse qui frappe les autres cellules vésiculeuses. C'est pourquoi nous l'appelons *couche vésiculeuse permanente* ou *protectrice,* ainsi qu'il a été dit précédemment, lorsque, à propos des figures 26 et 29 (pl. III), nous signalions déjà la région où devait apparaître cette couche.

Il nous reste à parler de la surface interne des sinus utérins, et le fait singulier que nous avons à signaler peut s'énoncer brièvement,

d'après les études aux stades précédents, en disant que la *couche plasmodiale endovasculaire*, décrite aux onzième et douzième jours (fig. 30, 31 et 32) dans les vaisseaux de la région intermédiaire des cotylédons, a maintenant envahi les sinus et s'étend graduellement sur leur surface interne qu'elle tapisse, remplaçant graduellement l'endothélium qui disparaît. Je dois avouer n'avoir pu encore suivre exactement les détails intimes de cet envahissement, c'est-à-dire constater comment disparaît l'endothélium. Je n'ai eu que des coupes faites sur des pièces fixées et durcies en masses, et il faudrait poursuivre cette étude avec tous les procédés de la technique histologique, ce que je ferai plus tard. Mais du moins, avec les préparations dont je dispose, je puis être explicite sur deux ordres de faits plus grossiers, à savoir d'une part les modifications que présente cette couche plasmodiale endovasculaire dans les sinus utérins des cotylédons, et d'autre part la région jusqu'où elle progresse, c'est-à-dire les limites de son extension.

Les limites de son extension sont très précises : elle envahit tous les sinus utérins dilatés, et s'arrête, sans les atteindre, aux cavités vasculaires de la couche vésiculeuse permanente ou protectrice. Ainsi, dans la figure 44 (pl. V), c'est-à-dire après dix-sept jours, tous les grands et larges sinus (V, V), dont l'ensemble forme une région plus sombre sur la coupe (la région entre les lignes RS, RS), sont tapissés, au lieu d'endothélium, par la couche plasmodiale endovasculaire; mais cette couche ne pénètre pas dans les sinus, à lumière très resserrée, qui sont creusés dans la couche vésiculeuse permanente ou protectrice; dans ceux-ci on trouve un endothélium vasculaire net, bien conservé, tel par exemple que nous l'avons représenté, pour d'autres vaisseaux, et à un autre âge, dans la fig. 5 de la pl. I. Malheureusement nous n'avons pas pu bien étudier les points où la couche plasmodiale cesse et où l'endothélium lui succède, au niveau de la face interne de la couche vésiculeuse permanente, parce que, à ce niveau, les vaisseaux sont tortueux et que sur des coupes il n'est pas possible d'avoir la certitude que telle image obtenue par places répond bien exactement au point de transition en question. Il n'en est pas moins intéressant d'avoir déterminé jusqu'à quelle profondeur s'étend, dans le terrain maternel, la végétation plasmodiale ectoplacentaire, car nous savons que la couche plasmodiale endovasculaire est d'origine ectoplacentaire, c'est-à-dire embryonnaire. Ainsi dans tous les canaux

vasculaires, qui sont en dedans de la couche vésiculeuse protectrice, le sang maternel circule au contact de parois formées par des éléments anatomiques provenant de l'embryon.

La modification que présente la couche plasmodiale endovasculaire dans les gros sinus des cotylédons utérins consiste en une tendance à s'individualiser en cellules distinctes, remarquables par le volume des corps cellulaires et des noyaux. Cette transformation apparaît déjà dans les vaisseaux de la région intermédiaire les plus voisins de la région des gros sinus utérins. Ainsi la figure 48 (pl. V) représente un fragment d'une semblable paroi vasculaire, et on reconnaît bien en effet que nous sommes encore ici dans la région intermédiaire, puisque les cellules vésiculeuses renferment des noyaux nombreux, c'est à-dire appartiennent bien au type des cellules vésiculeuses intermédiaires. (Comparer avec la fig. 49.) Or la couche plasmodiale (2, 2, 2, fig. 48), ici parfaitement continue encore, laisse cependant quelques-unes de ses masses superficielles s'individualiser sous forme de grosses cellules renfermant chacune deux noyaux, très gros dans l'une des cellules (en 4), de taille moyenne dans l'autre (en 3). Si des limites de la région intermédiaire nous passons dans celle des gros sinus utérins, nous trouvons presque partout une segmentation de la couche plasmodiale entière en grosses cellules. C'est ce qu'on voit sur les figures 49 et 50, qui représentent à un fort grossissement (un peu plus de 400 fois) de petites portions de cette couche plasmodiale endovasculaire, et du tissu vésiculaire vaso-adventif qui la soutient (ici les cellules vésiculeuses vaso-adventives, en 1, 1, sont bien caractérisées par leur noyau unique ou seulement au nombre de deux, comparativement aux cellules vésiculeuses intermédiaires de la fig. 48). Dans la figure 50, la couche plasmodiale s'est répartie en entier en trois cellules, dont les noyaux sont gros, et en nombre variable, depuis un (la cellule 3) jusqu'à quatre (la cellule 2); et, du reste, de ce qu'une cellule de ce volume ne présente qu'un noyau sur une coupe, on n'en saurait conclure qu'elle n'en renferme pas un plus grand nombre, les autres n'ayant pas été compris dans le plan de la coupe. Dans la figure 49, deux grosses cellules sont constituées, mais elles semblent réunies encore entre elles par un tractus plasmodial (en 4), c'est-à-dire que leur individualisation n'est pas absolue, par manque de ligne de séparation indiquant la limite de chaque corps cellulaire. Ces figures 48, 49 et 50

suffisent pour donner une idée des aspects infiniment diversifiés que présente la couche plasmodiale endovasculaire cessant d'être réellement plasmodiale pour se segmenter en cellules individualisées; tantôt ce sont des cellules fusiformes, tantôt des globuleuses; souvent les globuleuses sont placées dans une encoche de leurs voisines qui présentent alors une forme en croissant, etc.

2° *Allantoïde* et *zone inter-ombilico-placentaire*. — Dans le stade que nous étudions l'allantoïde continue à s'accroître, c'est-à-dire que sa cavité augmente (comparer la fig. 38 ci-dessus étudiée, avec la fig. 40, pl. IV, et la fig. 44, pl. V), en même temps que son tissu mésodermique s'étend sur les formations voisines. Nous avons vu qu'au treizième jour ce tissu mésodermique allantoïdien avait dépassé la face fœtale de chaque ectoplacenta, et s'était étendu sur la zone inter-ombilico-placentaire jusqu'au sinus terminal. Il ne va pas plus loin de ce côté, mais, continuant à s'accroître, il vient s'appliquer, en s'épanouissant dans la cavité du cœlome, sur une autre formation embryonnaire, sur la face externe de l'amnios (en Al, Al, fig. 40); dès lors, l'allantoïde rampe, pour ainsi dire, sur l'amnios qu'elle tend à recouvrir (fig. 44, pl. V); en même temps son tissu mésodermique se condense, c'est-à-dire que l'allantoïde prend de plus en plus les caractères d'une vésicule à parois minces, appliquée à la surface extérieure de l'amnios; la fig. 44 rend bien compte de cet état.

Cette condensation du tissu mésodermique allantoïdien se produit non seulement dans le tissu qui constitue à proprement dire les parois de la vésicule allantoïde, mais dans les expansions qu'il avait envoyées plus ou moins loin, dans la zone inter-ombilico-placentaire et dans l'espace inter-ectoplacentaire, et il en résulte dans ces deux parties des modifications particulières. Avant de les étudier dans la zone inter-ombilico-placentaire, que nous connaissons bien, il nous faut donner quelques explications sur l'*espace inter-ectoplacentaire*, que nous avons négligé jusqu'ici, remettant son étude complète au stade où nous sommes arrivés.

En reprenant à cet égard les choses dès le début, il nous suffira de jeter à nouveau les yeux sur les figures 1 et 16 pour retrouver ce que nous avons appelé le *sillon* ou *espace intercotylédonaire* (IC, fig. 16); puis en suivant les figures 20, 22, 23 et 26, nous comprenons comment cet espace est fermé, du côté fœtal, par la *lame inter-ectoplacentaire*, précédemment décrite, et formée d'un feuillet

ectodermique doublé par les éléments mésodermiques de la lame fibro-cutanée. Cette constitution de la lame inter-ectoplacentaire, telle qu'elle est à l'âge de dix jours, est donnée par la figure 19 (en 2 le feuillet ectodermique, en *fc* la lame fibro-cutanée), sur laquelle on voit, de plus, qu'à cet âge le tissu mésodermique allantoïdien (Al) vient s'ajouter à la lame fibro-cutanée. Enfin, en suivant successivement les figures 34, 36, 37, 38 (pl. IV), on voit que, à mesure que les ectoplacentas augmentent d'épaisseur, le tissu mésodermique de la lame inter-ectoplacentaire devient de plus en plus puissant. Il remplit finalement, sur la figure 40 (à l'âge de quinze jours), un vaste *espace inter-ectoplacentaire* (IE), tandis que le sillon ou espace intercotylédonaire (IC) a diminué d'étendue en proportion de l'accroissement du précédent. En définitive, le tissu de l'espace inter-ectoplacentaire et celui de la zone inter-ombilico-placentaire sont morphologiquement homologues, dérivent des mêmes origines embryonnaires, ne sont qu'une seule et même formation interrompue par la présence des ectoplacentas. Ces rapprochements entre ces parties, en apparence différentes, seront pour nous de la plus haute importance pour l'interprétation du placenta des Rongeurs à inversion blastodermique; pour le moment, ce rapprochement est également intéressant, car nous allons voir que les modifications, qui vont se produire par suite de la condensation du tissu mésodermique allantoïdien, sont absolument les mêmes et dans la zone inter-ombilico-placentaire, et dans l'espace inter-ectoplacentaire.

Cette condensation consiste en ceci : le tissu mésodermique en question était composé selon le type embryonnaire, c'est-à-dire formé d'une abondante substance amorphe, transparente, renfermant des cellules étoilées (voy. fig. 39), reproduisant en un mot, sur une coupe, l'aspect de la gélatine de Warthon, ou du tissu de l'oreille moyenne de l'embryon; or, à partir de la fin du quatorzième jour, sa substance amorphe se résorbe, les cellules se trouvent rapprochées, aplaties, de sorte que finalement on se trouve en présence de quelque chose de très analogue au tissu conjonctif lamelleux de l'adulte. Cette transformation n'est achevée que vers les périodes ultimes de la gestation (voy. les fig. 67 et 68 de la pl. VI); mais au stade que nous étudions, par exemple au dix-septième jour (fig. 45), la transformation histologique de ce tissu est assez avancée pour amener dans la morphologie des parties qu'il cons-

titue les changements et dispositions que nous avons à décrire.

Pour comprendre la production de ces dispositions nouvelles, il faut reprendre la comparaison que nous venons de faire entre le tissu mésodermique allantoïdien primitif et le tissu conjonctif embryonnaire de l'oreille moyenne du fœtus. On sait que la cavité de l'oreille moyenne est, avant la naissance, purement virtuelle, ses parois opposées étant en contact immédiat, par le fait de l'état turgescent du tissu conjonctif embryonnaire qui double la muqueuse; et que, lorsque ce tissu se condense, les parois externe et interne de la caisse du tympan s'écartent l'une de l'autre, et que la cavité de la caisse se trouve ainsi passer de l'état virtuel à l'état réel, c'est-à-dire devenir largement béante. Ici, dans les annexes fœtales que nous étudions, le résultat de la condensation du tissu mésodermique va être analogue : il n'y aura pas passage d'une cavité virtuelle à l'état réel; il y aura simplement production d'une cavité nouvelle, se faisant par une sorte de clivage de la masse mésodermique, processus de clivage si familier, pour ainsi dire, à tout ce qui dérive du feuillet moyen.

La figure 44 nous montre la cavité (en IE) produite ainsi dans le tissu de l'espace inter-ectoplacentaire. C'est une sorte de cœlome accessoire (*cœlome inter-ectoplacentaire*). La figure 44 montre sa place, ses rapports avec les formations voisines (ecto-placenta, allantoïde), mieux que ne pourrait le faire aucune description; elle montre aussi que, au point de vue de la morphologie comparée des annexes des Rongeurs, il ne faudra pas confondre la cavité du cœlome inter-ectoplacentaire, de formation récente, avec la cavité de l'espace intercotylédonaire, dont la production remonte aux tout premiers débuts de la gestation, mais dont la forme s'est complètement modifiée (voy. IC, fig. 44).

La cavité qui se produit semblablement dans la zone inter-ombilico-placentaire est représentée dans la fig. 44 (de 1 en 2); mais elle est mieux représentée (sa partie inférieure seulement), à un plus fort grossissement, dans la figure 45. La description en pourra être singulièrement abrégée en comparant cette figure 45 (âge de dix-sept jours) avec les figures 35 (treize jours) et 39 (quatorze jours) de la planche IV. Tandis que dans celle-ci, à un stade plus jeune, l'ectoderme de la zone inter-ombilico-placentaire est doublé d'un tissu mésodermique en une couche épaisse, turgescente pour ainsi dire (voy. aussi la fig. 40, pl. IV), sur la figure 45, par

le fait d'un véritable et large clivage, cette masse mésodermique est divisée en deux lames, d'épaisseurs très différentes, séparées par une large cavité (de A en B, fig. 45). L'une de ces lames, l'externe (E), mince, et réduite, sur la coupe, à une rangée de cellules, est restée adhérente à l'ectoderme de la zone inter-ombilico-placentaire; l'autre lame, l'interne, plus épaisse (I, fig. 45), a entraîné avec elle la plus grande partie des éléments mésodermiques, et forme maintenant une forte cloison entre le vrai cœlome général inter-annexiel (PP; voy. surtout le dessin d'ensemble de la figure 44), et le nouveau cœlome accessoire (pp, fig. 45, au dessous de VA) qui vient de prendre naissance dans la zone inter-ombilico-placentaire, et qui est homologue de celui qui s'est formé en même temps dans l'espace inter-ectoplacentaire. Au point de vue de la vascularité, il est certes digne de remarques que la lame externe (E) ne retient aucun des vaisseaux de la masse primitive (fig. 39), lesquels ont tous été entraînés avec la lame interne (I). Dès ce moment (dix-septième jour), la lame interne de la zone inter-ombilico-placentaire forme donc une sorte de puissant appareil ligamenteux et vasculaire, qui rattache la région du sinus terminal (ST), c'est-à-dire la vésicule ombilicale, au placenta, et qui seul renferme des vaisseaux anastomotiques (VA, VA) entre la circulation de la vésicule ombilicale et celle du placenta. — Pour terminer la description de l'état actuel de la zone inter-ombilico-placentaire, un mot encore sur son ectoderme : l'état qu'il présente au dix-septième jour (fig. 45) n'est que le résultat de l'évolution des particularités que nous y avons déjà signalées à quatorze jours (voy. fig. 39, pl. IV); sa surface extérieure a donné naissance à des villosités ectodermiques nombreuses, irrégulières et pleines, c'est-à-dire non vasculaires : le tissu ectodermique de ces villosités est en pleine dégénérescence; formées d'une substance peu homogène, irrégulièrement et mal colorée par les réactifs, parsemée de noyaux, ces villosités se détachent de l'ectoderme et tombent sous forme de débris entre l'œuf et la muqueuse utérine.

Les résultats auxquels nous venons d'arriver, c'est-à-dire la connaissance du dédoublement de la zone inter-ombilico-placentaire en deux lames, sont de ceux qui nous ont fait éprouver le plus de satisfaction au cours de l'examen de nos préparations microscopiques, car ils venaient nous donner l'explication de dispositions macroscopiques qui jusque-là demeuraient pour nous problémati-

ques. En effet, lorsque, sur des lapines, entre le quatorzième et le vingt-deuxième jour de la gestation, on ouvre un renflement utérin par le côté opposé au bord mésométrique, et que, mettant ainsi l'œuf à découvert, on l'examine, flottant dans un liquide, en portant son attention sur les membranes qui le rattachent à l'utérus, on est complètement déconcerté en présence des innombrables feuillets superposés qui établissent ces connexions; et si, comme l'examen par transparence est insuffisant, on incise ces membranes et tente de les disséquer, on se perd dans ce fouillis de lamelles se dédoublant à des niveaux différents. Avec les notions classiques, schématiques et déduites en général de la constitution des annexes de l'oiseau, il est impossible, même à un embryologiste de profession, de retrouver ce qui peut vraisemblablement représenter le chorion, l'allantoïde, l'amnios. La figure 40, représentant le moment où l'allantoïde s'étend sur l'amnios, et la fig. 44, représentant le moment où cette extension est très avancée, peuvent donner une idée des dédoublements de feuillets qu'on rencontre alors, dans les couches les plus profondes de ces superpositions lamelleuses, quand on arrive dans le voisinage du fœtus, et des niveaux différents auxquels, selon l'âge de la gestation, se trouvent placés ces dédoublements apparents. Ce que nous venons de voir pour la zone inter-ombilico-placentaire nous donne une idée de ces dédoublements et de ces superpositions de membranes. Ce qui nous reste à voir au sujet de la vésicule ombilicale nous permettra, d'autre part, de comprendre combien il est difficile d'attribuer, dans des dissections des annexes du lapin, leur véritable signification à chacune des membranes. Mais, grâce aux coupes totales de l'œuf, sur des renflements utérins durcis en totalité, rien n'est plus facile que d'interpréter, comme nous venons de le voir, successivement, ces diverses formations, à condition de posséder une collection complète de préparations à tous les stades, c'est-à-dire non seulement la série des coupes d'un œuf à un âge, mais la série des œufs à tous les âges, jour par jour. Ce résultat est l'un de ceux qui mettent en évidence les avantages de la méthode des séries, telle que je l'ai employée dans toutes mes recherches, comme par exemple pour l'étude des origines réelles des nerfs craniens.

3° *Vésicule ombilicale et muqueuse utérine.* — Au quinzième jour, l'hémisphère supérieur de la vésicule ombilicale est complètement invaginé dans ce qui reste de l'hémisphère inférieur, et nous avons

longuement étudié, dans le stade précédent, le mécanisme de cette invagination. Dans le stade actuel, au quinzième jour (fig. 40), cet hémisphère supérieur a complètement pris la place de l'hémisphère inférieur, dont on n'aperçoit plus de traces sur les coupes d'ensemble. au dix-septième jour, les choses sont encore plus accentuées, l'hémisphère supérieur de la vésicule ombilicale étant placé absolument comme l'était, au début du développement, l'hémisphère inférieur (comparez la fig. 44 avec les fig. 1 et 26), c'est-à-dire à peu de distance de la muqueuse utérine (région opposée à l'insertion mésométrique). A un faible grossissement, on ne voit, dans l'espace entre cette paroi ombilicale et la muqueuse utérine, qu'un magma irrégulier, composé de détritus d'*origines diverses*, contenant entre autres les restes de l'hémisphère inférieur de la vésicule ombilicale.

La figure 46, à un grossissement de 450 environ, nous permet, jusqu'à un certain point, de nous rendre compte de la nature de ce détritus. Cette figure représente la région 46 de la figure 44, c'est-à-dire une petite portion de toutes les parties qui sont au niveau de la paroi utérine opposée à la région mésométrique : on y voit en effet, en allant de haut en bas, successivement la paroi de l'hémisphère supérieur de la vésicule ombilicale (en Hs), le détritus en question, renfermant les débris de l'hémisphère inférieur (HI), puis l'épithélium de l'utérus (E), les cellules géantes de la muqueuse utérine (CG) et enfin une partie de la musculature utérine (M).

Le détritus (HI), sur l'examen duquel nous devons d'abord nous arrêter, ne forme pas une couche continue ; il n'existe que par places, et, si nous avons dû choisir pour la figure 46 une région où il était présent, il est de nombreux points, irrégulièrement espacés, où on en trouve peu ou pas de trace, de sorte que la reproduction d'un de ces points nous aurait donné une figure identique à la figure 46, mais dans laquelle rien ne se trouverait interposé (pas trace de HI) entre la moitié supérieure (Hs) et la moitié inférieure (EM) de la figure. C'est assez dire que, même à l'état de débris, l'hémisphère inférieur de la vésicule ombilicale ne forme pas une membrane continue ; en d'autres termes, il n'y a plus d'hémisphère inférieur de la vésicule ombilicale. Quant aux débris en question, ils présentent plusieurs parties différentes. C'est d'abord une substance amorphe, granuleuse, sans limites tranchées, et dans l'épaisseur ou à la surface de laquelle sont irrégulièrement

jetées les autres parties : celles-ci sont d'abord des restes de noyaux (en 2,2, fig. 46), dans lesquels il nous paraît assez vraisemblable de reconnaître des noyaux de l'entoderme dégénéré de l'hémisphère inférieur de la vésicule ombilicale ; cette interprétation est assez acceptable quand on compare avec la fig. 28 planche III ; n'oublions pas que cette figure 28 est à un grossissement de 250, tandis que la présente figure 46 est à un grossissement de plus de 400 fois). D'autres noyaux, moins volumineux (en 3,3), sont peut-être à leur tour des restes de l'ectoderme correspondant. Enfin on trouve encore des sphères granuleuses (en 4,4) qui sont peut-être des débris du protoplasma de cet ectoderme, et des plaques granuleuses dans lesquelles nous croyons reconnaître d'une façon moins douteuse des fragments de l'épithélium dégénéré et desquamé de la muqueuse utérine correspondante, c'est-à-dire des parties désignées par la lettre *e* dans la figure 28. Et en effet on voit, sur la figure 46, qu'actuellement, à l'âge de 17 jours, l'épithélium utérin (en E) est bien complet, complètement régénéré, ce qui s'est produit par le mécanisme expliqué précédemment à propos de la fig. 28, c'est-à-dire, entre autres processus, par la chute des masses épithéliales dégénérées des saillies de la muqueuse (*e*, fig. 28). On voit donc que la couche de débris en question serait composée, comme nous l'annoncions, de détritus d'origines diverses, provenant les uns de l'ancien hémisphère inférieur de la vésicule ombilicale, les autres de l'épithélium utérin.

De l'hémisphère inférieur de la vésicule ombilicale, il ne reste plus, sous une forme reconnaissable, qu'une très légère partie, une mince zone, celle qui était immédiatement voisine du sinus terminal. Sur des coupes d'ensemble on voit cette *zone résiduelle* en R, figures 40 (pl. IV) et 44 (pl. V), et la comparaison avec les figures 38, 36 et 34 montre bien son origine et ses rapports. Sa constitution nous est donnée par la partie inférieure gauche de la figure 45 (en R,R). On voit qu'elle est formée par un feuillet ectodermique (ex), un feuillet entodermique (in), c'est-à-dire toujours par les simples feuillets qui composaient l'hémisphère inférieur de la vésicule ombilicale dès le début (voir les figures 35, 28, 27). Elle se continue en haut (fig. 45) d'une part, quant à son ectoderme, avec la zone inter-ombilico-placentaire, et d'autre part, quant à son entoderme, avec l'entoderme de l'hémisphère invaginé de la vésicule ombilicale au niveau du sinus terminal (ST, fig. 45). En bas, elle se termine par

un bord libre et flottant, plus ou moins régulièrement en connexion avec la couche de détritus et de débris que nous venons de décrire, et, en suivant cette zone résiduelle de haut en bas, de son point d'attache à son bord libre, on voit les deux feuillets qui la composent entrer en dégénérescence graduelle, c'est-à-dire que les limites des cellules y deviennent moins distinctes, et que leur substance protoplasmatique se colore moins par les réactifs (extrémité tout inférieure de la région RR, de la fig. 45).

Nous voyons donc que désormais, à partir du quinzième ou du seizième jour, il n'y a plus à parler de l'hémisphère inférieur de la vésicule blastodermique : cet hémisphère a disparu comme paroi de l'œuf; à sa place la paroi de l'œuf est actuellement formée par l'hémisphère supérieur de la vésicule ombilicale, hémisphère invaginé, c'est-à-dire retourné, de manière qu'il tourne en dehors sa couche entodermique (in, fig. 46). A partir de cette époque existe cette disposition paradoxale, à savoir que la couche la plus externe de l'œuf, dans la plus grande étendue de sa surface (dans tout ce qui n'est pas les régions placentaires et la zone inter-ombilico-placentaire), est formée non par le feuillet externe, par l'ectoderme, mais bien par l'entoderme, par le feuillet interne. Nous aurons à revenir sur cette disposition, en la comparant avec celle plus précoce mais identique qui est dite inversion des feuillets chez les rongeurs, tels que le cochon d'Inde et le rat. Pour le moment contentons-nous de bien examiner la constitution de cette seule partie persistante de la vésicule ombilicale. Elle est telle que nous l'avons déjà vue à l'âge de quatorze jours (fig. 39, pl. IV), mais avec des caractères plus accentués encore, c'est-à-dire que les cellules entodermiques (in) y sont de plus en plus turgescentes, volumineuses, sous forme de longs cylindres ou de cônes, et que les vaisseaux (VO, VO, figures 45 et 46) y sont de plus en plus nombreux et volumineux. Ce sont des signes montrant que l'entoderme, devenu surface de l'œuf, est le siège d'une active absorption, par laquelle sont résorbés les divers détritus sus-indiqués ainsi que les liquides fournis par la muqueuse utérine.

Pour en finir avec la figure 46, et par suite avec toutes les parties autres que l'ectoplacenta, dans le dernier stade de cette période de remaniement, il nous reste à parler des éléments sous-jacents à l'épithélium utérin. Ces éléments sont, outre des vaisseaux et des cellules conjonctives étoilées (v et c, fig. 46), d'énormes, d'immenses

cellules, en général à deux noyaux, et que nous avons déjà désignées sous le nom de *cellules géantes*. En effet, sur la figure 28, à l'âge de dix jours, nous les avons déjà examinées, mais aux tout premiers stades de leur apparition. Nous avons vu qu'elles n'étaient autre chose que des cellules conjonctives étoilées subissant une hypertrophie remarquable (CG, fig. 28, pl. III). Au stade actuel (dix-sept jours), elles sont devenues énormes (CG, fig. 46). Elles ne sont pas régulièrement distribuées dans la muqueuse utérine, mais disposées par îlots relativement rares; nous devons même dire qu'il est tels utérus, du seizième au vingtième jour, sur lesquels nous n'en avons pas trouvé trace. Elles demeurent donc pour nous aussi énigmatiques qu'au début. Toujours est-il qu'elles sont plus ou moins régulièrement fusiformes, à protoplasma granuleux, sans membrane cellulaire bien visible, avec un ou deux gros noyaux clairs, mais renfermant un beau réseau chromatique fortement coloré par le carmin. Nous aurons à revenir sur ces cellules à propos de l'étude historique et critique des travaux se rapportant à la période de remaniement de l'ectoplacenta et à propos de la discussion de certaines données sur la physiologie du placenta du lapin.

4° *Ectoplacenta.* — Nous arrivons enfin à l'étude de l'ectoplacenta lui-même, à la division de ses tubes en canalicules et à la formation des complexus canaliculaires ou lobules. Nous diviserons cette étude en deux parties : A. Constitution des complexus canaliculaires ou lobules; B, Dispositions des lobules, voies afférentes et efférentes du sang maternel.

A. Constitution des complexus canaliculaires. — Nous avons laissé l'ectoplacenta, à la fin du second stade (13 jours), dans l'état de complexus tubulaire, et la figure 33, qui représente la constitution de ces tubes plasmodiaux, doit nous servir de point de départ. A la fin du quinzième jour, les noyaux répandus dans la couche plasmodiale deviennent plus nombreux (figure 41, pl. IV), se multipliant par division directe, car on ne voit pas de figures de caryokinèse. Alors, au lieu d'être disposés en une rangée unique (fig. 33) comme s'ils appartenaient à un épithélium d'une seule couche de cellules, ils apparaissent par petits groupes de deux ou trois, et le protoplasma présente un épaississement général, plus prononcé au niveau de chacun de ces groupes (en 1, 1, fig. 41). Au seizième jour ces aspects nouveaux se caractérisent de plus en plus (figure 43);

la couche plasmodiale ectoplacentaire forme des poussées qui font saillie (1, 1, fig. 43) dans la cavité du tube, et tendent à la cloisonner; en même temps la surface externe des tubes se déprime (en 3, 3), premier indice de la transformation qui va aboutir non à un simple cloisonnement, mais à une subdivision complète du tube.

Cet épaississement des tubes ectoplacentaires, préludant à leur subdivision en canalicules, amène des changements dans l'aspect, la forme générale des complexus tubulaires et de l'ensemble de l'ectoplacenta. Chaque complexus tubulaire s'élargit, comme le montre la comparaison des figures 42 (15 à 16 jours) avec la figure 35 (11 jours), et les tubes qui le composent présentent, même à ce faible grossissement, un aspect plus tortueux. En même temps l'ensemble de l'ectoplacenta lui-même s'élargit, et comme sa partie adhérente (face maternelle) ne se prête pas aussi bien à un mouvement d'expansion que sa partie libre (face fœtale), cette augmentation de volume s'accompagne d'un changement de forme : chaque ectoplacenta arrive ainsi à prendre une forme en pomme d'arrosoir, dont la coupe est en croissant semi-lunaire (fig. 44, pl. V).

Au dix-septième jour (figure 47), en examinant un complexus tubulaire à un grossissement moyen de 25 à 30 fois, on voit combien sont modifiés les tubes qui le composent. Chacun d'eux forme une longue traînée plasmodiale, dont la surface externe présente de nombreuses encoches, tandis que son intérieur est subdivisé en une série de lacunes placées bout à bout, le plus souvent en deux rangées longitudinales, et communiquant irrégulièrement entre elles. Pour comprendre la nature du processus qui se produit dans ces tubes, il faut en faire l'étude, à un plus fort grossissement, à un moment où le processus est un peu plus avancé et laisse déjà entrevoir la transformation finale à laquelle il doit aboutir. Telles sont les figures 51 et 53.

La figure 51 représente un fragment d'une coupe longitudinale d'un tube ectoplacentaire à l'âge de dix-huit à dix-neuf jours; les limites latérales du tube (qui à ce moment ne mérite plus guère ce nom) sont en A et B, c'est-à-dire qu'en A et B sont les deux cloisons verticales de tissu mésodernique vasculaire établissant la séparation entre ce tube et ses deux voisins. Nous voyons que ce tube subit en ce moment un sort semblable à celui que nous avons décrit précédemment pour les colonnes ectoplacentaires, à l'âge de onze et

douze jours figures 31 et 32, pl. III). De même que ces colonnes se subdivisaient en tubes, de même le tube actuel est en voie de subdivision pour donner naissance à des *canalicules*. La division de la colonne ectoplacentaire était un processus relativement grossier, macroscopique, et les figures 31 et 32 qui la représentent étaient à un grossissement de 75 et de 120 fois seulement : la division actuelle du tube est un processus plus délicat, plus intime, plus microscopique, et la figure 51 est à un grossissement de 240 fois environ. Ce n'est pas là la seule différence. Lors de la segmentation des colonnes en tubes, les cloisons intercolonnaires envoyaient dans les brèches de segmentation la totalité de leurs éléments, c'est-à-dire à la fois des capillaires et des cellules mésodermiques étoilées ; actuellement, les cloisons intertubulaires n'envoient dans les brèches de segmentation du tube qu'une partie de leurs éléments, les capillaires seuls, sans cellules mésodermiques : en d'autres termes, le double travail de division du tube s'accomplit, comme s'était fait celui des colonnes, d'une part grâce aux poussées que la couche plasmodiale émet dans l'intérieur du tube, poussées qui se rejoignent d'une paroi à l'autre, s'anastomosent et cloisonnent la cavité, et d'autre part grâce aux poussées des cloisons mésodermiques qui entament la surface du tube, la refoulent, et tendent ainsi à constituer une enveloppe autour des subdivisions produites par le cloisonnement intérieur ; mais cette dernière partie du travail est autre que pour les colonnes ; elle est ici plus simple, en ce sens qu'elle est produite par un seul des éléments des cloisons intertubulaires, par les capillaires, à l'exclusion des cellules mésodermiques. Il en résultera, pour le dire tout de suite, une différence essentielle entre la constitution du complexus tubulaire précédemment étudié, et celle du complexus canaliculaire auquel nous allons arriver : tandis que les cloisons intertubulaires étaient composées de vaisseaux et de cellules étoilées (voy. fig. 43, les vaisseaux en V, les cellules en 2, 2), les cloisons intercanaliculaires seront composées uniquement de capillaires étroitement appliqués à la surface extérieure de la couche plasmodiale des canalicules. La figure 51 montre bien cette différence entre les cloisons A et B (cloisons intertubulaires) et les poussées qui deviendront cloisons intercanaliculaires, et qui ne sont formées que de capillaires.

Sur une coupe transversale ces dispositions sont plus faciles à saisir, surtout si le processus est encore un peu plus avancé. C'est

ce que montre la figure 53, qui est une coupe transversale d'un complexus canaliculaire en voie de formation, à la fin du dix-neuvième jour. En A et B sont des cloisons correspondant à celles désignées par les mêmes lettres sur la figure 51, c'est-à-dire des cloisons intertubulaires (méritant déjà le nom de cloisons interlobulaires, puisque le tube se décompose en un complexus canaliculaire représentant un lobule) ; ces cloisons sont formées de vaisseaux et de cellules mésodermiques ; en *c* sont les cloisons intercanaliculaires, c'est-à-dire des capillaires seuls. Sur cette figure on apprécie mieux comment le travail auquel nous venons d'assister doit aboutir à la formation de canalicules qui sont ici coupés transversalement. En c et c sont les canalicules plus ou moins différenciés, c'est-à-dire que le travail de subdivision n'est pas encore complètement achevé, et que les canaux désignés ici par les lettres c, c se résoudront finalement en deux ou trois canalicules juxtaposés, comme le fait prévoir l'état de leur couche plasmodiale émettant encore des poussées qui tendent à subdiviser les lumières actuelles des canaux.

Avant d'examiner l'état achevé des canalicules résultant de la division d'un tube, il nous faut dire en un mot la manière dont se comportent les extrémités fœtales et les extrémités maternelles des tubes en voie de division. Leurs extrémités fœtales (nous désignons ainsi celles qui sont du côté de la face fœtale du placenta) aboutissent comme précédemment dans les dilatations ectoplacentaires (DF, figures 47, 37, 35, etc.) dites fœtales ou *confluents fœtaux*, sans qu'il y ait en ceux-ci aucune modification notable, si ce n'est la tendance (réalisée un peu plus tard, fig. 56 et 57, pl. VI) de ces confluents à se subdiviser d'une manière imparfaite en confluents partiels ou lobulaires, c'est-à-dire correspondant à chacun des lobules (ou complexus canaliculaires). Les extrémités maternelles des tubes en voie de subdivision, c'est-à-dire les extrémités dirigées vers la surface maternelle de l'ectoplacenta, aboutissent dans les dilatations maternelles ou confluents maternels (DM, fig. 47 ; voyez aussi DM, fig. 35 et 32). Mais au niveau de ces extrémités maternelles et dans la plus grande partie des confluents maternels il se produit une transformation, qui a pour effet de cloisonner les cavités ectoplacentaires, de les subdiviser en conduits distincts, mais sans les isoler à l'état de canalicules séparés, comme dans le reste du complexus canaliculaire.

La figure 52 fera comprendre cette disposition et le mécanisme

de sa production. Elle représente une coupe transversale, ou oblique, du sommet maternel d'un complexus canaliculaire semblable à celui dont la figure 53 donne une coupe passant par sa partie moyenne. On voit qu'ici la formation plasmodiale est plongée dans un tissu de grandes cellules vésiculeuses à noyaux multiples, c'est-à-dire dans le tissu vésiculeux intermédiaire si souvent décrit dans les stades précédents Nous avons donc bien réellement affaire ici à l'extrémité maternelle d'un complexus canaliculaire, comme on s'en rendra facilement compte en jetant un coup d'œil sur la figure 42 de la pl. IV. Or nous voyons que la subdivision de cette extrémité du tube ectoplacentaire se produit par un processus qui diffère de celui qui préside à la subdivision de la partie moyenne du tube, ou, pour mieux dire, qui est le même, moins l'un des éléments de ce processus. En effet, au niveau du reste du tube en voie de subdivision canaliculaire, cette subdivision est due à la fois aux poussées de la couche plasmodiale et aux poussées des capillaires émanés des cloisons intertubulaires. Or ici c'est la première partie de ce mécanisme qui intervient seule : la subdivision est effectuée uniquement par la production de végétations plasmodiales (3, 3) qui pénètrent dans la cavité, s'y anastomosent, et cloisonnent irrégulièrement la cavité en la subdivisant. Mais la surface extérieure de la masse plasmodiale ne présente pas d'encoches, de brèches comparables à celles qu'on voit sur les figures 51 et 53, elle reste continue, et les subdivisions de la cavité intérieure demeurent réunies en une masse commune, et ne sont pas isolées en tubes distincts et indépendants. Que par la pensée on prenne la figure 53, qu'on en supprime tous les capillaires qui ont pénétré dans le tube pour compléter sa segmentation, et qu'au niveau des capillaires enlevés, on rapproche et soude les éléments de la formation plasmodiale, on aura une disposition semblable à la figure 52, c'est-à-dire le mode de division des extrémités maternelles des complexus canaliculaires en voie de formation. Ce qui manque sur cette dernière figure, ce sont les capillaires venant former des cloisons intercanaliculaires.

Il est vrai que cette figure représente la partie plasmodiale extrême, c'est-à-dire celle qui plonge dans le tissu vésiculeux intermédiaire; qu'il n'existe donc pas d'éléments mésodermiques fœtaux dans cette région, pas de capillaires, et que par conséquent il est impossible *a priori* que des capillaires prennent part à la subdivision du plasmode. Mais si nous avions représenté une partie

un peu plus profonde, prise au-dessous de la *lame limitante* ectoplacentaire, au-dessous de la ligne des arcades limitantes (*li*, figure 42, pl. IV, et *li*, figures 56 et 57, pl. VI), il en serait cependant de même, c'est-à-dire que, malgré la présence du tissu mésodermique vasculaire autour des extrémités maternelles des lobules, on ne verrait pas de capillaires pénétrer dans la masse plasmodiale de ces extrémités : c'est ce qu'on comprend du reste sur la figure 57, d'après l'apparence qu'y présentent ces extrémités, et quoique ce dessin ait été fait à un grossissement trop faible pour pouvoir représenter la constitution histologique des parties.

Cet état du sommet maternel des complexus canaliculaires, tel qu'il est représenté dans la figure 52, est pour nous intéressant à plusieurs titres : pour le moment nous nous bornerons à dire que, la nature plasmodiale de l'ectoplacenta étant identiquement la même chez tous les rongeurs, la disposition morphologique en est cependant absolument différente, et que, par exemple du lapin au cochon d'Inde, le mode d'édification première, et les subdivisions ultérieures de la formation ectoplacentaire se font selon des modes qui n'ont aucun rapport de ressemblance extérieure. Or cet état du tissu plasmodial des complexus canaliculaires, à leurs extrémités maternelles, est le seul, chez le lapin, qui reproduise la disposition qui sera typique pour tout l'ectoplacenta du cochon d'Inde à un certain stade. La figure 52 représente une portion plasmodiale ectoplacentaire du cochon d'Inde aussi bien que du lapin, et la ressemblance se poursuit jusque dans les moindres détails, jusque par exemple dans l'accumulation (en 2, 2, fig. 52) des noyaux dans les couches superficielles ou limitantes de la substance plasmodiale.

Nous arrivons maintenant à l'étude du complexus canaliculaire à son état complet, c'est-à-dire lorsque la subdivision des tubes en canalicules a été poussée au degré qu'elle doit atteindre. Cet état s'observe vers le vingt et unième jour. La figure 54 (planche V) représente un fragment d'une coupe longitudinale d'un pareil complexus canaliculaire emprunté à un placenta de vingt à vingt-deux jours, et choisi parmi les complexus les moins volumineux, les moins larges, afin qu'il pût être représenté dans toute son étendue transversale, c'est-à-dire avec les deux cloisons interlobulaires qui le limitent. Ces deux cloisons (en A et B) correspondent aux cloisons précédemment dites intertubulaires, puisque chaque tube s'est transformé en un complexus canaliculaire ou lobule ; elles sont com-

posées de tissu conjonctif embryonnaire, comprenant, comme éléments figurés, des capillaires et des cellules mésodermiques étoilées. Dans le complexus canaliculaire qu'elles limitent elles envoient des capillaires, mais des capillaires seulement : ceux-ci sont disposés, d'une façon plus ou moins régulière, parallèlement à l'axe du lobule : ils sont séparés les uns des autres par des *canalicules* dont les parois sont formées d'une couche plasmodiale renfermant des noyaux en général assez éloignés les uns des autres, ou tout au moins disposés en groupes de deux, chaque groupe étant assez distant de celui qui le suit en rangée verticale. Le protoplasma qui forme la paroi de ces canalicules est disposé en une couche relativement mince, un peu renflée seulement au niveau des groupes de noyaux. Cette lame plasmodiale limite par sa surface interne la lumière du canalicule, dans laquelle circule le sang maternel; par sa surface externe elle est en contact immédiat avec la paroi des capillaires dans lesquels circule le sang des fœtus [1].

Une pareille préparation (fig. 54) ressemble au premier abord à celle que nous avons étudiée précédemment (fig. 33), c'est-à-dire qu'un complexus canaliculaire reproduit à peu près les dispositions d'un complexus tubulaire, ce qui n'a rien d'étonnant puisque le processus de formation de l'un est, à peu de chose près, copié sur celui de l'autre. Remarquons cependant que le complexus tubulaire qu'on observe au douzième jour (fig. 33, pl. III) et le complexus canaliculaire achevé vers le vingt et unième jour (fig. 54, pl. V) diffèrent essentiellement l'un de l'autre quand on examine plus attentivement leur constitution intime : outre que la couche plasmodiale est plus épaisse et ses noyaux plus gros dans les tubes que dans les canalicules (comparer les figures 54 et 33, et tenir compte de ce que la figure 54 est à un grossissement de 260 au moins, et la figure 33 à un grossissement de 200), outre que la lumière centrale est plus large dans les canalicules, la différence essentielle est que, dans les espaces intertubulaires se trouvent des cellules mésodermiques et des capillaires, tandis que dans les espaces intercanalicu-

1. Jusque vers le dix-huitième jour, il n'est pas besoin d'injection pour reconnaître les voies de circulation fœtale et maternelle : sur les pièces durcies avec les vaisseaux pleins de sang, les globules du sang du fœtus sont bien reconnaissables à leur noyau. Au dix-neuvième jour, on trouve dans le sang fœtal autant de globules nucléés que de globules sans noyau. Enfin, après le vingtième jour, l'examen des globules contenus dans une cavité ne peut plus faire juger avec certitude de leur nature fœtale ou maternelle. Il faut avoir recours aux injections dont nous parlerons plus loin.

laires il n'y a absolument que des capillaires, et ceux-ci sont ici plus étendus, plus larges.

En insistant sur cette différence, et en rappelant, comme nous venons de le faire, la nature différente des sangs qui circulent respectivement dans les capillaires et dans les canalicules, nous énonçons du même coup la signification physiologique des complexus canaliculaires. Ils réalisent une disposition qui rend de plus en plus intimes les rapports entre le sang maternel et le sang fœtal, puisque dès maintenant les capillaires fœtaux sont au contact direct des canalicules contenant le sang maternel, c'est-à-dire que les seules barrières interposées entre les deux sangs sont la paroi endothéliale des capillaires fœtaux et la paroi plasmodiale des canalicules. Il semble impossible *a priori* que les rapports entre les deux sangs puissent devenir plus intimes encore, que les barrières qui les séparent puissent se simplifier encore plus. C'est cependant ce qui arrivera dans la *période d'achèvement* du placenta, car alors la paroi plasmodiale des canalicules sera résorbée; et les capillaires fœtaux plongeront directement dans le sang maternel.

B. Disposition des lobules; voies afférentes et efférentes du sang maternel. — Après avoir ainsi caractérisé les processus qui se passent dans l'ectoplacenta pendant la période de remaniement, et défini d'une manière générale ce que sont les canalicules d'un complexus canaliculaire ou lobule, il nous faut revenir sur certains détails que nous avons d'abord laissés de côté afin de simplifier les descriptions.

Nous avons décrit comment un tube ectoplacentaire se transforme en complexus canaliculaire, et d'après les études qui précèdent on pourrait croire que chaque tube se subdivise en canalicules; il n'en est rien. Dans chaque lobe ou complexus tubulaire il reste toujours un certain nombre de tubes qui, soit sur toute leur étendue, soit seulement sur une partie de leur longueur, ne se subdivisent pas, ou subissent seulement les premières phases du processus qui devrait conduire à la subdivision. Ces tubes permanents forment, dans le placenta, les grosses voies de la circulation maternelle, les canaux afférents et efférents des lobules ou complexus canaliculaires (afférents et efférents du sang maternel).

Considérons par exemple la figure 56 (pl. VI) qui représente un lobe ou complexus tubulaire ayant à peu près terminé la transfor-

mation de ses tubes en une série de complexus canaliculaires ou lobules (du vingt-cinquième au vingt-sixième jour de la gestation). On voit que parmi ces complexus canaliculaires il en est un (en 1, fig. 56) qui provient d'une subdivision ayant porté seulement sur la moitié inférieure du tube originel, la moitié supérieure de celui-ci étant restée à peu près dans l'état que présentaient tous les tubes au dix-septième jour (voir figure 47, pl. V.), c'est-à-dire sa cavité étant devenue simplement caverneuse, mais sans aboutir à une subdivision. Ce tube caverneux (2) communique par son autre extrémité avec les confluents maternels, devenus également caverneux, comme il a été décrit à propos de la figure 52 (pl. V.); d'après des faits dont la réalité sera démontrée ci-après, nous l'appellerons *tube caverneux efférent*. Sur cette même figure on voit (en 3) un autre complexus canaliculaire provenant d'un tube dont la partie inférieure (4) au contraire ne s'est pas subdivisée, est restée à l'état de tube caverneux, allant par son extrémité inférieure s'ouvrir dans un confluent fœtal (en T). A celui-ci nous donnerons le nom de *tube caverneux afférent*, dénomination qui sera bientôt justifiée. Les autres complexus canaliculaires de cette figure 56 ou bien ne sont pas représentés sur toute leur étendue, ou bien présentent des dispositions intermédiaires entre les deux précédentes.

Ces dispositions nous permettent de comprendre que la décomposition d'un complexus tubulaire ou lobe, en une série de complexus canaliculaires ou lobules, est plus complexe qu'on ne pourrait le croire d'après les descriptions précédentes. Les complexus tubulaires tels qu'ils ont été représentés dans les vues d'ensemble des figures 35, 37, 42 (pl. IV), sont disposés d'une manière uniforme, parallèlement les uns aux autres, perpendiculairement aux surfaces de l'ensemble de l'ectoplacenta. Leur ensemble est en palissade, sur une coupe perpendiculaire au placenta, et tous vont depuis la surface fœtale jusqu'à la surface maternelle de l'ectoplacenta. Si chaque tube se divisait dans toute son étendue en complexus canaliculaire, il en résulterait que ces nouveaux complexus devraient être également tous disposés régulièrement les uns à côté des autres, en palissade comme les tubes dont ils dérivent, allant chacun depuis l'une jusqu'à l'autre des faces du placenta. Or il n'en est rien. Sur un placenta dont les complexus canaliculaires ont achevé leur évolution (vingt-cinquième jour, figure 57, pl. VI), on voit que ces lobules sont disposés en plusieurs étages, irrégulière-

ment superposés, par groupes plus ou moins irradiés en partant de centres communs. Mais les détails étudiés sur la figure 56 nous permettent de comprendre comment cette nouvelle disposition a pris naissance : les lobules 1 et 3 y sont à des niveaux différents, ils chevauchent un peu l'un sur l'autre, de par ce fait que l'un s'est développé aux dépens de la partie inférieure du tube originel, l'autre aux dépens de la partie supérieure de son tube. Or comme, en s'achevant, les complexus canaliculaires prennent une forme ovoïde, c'est-à-dire se renflent en leur partie moyenne, tous les complexus canaliculaires ou lobules, provenant d'un même complexus tubulaire ou lobe, sont obligés, pour trouver place, de glisser les uns sur les autres et de se placer à des étages différents; il suffit pour cela que pour chaque lobule puisse s'allonger, soit son tube caverneux afférent, soit son tube caverneux efférent. Il en résulte en définitive une dispersion des lobules à divers niveaux dans l'épaisseur du placenta, dispersion telle qu'il ne reste bientôt que peu de trace de leur groupement primitif en lobes; de telle sorte que si l'expression de lobes ou complexus tubulaires a été d'une grande importance pour l'étude du processus de formation des lobules, elle n'a plus de valeur lorsqu'est achevé le remaniement du placenta (fig. 57), les lobules présentant un groupement irrégulier dans lequel il n'est plus possible de retrouver des départements correspondant à chaque lobe originel.

Tout ce qui précède est relatif au fait que les tubes ne se décomposent pas en canalicules sur toute leur étendue. Mais il y a de plus dans chaque complexus tubulaire un ou plusieurs tubes qui, sur toute leur étendue, restent à l'état de tubes caverneux. On les retrouve sur un ectoplacenta dont le remaniement est achevé, sous la forme de longs tubes caverneux (1, 1, 1, fig. 57), passant entre les lobules et parcourant le placenta dans une plus ou moins grande partie de son épaisseur, souvent dans toute sa hauteur, depuis les arcades limitantes ectoplacentaires, jusqu'aux confluents fœtaux qui sont l'origine des lobules ou de leurs tubes caverneux afférents. Nous désignerons cette nouvelle espèce de tubes caverneux sous le nom de *tubes caverneux interlobulaires*. Sur la figure 55, qui représente un placenta dont les voies sanguines maternelles sont injectées, on voit de nombreux tubes caverneux interlobulaires et on se rend facilement compte de leurs dispositions.

Par la connaissance des tubes caverneux dits afférents, efférents

et interlobulaires, nous sommes maintenant en mesure d'établir la direction de la circulation du sang maternel dans l'ectoplacenta, et d'assigner un rôle à chaque partie. C'est par les injections que cette étude doit être faite; nous en avons pratiqué quelques-unes, mais peu nombreuses, parce que nous avons reconnu dès nos premières tentatives dans ce sens que les résultats formulés par Tafani [1] sont rigoureusement exacts, et qu'il n'y avait qu'à les interpréter à l'aide des connaissances nouvelles sur la constitution des lobules.

Tafani a démontré que, dans les lobules, qui sont toujours disposés ou orientés (fig. 55 et 57) de telle sorte qu'on peut leur distinguer une extrémité fœtale (tournée vers la face fœtale du placenta) et une extrémité maternelle (vers l'autre face), le sang maternel circule de la première vers la seconde extrémité : les noms de tubes caverneux afférents et efférents sont donc bien légitimes, puisque nous avons appelé afférents ceux qui correspondent à l'extrémité fœtale, et efférents ceux de l'extrémité maternelle du lobule. Le sang maternel entre donc dans le lobule par le confluent fœtal correspondant (fig. 56) ou par le tube caverneux afférent qui part de ce confluent, il parcourt le lobule de bas en haut (selon l'orientation des lobules sur toutes nos figures) et en sort par le tube efférent pour arriver dans le tissu caverneux de la lame limitante ectoplacentaire (*li*, fig. 57); pour les lobules les plus profonds (les plus en haut dans nos figures) il arrive plus ou moins directement dans les cavités de la lame limitante, sans interposition de véritable tube caverneux efférent (voir le lobule 2 de la fig. 57). La circulation efférente des lobules n'a pas besoin de plus amples explications.

Mais leur circulation afférente demande d'autres détails. Comment le sang maternel arrive-t-il aux confluents fœtaux, aux tubes caverneux afférents? La question se pose surtout pour les lobules les plus superficiels, les plus rapprochés de la face fœtale du placenta. C'est ici qu'interviennent les *tubes caverneux interlobulaires*. Quand on fait une injection peu pénétrante par les artères de la mère, lorsqu'une injection pénétrante réussit mal, soit totalement, soit seulement en certaines parties du placenta, on voit que les *tubes caverneux interlobulaires* sont seuls injectés. Ces tubes sont donc des afférents maternels, mais des afférents généraux, c'est-à-dire apportant le sang à un ensemble de lobules (on le voit bien pour

1. A. Tafani, *Sulle condizioni utero-placentari della vita fetale*. Firenze, 1886. (La fig. 2 de la pl. IV représente une très belle injection du placenta du lapin.)

le tube 1 de la partie inférieure gauche de la figure 57), et par cela même bien distincts des tubes afférents proprement dits dont chacun est spécial au lobule correspondant (4, fig. 56).

Ainsi, dans les dernières phases du remaniement de l'ectoplacenta, remaniement qui est un processus d'adaptation circulatoire, le sang, qui primitivement circulait dans des lacunes ectoplacentaires mal définies, quant à la direction qu'y pouvait suivre le courant, le sang finit par trouver des voies régulièrement ordonnées, les unes l'amenant aux lobules, les secondes le distribuant dans ce lobule au contact du sang fœtal, les dernières enfin le ramenant de ce lobule. De même que, dans un appareil quelconque de distribution sanguine en voie de formation, le sang est poussé d'abord dans un réseau où il est soumis à des oscillations irrégulières plutôt qu'à un véritable mouvement en circuit, et qu'ensuite une division du travail s'effectue dans ces voies sanguines dont les unes deviennent artérioles, les autres capillaires, les autres enfin veinules, de même, dans les lacunes et tubes ectoplacentaires, après une période d'indifférence circulatoire, la division du travail est nettement effectuée après la division des tubes en complexus canaliculaires : les tubes qui demeurent à l'état caverneux forment les divers systèmes d'afférents et d'efférents, et ceux qui se divisent en canalicules donnent naissance à ce qui est ici l'homologue d'un réseau capillaire.

Il reste cependant, pour cette circulation du sang maternel dans l'ectoplacenta, un point obscur et que nous n'avons pu encore parvenir à éclaircir. Pour toute l'épaisseur de l'ectoplacenta nous pouvons dire que nous savons maintenant comment se fait la répartition des tubes en voies afférentes ou efférentes, mais nous ne le savons pas pour les lacunes de la couche limitante ectoplacentaire (région des arcades limitantes qui confinent immédiatement au tissu maternel). Dans ces lacunes arrivent les tubes efférents; c'est d'elles aussi que partent les tubes efférents : il doit donc se produire en elles un cloisonnement qui les divise d'une manière définitive en voies appartenant exclusivement les unes à la circulation afférente, les autres à la circulation efférente. Mais sur ce point il nous faudra faire de nouvelles recherches, les injections que nous avons obtenues jusqu'ici nous ayant donné des résultats trop confus pour nous permettre de trancher la question.

Pour en finir avec cette question de circulation, après avoir pré-

cisé la direction de la circulation du sang maternel, nous devons encore indiquer le sens dans lequel se meut le sang fœtal dans les capillaires des complexus canaliculaires. Comme l'a bien démontré Tafani, il marche en sens inverse du sang maternel; c'est-à-dire qu'il va, dans chaque complexus canaliculaire ou lobule, de l'extrémité maternelle vers l'extrémité fœtale. En d'autres termes, les artérioles fœtales vont aborder les lobules par celle de leurs extrémités qui forme la voie efférente maternelle, et les veinules fœtales en sortent par l'extrémité qui correspond aux voies afférentes maternelles. Ceci, d'après Tafani, est une disposition générale pour le placenta non seulement de tous les rongeurs, mais encore pour tous ceux qui ne sont pas caractérisés par la présence de grandes lacunes, et où les deux sangs circulent dans des voies étroites intimement juxtaposées, par exemple dans les placentas zonaires et autres. C'est donc une disposition sur laquelle nous aurons à revenir. Il importait de l'indiquer dès maintenant, car cette direction en sens inverse des deux courants est certainement d'une signification importante au point de vue du contact immédiat et des échanges entre les deux sangs, et la période de remaniement dont nous venons d'achever l'étude a pour résultat de coordonner toutes les conditions de ce contact et de ces échanges, qui vont devenir plus immédiats encore dans la *période d'achèvement* qu'il nous reste à étudier.

C. Période d'achèvement de l'ectoplacenta.

La période d'achèvement du placenta, chez le lapin, va du vingt-cinquième au trentième jour; elle est donc courte; mais chez le cochon d'Inde, dont la gestation est d'une durée double de celle du lapin, cette période d'achèvement est elle-même plus étendue. Les conditions nouvelles établies par le travail dit d'achèvement correspondent à un fonctionnement très court chez le lapin dont le fœtus est mis au monde relativement à un degré moins avancé de développement, à un fonctionnement plus long chez le cochon d'Inde qui naît à un état beaucoup plus parfait.

Ce travail d'achèvement consiste en des transformations cellulaires qui amènent la dégénérescence et la résorption d'un grand nombre de parties précédemment formées. Nous étudierons cette régression d'abord dans les formations maternelles, puis dans les

formations fœtales, en terminant par ce qui est relatif à l'ectoplacenta, aux parois plasmodiales des canalicules, parties dans lesquelles cette régression présente sa plus importante signification morphologique et physiologique.

1° *Tissus maternels.*

Les transformations que nous avons à étudier se localisent dans le tissu des cotylédons utérins (région intermédiaire, région des gros sinus, et région de la couche vésiculeuse protectrice ou permanente).

a. La *région intermédiaire* (tissu des cellules vésiculeuses intermédiaires) ne forme, comme nous l'avons vu précédemment, à partir du quinzième jour, qu'une couche de très faible importance, perdue dans ce qu'on peut appeler le hile de l'ectoplacenta (comparer fig. 40, pl. IV, et fig. 44, pl. V, en RI). A partir du vingt-cinquième jour, elle va s'effacer de plus en plus, ses cellules vésiculeuses subissant une véritable fonte qui les réduit à l'état de détritus granuleux. La figure 58 (pl. VI) montre les diverses phases de cette transformation (vingt-septième jour de la gestation). En 1 on voit une cellule vésiculeuse ayant encore tous les caractères normaux que nous avons décrits aux cellules vésiculeuses intermédiaires, comme par exemple la présence de plusieurs noyaux vers le centre (comparer avec la fig. 48 de la pl. V). La cellule ici représentée (en 1, fig. 58) est une de celles immédiatement contiguës aux lacunes vasculaires de la région. Or, en examinant les cellules placées de plus en plus loin de la lacune, on voit successivement leur protoplasma perdre l'aspect reticulé (en 2, 3), se résoudre en granulations, en même temps que la membrane cellulaire s'efface graduellement. Pendant ce temps, les noyaux sont soumis à un processus non de division, mais de fragmentation irrégulière qui les décompose en de petits amas de substance chromatique. Finalement (en 5, 6, fig. 58) il n'y a plus de tissu vésiculeux, mais seulement une véritable pulpe homogène, formée de granulations parsemées de débris chromatiques. Cette transformation s'étend à tout le tissu des cellules vésiculeuses intermédiaires, respectant seulement, d'une manière plus ou moins complète, les cellules vésiculeuses qui confinent immédiatement aux lacunes vasculaires ou sinus et qui soutiennent la couche plasmodiale endovasculaire de ces sinus.

b. Dans la *région* dite *des gros sinus utérins* (RS, fig. 40 et 44),

dont le tissu est formé par les *cellules vésiculeuses vaso-adventices*, une transformation absolument semblable à la précédente se produit. Elle est représentée dans la figure 59 (pl. VI) telle qu'elle se présente au vingt-septième jour de la gestation. Ces cellules vésiculeuses vaso-adventices, caractérisées par leur noyau généralement unique, ou au nombre de deux au plus (voy. fig. 49 et 50, pl. V), quand on les examine en allant successivement de celles qui sont contiguës aux sinus, vers celles qui sont les plus éloignées, perdent graduellement leurs limites distinctes, en même temps que leur protaplasma se décompose en grains en général plus petits que pour les cellules de la région précédente. La fragmentation de leurs noyaux est peut-être poussée moins loin; mais le résultat final est toujours à peu près le même, c'est-à-dire la production d'une matière pulpeuse, formée de granulations dans lesquelles sont épars des débris chromatiques. Comme précédemment, les cellules contiguës aux sinus restent plus ou moins intactes. Sur une coupe d'ensemble, à un faible grossissement, on distingue les parties pulpeuses à leur aspect plus foncé (fig. 57, en 3), tandis que les parties contiguës aux sinus et renfermant encore des cellules vésiculeuses, sont plus claires et transparentes (fig. 57; V, cavité de sinus). Cependant, sur des placentas au vingt-neuvième ou trentième jour, on trouve de nombreux points où les sinus de cette région sont entièrement plongés dans la pulpe en question, sans aucune trace de cellules vésiculeuses pour les soutenir. Nous savons que la paroi de ces sinus est formée par une couche plasmodiale endo-vasculaire, d'origine ectoplacentaire, et, déjà au dix-septième jour (fig. 48, 49, 50, pl. V), nous avons signalé la tendance de cette couche plasmodiale à se transformer par places en cellules distinctes, grandes et à noyaux volumineux. Comme le montre la figure 59, pendant que le tissu des cellules vésiculeuses vaso-adventices se transforme en pulpe granuleuse, la couche plasmodiale endo-vasculaire persiste avec ses caractères antérieurs; elle paraît même augmenter d'épaisseur, et présenter une tendance plus accentuée à s'individualiser en cellules distinctes. Dans des placentas au vingt-neuvième et trentième jour, nous avons vu, dans les régions sus-indiquées où il n'y a plus trace de cellules vésiculeuses pour soutenir le sinus, nous avons vu ces cellules, produites par la couche plasmodiale endo-vasculaire, se tasser les unes sur les autres, s'aplatir en stratifications multiples, de sorte que la paroi du sinus est alors formée

par un véritable épithélium stratifié. Faute de place, nous ne reproduisons pas de figure de cette disposition, qui est sans doute en rapport avec la nécessité de donner au sinus une paroi solide et résistante, en l'absence de cellules vésiculeuses pour le soutenir.

La transformation en pulpe granuleuse des diverses espèces de cellules vésiculeuses est accompagnée d'un autre phénomène, à savoir la diminution de la masse formée par ces cellules; c'est-à-dire qu'il y a résorption d'une partie de la substance de ces cellules pendant ou après leur dégénérescence. Il en résulte que, comme le montre la fig. 57 (pl. VI), le tissu dans lequel apparaissent creusés les sinus forme entre ceux-ci des cloisons de moins en moins épaisses; par contre les sinus s'élargissent, se fusionnent les uns avec les autres, et bientôt les cotylédons utérins, au lieu d'être creusés, comme précédemment (fig. 40, pl. IV, et 44, pl. V), de très nombreux sinus de dimensions moyennes, sont creusés (fig. 55, 57 et enfin 61, pl. VI) de quelques sinus énormes, accompagnés de quelques rares plus petits.

Cette résorption se traduit, sur une coupe d'ensemble du placenta et de l'utérus, par un changement de forme important à signaler. Il se produit une véritable disparition des cotylédons utérins. En effet, si nous passons en revue, depuis le début de la gestation, la forme et la saillie des cotylédons utérins, nous voyons qu'au huitième jour, il n'y a, en fait de formation placentaire, que les cotylédons utérins gros et saillants, sur lesquels n'est point encore apparu l'ectoplacenta (fig. 1, pl. I); au dixième jour, ce sont encore ces cotylédons qui forment presque seuls la masse du placenta, l'ectoplacenta ne constituant qu'une mince lame disposée à leur surface (fig. 26, pl. III); vers le quinzième jour (fig. 40, pl. IV), par le fait du développement prédominant de l'ectoplacenta, celui-ci arrive à prendre une part égale, avec le tissu des cotylédons utérins, dans la formation de la masse placentaire; puis, au dix-septième jour (fig. 44), toujours par suite de la prédominance de son développement, l'ectoplacenta dépasse, comme masse, celle des cotylédons utérins; mais du vingtième au vingt-cinquième jour (fig. 55, pl. VI), un processus nouveau intervenant, par le fait de la résorption du tissu des cotylédons, ceux-ci diminuent rapidement d'épaisseur, et bientôt le placenta n'est plus représenté que par la formation ectoplacentaire. C'est ce que montre bien la figure 61 (pl. VI), représentant ces parties sur un utérus à terme. En présence de cette figure, il n'y a

pas d'exagération à dire que, à la fin de la gestation, les cotylédons utérins ont disparu : en effet, la mince couche (RS, fig. 61) qui les représente alors, réduite à une pulpe granuleuse où sont creusés les sinus sanguins, cette couche est à peu près perdue dans le hile de l'ectoplacenta; elle ne prend plus aucune part à la saillie de la masse placentaire, et on peut dire qu'alors le placenta n'est plus représenté que par l'ectoplacenta.

Ce fait est important; il nous fait comprendre comment les auteurs qui ne se sont pas attachés à suivre jour par jour l'évolution si complexe du placenta, voyant au début les tissus maternels prendre une si grande part à la formation de la masse placentaire, ont cherché, sur le placenta à terme, à retrouver une portion maternelle et une portion fœtale du placenta. Or, au terme de la gestation, il n'y a presque plus de portion maternelle, dans le placenta, ou, pour mieux dire, dans la *masse saillante* du placenta.

c. Cependant une partie des cotylédons maternels subsiste, et a acquis seulement à ce moment tout son développement. C'est la dernière dont il nous reste à parler à propos des tissus maternels, c'est la *couche vésiculeuse protectrice ou permanente*. Nous l'avons vue prendre graduellement naissance, comme formation vésiculeuse vaso-adventice, après le quinzième jour (fig. 40 et 42, pl. IV), puis à dix-sept jours (pl. V, fig. 44). Nous avons insisté sur ce fait que, à partir de ce moment, les sinus dont elle est creusée ne se dilatent pas comme ceux des couches sous-jacentes, et que, détail essentiel, la couche plasmodiale endo-vasculaire n'arrive pas jusqu'à eux. Voici donc comment cette couche se présente du vingt-cinquième jour jusqu'à la fin de la gestation. Sur les coupes d'ensemble (fig. 55 et 61), examinées à un très faible grossissement, elle forme une lame claire, ondulée, interposée entre la couche des gros sinus cotylédonaires et une mince couche de tissu cellulaire lâche qui la sépare de la musculature; elle est creusée de cavités vasculaires fines, communiquant d'une part avec les vaisseaux qui traversent la musculature et d'autre part avec les larges cavités vasculaires des cotylédons, de sorte qu'elle apparaît, sur les pièces injectées (fig. 55), comme une sorte de filtre interposé sur le trajet de la circulation maternelle, entre deux ordres de vaisseaux qui doivent avoir ultérieurement un sort bien différent, car tous ceux qui sont en dedans de cette couche disparaîtront, lors de la parturition, emportés avec

les parties caduques de l'utérus, tandis que tous ceux qui sont en dehors d'elle (dans la musculature) persisteront. En un mot elle limite la caduque, dont, nous le verrons plus tard, elle partage le sort, c'est-à-dire qu'elle doit être elle-même expulsée. — Examinée à un fort grossissement, elle se montre composée des cellules vésiculeuses, ne renfermant en général qu'un seul noyau, c'est-à-dire de cellules vésiculeuses vaso-adventices, comme celles de la région des sinus utérins des cotylédons. Mais tandis que ces dernières cellules subissent la désintégration granuleuse précédemment décrite, celles de la couche en question persistent à l'état vésiculeux, et cela jusqu'à la fin de la gestation; de là le nom de couche vésiculeuse permanente. Ses deux faces sont très nettement limitées d'avec les parties adjacentes, comme le montre la figure 57. Les vaisseaux qui la traversent sont à l'état de sinus étroits tapissés par un endothélium vasculaire normal et non par une couche plasmodiale.

2° *Tissus fœtaux.*

Les transformations que nous avons à étudier sont réparties principalement dans les diverses formations fœtales suivantes : la vésicule ombilicale, la zone inter-ombilico-placentaire, et enfin l'ecto-placenta.

a. La *vésicule ombilicale* n'est plus représentée que par son hémisphère supérieur, auquel nous continuons à donner ce nom, en raison de sa situation primitive (ainsi que nous continuons à le désigner dans les figures par les lettres HS), quoique, vu l'invagination qu'il a subie, il ait pris complètement et définitivement la place de l'hémisphère inférieur. Pendant la période d'achèvement cette paroi ombilicale se flétrit, mais ne disparaît pas. A l'âge de dix-sept jours elle présentait un bel épithélium cylindrique, et dans sa couche fibro-intestinale de larges et nombreux vaisseaux. A la fin de la gestation (fig. 69) ces vaisseaux sont rétractés, c'est-à-dire ont diminué de calibre (VO, fig. 69); ils présentent des rapports moins intimes avec l'épithélium (comparer avec la fig. 46, pl. V); ils sont retirés profondément dans la lame fibro-intestinale, de sorte que les villosités ombilicales ne sont plus vasculaires. Le tissu de cette lame fibro-intestinale ne présente plus ses caractères embryonnaires antérieurs; il n'est plus formé uniquement de cellules mésodermiques étoilées (fig. 46), mais de lamelles de jeune tissu conjonctif, entre lesquelles les cellules, petites et aplaties,

fusiformes sur la coupe, sont disposées en traînées parallèles à la surface de la membrane (fig. 69). Comparativement à ce qu'étaient primitivement ces parties, on peut dire qu'elles ont subi, pendant la période d'achèvement, une véritable sclérose.

Les cellules épithéliales (entoderme de la vésicule ombilicale), tournées vers la muqueuse utérine, et formant la couche la plus superficielle de l'œuf, sont semblablement modifiées. Elles ne sont plus hautes et étroitement serrées (fig. 46), mais revenues sur elles-mêmes, presque cubiques, pâles, remplies d'un liquide transparent et non d'un protoplasma granuleux; elles se colorent à peine par le carmin; la substance chromatique du noyau est rassemblée à la périphérie de cet élément en granulations peu distinctes. Par places (en A, fig. 69), on voit cet épithélium se détacher par lambeaux de la lame fibreuse qui le porte, et le corps de la villosité correspondante apparaît à nu et flétri. Ces dispositions sont assez régulièrement répétées de distance en distance, et présentent des degrés divers tels qu'il n'y a pas à penser à une dislocation produite par le rasoir. C'est bien un processus réel.

En un mot toute la membrane ombilicale est flétrie. Si la gestation se prolongeait au delà du trentième jour, il semble que ce feuillet supérieur de la vésicule ombilicale subirait un sort semblable à celui du feuillet inférieur, et que tout au moins son épithélium pourrait tomber en débris et disparaître. Nous aurons à voir si chez les rongeurs dont la gestation est plus longue que celle du lapin, la dégénérescence de cette paroi ombilicale est portée plus loin que chez lui.

b. La *zone inter-ombilico-placentaire*, pendant la période d'achèvement, présente une telle atrophie absolue et une telle atrophie relative, qu'elle est méconnaissable, difficile à retrouver sur une coupe d'ensemble, à la fin de la gestation.

Nous disons atrophie relative pour désigner ce fait que, la masse ectoplacentaire augmentant de volume tandis que la zone inter-ombilico-placentaire ne s'étend pas, cette dernière, qui primitivement descendait plus bas que la face fœtale du placenta (voy. fig. 40 et 44), semble graduellement remonter (fig. 55, en 2, son extrémité inférieure), de sorte qu'à la fin de la gestation, c'est vers la surface latérale externe de l'ectoplacenta, au fond du sillon qui est limité par la masse ectoplacentaire d'un côté, et de l'autre par la paroi utérine, qu'il faut aller chercher la zone inter-ombilico-placentaire.

C'est ce que montre la fig. 61 (pl. VI); ici cette formation inter-ombilico-placentaire (figurée de 1 à 2) est à peu près méconnaissable à un faible grossissement, et elle n'attirerait pas l'attention de celui qui ne l'aurait pas étudiée dans les stades antérieurs. Voilà quant à son atrophie relative, qui porte sur ses dimensions, et ses rapports de niveau avec la masse ectoplacentaire.

Quant à son atrophie absolue, elle porte sur les diverses membranes qui la composent et sur les éléments anatomiques de ces membranes. Nous avons vu qu'à l'âge de dix-sept jours (fig. 44 et 45) le tissu mésodermique de cette zone se dédouble en deux couches, l'une interne, épaisse et vasculaire (vaisseaux allantoïdiens), l'autre externe, mince et doublant les formations ectodermiques correspondantes. L'atrophie porte sur toutes ces couches à la fois, et nous allons examiner, avec les figures 66, 67, 68 (pl. VI), l'état des parties à la fin de la gestation.

La fig. 66 représente, à un grossissement de 15 fois, les parties qui sont en dehors de l'ectoplacenta (EP), à savoir, en allant de dedans en dehors, de droite à gauche sur la figure, d'abord les enveloppes de l'œuf représentées par la vésicule ombilicale (HS), à laquelle fait suite en haut la zone inter-ombilico-placentaire (de 1 à 2), puis la muqueuse utérine (M) reposant sur la musculature (MM). Entre ces diverses membranes sont des cavités, dont il faut bien spécifier la nature : c'est d'abord, entre l'ectoplacenta et les enveloppes les plus superficielles de l'œuf, le cœlome général (PP; voy. la fig. 44, pl. V); puis, dans la zone inter-ombilico-placentaire, c'est le cœlome accessoire (pp; voy. aussi fig. 45) résultant du dédoublement du tissu mésodermique de cette zone; enfin c'est la cavité utérine (CU), comprise entre la surface de l'œuf et la surface interne de la muqueuse utérine. Après avoir ainsi pris, sur la fig. 66, une vue générale de l'ensemble de la zone inter-ombilico-placentaire, nous pouvons étudier l'état de ses éléments histologiques : il faut le faire en deux régions : d'abord sur un point quelconque de son étendue, ensuite à sa limite inférieure, là où elle se continue avec la vésicule ombilicale.

La fig. 67 représente, à un grossisement de 158 fois environ, les éléments de la zone inter-ombilico-placentaire examinée dans sa partie moyenne (la région 67 de la fig. 66). Sa couche mésodermique interne (I) est formée d'un tissu conjonctif condensé, comme la partie correspondante de la paroi ombilicale (fig. 69), bien diffé-

rent du tissu conjonctif embryonnaire qui la formait à l'âge de dix-sept jours (voy. fig. 45), et on n'y trouve plus trace des vaisseaux allantoïdiens, qui la vascularisaient primitivement. Les anastomoses qui avaient pu exister entre la circulation allantoïdienne ou placentaire et la circulation omphalo-mésentérique ou de la vésicule ombilicale sont donc une disposition éphémère, transitoire, de nulle importance physiologique. La couche mésodermique externe (E, fig. 67) est plus atrophiée encore; la simple rangée de cellules qui la formaient au dix-septième jour (fig. 45, en E) est tellement flétrie, méconnaissable, qu'elle apparaît sur la coupe comme un liséré amorphe, d'épaisseur irrégulière, avec des points plus foncés qui correspondent aux anciens noyaux. Sur cette figure 67 nous n'avons pu nous empêcher de dessiner cette couche avec plus de netteté qu'elle n'en présente en réalité. Enfin, dans la couche ectodermique, où, déjà à l'âge de dix-sept jours (fig. 45), nous signalions la fusion des cellules superficielles en masses irrégulières, le processus n'a fait que s'accentuer, de sorte qu'à la fin de la gestation les cellules les plus profondes montrent seules, et par places (en 1, 1), des contours plus ou moins distincts, alors que toutes les autres se sont fusionnées en une masse irrégulièrement granuleuse (en 2, 2) avec des amas de noyaux : cette masse est fragmentée, présente des lacunes (en 3, 3), et tend à se diviser en blocs qui tombent dans la cavité utérine (l'espace CU de la fig. 66); nous précisons ces détails, parce qu'ils auront leur rôle à jouer dans l'interprétation des détritus multiples qui forment le prétendu lait utérin.

La fig. 68 représente la limite inférieure de la zone inter-ombilico-placentaire (la région 2 de la fig. 66). Il était intéressant de porter son attention sur ce point, parce qu'à ce niveau se trouvent les connexions de la zone en question avec la vésicule ombilicale; c'est là qu'on suit l'entoderme de la vésicule ombilicale, de son feuillet supérieur ou invaginé, sur son feuillet inférieur (revoir les figures 36, 38, 40 de la pl. IV, et les fig. 44 et 45 de la planche V). C'est pourquoi, sur la présente figure 68, nous ne nous arrêterons pas au détail de sa moitié supérieure, qui reproduit les détails déjà étudiés sur la fig. 67, mais nous examinerons seulement sa partie inférieure. La première chose que nous y devions rechercher, c'est ce que nous avons appelé précédemment la *zone résiduelle* de l'hémisphère inférieur de la vésicule ombilicale. Cette zone résiduelle était précédemment, aux quinzième et dix-septième jours, assez considérable

pour être reconnue sur les coupes d'ensemble (fig. 40, pl. IV, et fig. 44, pl. V, en R). Au terme de la gestation, elle est tellement réduite, qu'il est impossible d'en reconnaître la trace sur les coupes d'ensemble, à un faible grossissement : on ne la voit pas sur la fig. 61 ; on peut, à la rigueur, la reconnaître (en 2) sur la figure 66. Mais en examinant à un plus fort grossissement (fig. 68, grossissement de 150 à 200 fois) la région où on sait devoir la trouver (la région du sinus terminal ST, fig. 68), on la retrouve facilement et la reconnaît (en R). La zone résiduelle ne se présente plus ici qu'avec l'apparence qu'aurait la coupe d'une papille ou d'une villosité quelconque. Mais les épithéliums qui couvrent les deux versants de cette saillie (qui est, faut-il le rappeler? une membrane, régnant en ceinture tout autour de l'œuf), ces deux épithéliums sont, de par leurs origines, de nature bien différente : l'interne (*in*) appartient à l'entoderme et en effet il se continue avec l'épithélium (IN) du feuillet ombilical (HS) ; il représente actuellement tout ce qui reste de l'hémisphère inférieur de la vésicule ombilicale ; l'externe (*ex*) appartient à l'ectoderme, et se continue en effet avec l'ectoderme de la zone inter-ombilico-placentaire. Cependant ces deux épithéliums se continuent directement l'un avec l'autre sur le bord libre de la zone résiduelle, c'est-à-dire que, dans les annexes fœtales, nous voyons s'établir entre l'ectoderme et l'entoderme des continuités semblables à celles qui se produisent dans l'embryon, par exemple aux deux extrémités du tube digestif, au niveau de l'anus et de la partie supérieure du pharynx [1]. La manière dont s'est établie ici cette continuité est facile à comprendre en se reportant à ce qu'était la zone résiduelle au dix-septième jour (fig. 45, pl. V). Là (en R), cette zone, beaucoup plus longue, était en voie de dégénérescence et ses éléments anatomiques se désagrégeaient; la désagrégation s'est poursuivie jusque vers la base adhérente de la zone, jusque vers le point où un très mince et très court prolongement mésodermique s'insinuait entre les feuillets ectodermique et entodermique de la zone. Finalement la zone a été réduite

1. Qu'il nous soit permis de profiter de cette occasion pour bien affirmer ce fait sur lequel tant d'opinions diverses ont été émises, à savoir que, chez l'embryon, l'intestin antérieur se prolonge en avant jusqu'au niveau de la fosse buccale, dont il est séparé par la membrane bucco-pharyngienne. Cette membrane se perfore bientôt et disparaît. Alors la fosse buccale (future bouche, futures fosses nasales) communique avec le pharynx ; mais il n'en est pas moins vrai que tous les épithéliums du pharynx, de l'œsophage et leurs dérivés (poumon) sont ainsi d'origine entodermique et non ectodermique, comme on l'a trop souvent affirmé. On trouvera la démonstration de ces faits dans la série des planches de notre *Atlas d'embryologie*, Paris, 1889.

à cette courte portion, et, sur son bord libre, correspondant à l'extrémité de ce prolongement mésodermique, l'entoderme et l'ectoderme se sont mis en continuité l'un avec l'autre, comme ils le font au niveau de l'anus après résorption de la membrane ano-rectale, comme ils le font au niveau du pharynx après résorption de la membrane bucco-pharyngienne.

Vu l'état rudimentaire de la zone résiduelle à la fin de la gestation, on comprend que cette partie ait pu échapper aux auteurs qui n'en avaient pas suivi graduellement l'évolution. On comprend donc comment ces auteurs, en donnant à l'enveloppe la plus extérieure de l'œuf de la lapine le nom de *faux chorion*, n'ont pas su reconnaître que ce prétendu faux chorion n'est pas partout de même nature, qu'il est revêtu d'ectoderme dans une région (région de la zone inter-ombilico-placentaire) et d'entoderme dans tout le reste de son étendue (hémisphère supérieur invaginé de la vésicule ombilicale).

Il ne nous reste plus, en fait de formations fœtales, qu'à étudier l'ectoplacenta lui-même pendant la période de l'achèvement. En effet nous n'avons pas pu élucider nettement ce que devenaient, pendant cette période, les quelques autres formations fœtales très accessoires que nous avons signalées au dix-septième jour. Tel est le cas de la partie dite espace inter-ectoplacentaire (fig. 44, en I E) et du cœlome accessoire qui y était apparu par clivage du tissu mésodermique développé entre les ectoplacentas. Sur la figure 61, c'est-à-dire sur le placenta à terme, nous avons laissé en blanc cette région (en X), parce qu'à cette époque nous ne retrouvons que des traces informes de la lame inter-ectoplacentaire (ectoderme) et des formations mésodermiqnes correspondantes. Sans doute ces parties s'atrophient, puis se résorbent par un processus semblable à celui décrit pour la zone inter-ombilico-placentaire, mais allant ici jusqu'à une résorption et disparition complète. Cependant, sur ce point, du reste très secondaire, nous ne pouvons être affirmatifs, faute de documents suffisants ; nous n'avons disposé pour cette étude que de coupes d'ensemble, et sur les coupes d'ensemble ces parties étaient mal conservées.

c. L'*ectoplacenta*, pendant la période d'achèvement, présente une modification que nous pouvons tout d'abord indiquer en peu de mots, pour en étudier ensuite avec détail le processus : *la paroi plasmodiale des canalicules ectoplacentaires se résorbe plus ou moins complètement, de sorte que les capillaires fœtaux, sur la plus grande*

étendue de leur surface, sont directement en contact avec le sang maternel, dans lequel ils baignent à nu.

Nous savons comment sont constituées ces parois plasmodiales lorsque les complexus canaliculaires sont complètement développés (fig. 54, pl. V). Déjà à ce moment la couche plasmodiale est peu épaisse : bien développée au niveau des noyaux qu'elle renferme, elle s'amincit considérablement dans les intervalles de ces noyaux. Au vingt-quatrième jour, sur une coupe transversale d'un complexus canaliculaire (fig. 60, pl. VI), ces dispositions sont bien accentuées. La formation plasmodiale ne revêt certaines parties des capillaires fœtaux que d'une mince couche (en 1,1), tandis que sur d'autres points, là où sont les noyaux, le protoplasma de la paroi canaliculaire est accumulé autour de ces noyaux, souvent groupés deux par deux (en 2, 2). Mais en somme, sur cette figure, la paroi protoplasmique des canalicules est encore bien complète, et on voit de plus que la lumière des canalicules est traversée par des ponts ou travées de protoplasma, allant d'une portion de la paroi d'un canalicule à la portion opposée. C'est une disposition qui ne pouvait être représentée dans la figure 54 (coupe longitudinale), et qui, bien visible sur les coupes transversales (fig. 60), est en rapport avec le mode de formation des canalicules, par subdivision des tubes primitifs (voy. figures 51 et 53, pl. V).

L'atrophie de la paroi plasmodiale des canalicules commence par la résorption de ces ponts ou travées protoplasmiques. Alors, pour bien voir la constitution des canalicules, il faut examiner soit des coupes d'ectoplacentas dont les voies sanguines maternelles ont été injectées à la gélatine (fig. 62 et 63), soit, sur des coupes d'ectoplacentas non injectés, les régions qui sont le plus gorgées de sang maternel et représentent une véritable injection naturelle. Au vingt-septième jour, sur une coupe longitudinale (fig. 62), la couche plasmodiale, encore continue, est devenue extrêmement mince sur des étendues considérables (en 1, 1) ; les noyaux forment des groupes éloignés les uns des autres, sans doute parce que les autres parties du placenta (capillaires fœtaux) ont continué à croître (comparer l'étendue de l'ectoplacenta dans la fig. 61 et dans les figures 55 et 44), tandis que la couche plasmodiale s'est arrêtée dans son développement et ne fait plus que s'étendre et s'étaler passivement; ce n'est plus qu'autour de ces noyaux que le protoplasma est accumulé en une masse encore notable. Au vingt-huitième jour, sur une

coupe transversale ou oblique (fig. 63), les régions où le protoplasma était précédemment en couche mince sont maintenant complètement dépourvues de cette couche (en 1, 1, fig. 63), de sorte qu'on ne trouve plus de protoplasma qu'au niveau des noyaux. Ces derniers ont un aspect plus brillant, des contours plus nets que précédemment; ils prennent moins les matières colorantes, ou, pour mieux dire, leur centre se colore peu, tandis que leur matière chromatique est rassemblée en granulations à la périphérie. Ce sont des noyaux morts, devenus incapables de proliférer.

Dès ce moment les capillaires fœtaux sont donc à nu et en contact immédiat avec le sang maternel, sur une partie de leur étendue. Dans les derniers jours de la gestation ils arrivent à être ainsi à nu sur la plus grande partie de leur étendue. C'est ce que nous allons voir sur les figures 64 et 65.

Mais avant d'étudier les parties qui y sont représentées, il faut expliquer dans quelles conditions elles ont été obtenues. Pour les figures précédentes, nous avions choisi des coupes de placenta injecté par les voies maternelles, ou bien, sur un placenta non injecté, les régions gorgées de sang maternel. Par suite les canalicules ectoplacentaires y étaient dilatés, et on pourrait penser que l'amincissement, la raréfaction, les pertes de substance que nous venons de décrire dans la paroi plasmodiale de ces canalicules tiennent à ce que cette couche plasmodiale a été étirée, forcée, mécaniquement brisée. Il était donc intéressant de poursuivre ces études sur des placentas dont les voies maternelles sont vides et où les conditions mécaniques sus-énoncées ne peuvent être invoquées. Or on rencontre toujours, dans une coupe totale du placenta, des régions où l'état des vaisseaux est l'inverse de celui précédemment décrit, c'est-à dire où les capillaires fœtaux sont seuls gorgés de sang. Telles sont les parties qui ont été choisies pour les figures 64 et 65.

La figure 64 représente une coupe perpendiculaire d'une partie de complexus canaliculaire au vingt-neuvième jour de la gestation. Les capillaires fœtaux (c, c) sont larges, dilatés, bien reconnaissables; pour plus de clarté, on n'a pas figuré le sang qui les remplit. Les cavités des canalicules ecto-placentaires sont au contraire tout à fait méconnaissables, et de fait il n'existe réellement plus à cette époque de canalicules proprement dits : ils ne sont plus représentés que par les espaces (L, L) qui existent entre les capillaires,

et leurs parois plasmodiales sont réduites à quelques amas granuleux situés dans les carrefours où se rejoignent ces espaces intercapillaires. Dans ces amas granuleux sont des noyaux, bien distincts de ceux des capillaires par leur forme ; mais ces noyaux sont ratatinés, à bords plissés; ce sont bien des noyaux flétris. Le fait essentiel, c'est qu'ici il est bien évident que les capillaires sont à nu sur la plus grande partie de leur étendue, et plongent ainsi directement dans le sang maternel.

La figure 65 représente les mêmes parties sur une coupe longitudinale, c'est-à-dire faite selon l'axe du complexus canaliculaire, qui n'est plus réellement qu'un complexus de capillaires fœtaux (c, c). On y voit les mêmes espaces intercapillaires (L, L), représentant la lumière des canalicules, et, comme reste de la paroi plasmodiale de ces canalicules, les amas isolés de protoplasma granuleux avec noyaux flétris.

Nous avons tenu à mettre en parallèle les aspects représentés, d'une part dans les figures 62 et 63, d'autre part dans les figures 64 et 65. D'une région à l'autre, sur une coupe de placenta à terme, on trouve tantôt l'un, tantôt l'autre de ces aspects, selon l'état de réplétion des voies sanguines maternelles ou fœtales; et on trouve aussi tous les aspects intermédiaires. On conçoit combien doit être difficile l'interprétation de pareilles dispositions pour celui qui n'a pas suivi pas à pas l'évolution de ces formations, et surtout le processus de régression de la paroi canaliculaire. Des aspects comme celui des figures 64 et 65 sont alors absolument énigmatiques, et nous concevons dès maintenant que nous devrons trouver une grande obscurité et de nombreuses contradictions dans les descriptions des auteurs dont nous passerons bientôt les travaux en revue.

Chez le lapin, dont la vie intra-utérine est courte, la régression de la paroi plasmodiale des canalicules ectoplacentaires ne va pas plus loin que l'état où elle est représentée dans les figures 64 et 65, au vingt-neuvième jour (la parturition se faisant au trentième). Mais chez le cochon d'Inde, où la vie intra-utérine se prolonge du double, la régression va plus loin encore, comme nous le verrons ultérieurement; nous trouverons en effet que les derniers restes de la paroi plasmodiale des voies sanguines maternelles disparaissent complètement et ne sont plus représentés uniquement que par des noyaux flétris demeurés accolés à la surface extérieure des capillaires. C'est donc chez ce rongeur que nous trouverons réalisée de

la manière la plus complète la formule du placenta achevé, formule que nous avons déjà esquissée par avance à plusieurs reprises et qu'il nous reste à énoncer d'une manière explicite, comme conclusion à l'étude de la période d'achèvement de l'ectoplacenta.

Le placenta achevé est représenté par des capillaires fœtaux plongeant à nu dans du sang maternel, c'est-à-dire réalisant les conditions les plus favorables pour les échanges de la mère aux fœtus. Le fœtus se nourrit en puisant dans le terrain maternel : il absorbe, par ses vaisseaux placentaires, les matériaux contenus dans le sang de la mère. Pour cette absorption, comme pour toute absorption en général, la grosse question est celle du passage à travers des épithéliums. Lorsqu'il n'y a pas de couche épithéliale interposée, comme lorsqu'on injecte un liquide dans le tissu cellulaire, l'absorption se fait dans les conditions les plus favorables et les plus rapides, car alors les capillaires baignent directement dans le liquide avec lequel le sang entre en échange. Telle est précisément la condition réalisée pour le sang fœtal vis-à-vis du sang maternel dans le placenta achevé. Nous nous bornons ici à cette simple indication ; après avoir étudié le placenta d'autres rongeurs nous reviendrons sur la signification physiologique de cet organe, telle qu'elle apparaît d'après son évolution histologique, dans les phases successives de remaniement et d'achèvement.

Nous terminerons cette étude de l'achèvement du placenta du lapin par quelques considérations histologiques sur la parturition.

3° *Parturition.*

Pour terminer l'histoire du placenta du lapin nous devons encore examiner comment il se comporte lors de la parturition, c'est-à-dire : 1° dans quelle zone ou couche se fait la séparation entre les parties qui seront expulsées et celles qui demeurent, et quel est le mécanisme du détachement des premières ; 2° comment se prépare la réparation de la surface utérine mise à nu par cette séparation.

1° La limite entre les parties qui se détachent et celles qui restent est représentée par la surface externe de ce que nous avons appelé la *couche vésiculeuse permanente ou protectrice* (CVP, fig. 55 et 61), c'est-à-dire que cette couche vésiculeuse est elle-même expulsée, et que, à son niveau, dans toute l'étendue de l'insertion du placenta, il ne reste plus rien de tous les tissus maternels qui avaient subi des modifications histologiques si considérables pendant la

gestation : la couche musculaire y est mise à nu, recouverte seulement d'une très mince couche de tissu cellulaire.

Le détachement de la couche vésiculeuse protectrice s'observe facilement, lorsque, sacrifiant une lapine à terme, on fait aussitôt une incision à l'utérus, au niveau d'un renflement, et laisse l'utérus se contracter : le fœtus est expulsé; le placenta reste encore en place, mais se détache facilement pour peu qu'on le manie après avoir largement ouvert l'utérus. En faisant durcir une pièce de ce genre, on obtient ensuite, sur des coupes, des préparations semblables à celle dont une partie a été représentée dans la figure 70 (pl. VI) : on y voit, en *r*, une fente, un espace produit par ce fait que la couche vésiculeuse permanente (CVP) s'est détachée du tissu cellulaire qui la séparait de la musculature.

Mais ce mode artificiel d'étude ne donnerait qu'une idée imparfaite du processus. Il faut encore examiner des utérus dans lesquels la parturition vient de se faire normalement. On constate alors que la couche vésiculeuse protectrice est non seulement détachée, mais encore brisée en fragments pendant le travail, et que ces fragments sont pliés à angle les uns sur les autres. Nous parlerons dans un instant de la manière selon laquelle la muqueuse des régions voisines vient recouvrir la surface mise à nu, et affronter ses bords comme ceux d'une bourse qu'on ferme : or sur des lapines qui avaient mis bas depuis environ douze heures, il nous est arrivé de trouver un fragment de la couche vésiculeuse protectrice pincé et retenu entre les lèvres des lambeaux muqueux étroitement affrontés.

La manière dont se comporte la couche vésiculeuse protectrice ne peut être mieux exprimée que par la comparaison suivante : sur une lame de caoutchouc fortement étirée laissons tomber une goutte de bougie ou de cire fondue; quand cette goutte est figée, laissons le caoutchouc revenir sur lui-même; la couche formée par la cire se détachera en même temps qu'elle se fragmentera (comme se détache et se fragmente une goutte de cire tombée sur la peau des doigts, quand nous faisons accomplir au doigt des mouvements de flexion et d'extension). Le rôle joué dans cette expérience par la rétraction de la membrane de caoutchouc, vis-à-vis de la couche de cire, est rempli, dans l'utérus, par la contraction de la musculature, vis-à-vis de la couche vésiculeuse ou protectrice. Cette couche, dite aussi *vésiculeuse permanente*, n'a pas subi les transformations en pulpe molle présentées par les autres formations maternelles inter-

posées entre elle et l'ectoplacenta : ce n'est donc pas par le fait de son ramollissement qu'elle se détache, mais uniquement par une action mécanique, violente. Nous comprenons en même temps son rôle physiologique : elle forme une lame parcheminée, une sorte de plateau (nous dirions volontiers *pelle*) avec lequel sont éliminées en bloc toutes les parties pulpeuses qui reposent sur sa face interne ou fœtale, sans que ces parties, à l'état de véritable détritus, viennent en contact avec la musculature mise à nu, comme cela aurait lieu en l'absence de la dite couche vésiculeuse protectrice. Nous voyons donc que, lors de la parturition, il y a élimination de tout ce qui, dans la muqueuse utérine, avait subi des transformations spéciales à la gestation : en même temps que l'ectoplacenta, nous voyons partir ce qui reste de la couche vésiculeuse intermédiaire et de la couche des gros sinus utérins. A vrai dire la résorption graduelle de ces parties, pendant les tout derniers jours de la gestation, en avait, comme le montre la figure 61, singulièrement réduit la masse. La couche vésiculeuse permanente était devenue à elle seule aussi épaisse que tout le reste.

Enfin le rôle de cette couche vésiculeuse permanente ou protectrice nous apparait également important au point de vue de la circulation. A sa surface externe il n'y a pas de gros vaisseaux, de sinus utérins, mais seulement des artérioles et veinules de très petit calibre : pendant l'arrachement mécanique de la couche en question, ces petits vaisseaux sont étirés et finalement rompus, dans des conditions propres à réduire au minimum l'hémorrhagie.

2° Par le départ des couches sus-indiquées une vaste surface se trouve mise à nu. Cependant on sait que la réparation, la cicatrisation de cette surface se fait avec une extrême rapidité : c'est ce que montrent d'une part les faits physiologiques, à savoir que les femelles de rongeurs sont prêtes à recevoir le mâle et à concevoir aussitôt après la parturition : et d'autre part les expériences des microbiologistes [1], à savoir que l'on peut impunément introduire, dans la cavité utérine des femelles de rongeurs qui viennent de mettre bas, des quantités énormes de microbes pathogènes, sans provoquer aucune infection (il n'y a d'exception que pour le choléra des poules, pour lequel le lapin est d'une extrême sensibilité et s'infecte par toutes les voies naturelles et notamment le tube

1. Voy. Straus et Sanchez-Toledo, *Recherches microbiologiques sur l'utérus après la parturition physiologique* (Annales de l'Institut Pasteur, 1889, p. 426).

digestif). Dans le mémoire dont nous venons de reproduire les conclusions, Straus et Sanchez-Toledo rapportent de plus qu'en examinant la muqueuse utérine des lapines après la parturition, ils l'ont trouvée fortement plissée, d'un rouge foncé, vivement congestionnée; qu'en pratiquant l'examen histologique de femelles sacrifiées immédiatement ou peu d'heures après la mise bas, ils ont toujours été frappés de trouver la muqueuse revêtue de son épithélium absolument normal, dans toute son étendue, si ce n'est dans les points extrêmement circonscrits des insertions placentaires.

Cependant, en ayant égard à l'étendue de la région d'insertion du placenta, c'est-à-dire à l'étendue de la couche vésiculeuse permanente, on s'attendrait à trouver, après la parturition, une vaste surface mise à vif. D'après les mensurations prises sur des pièces durcies (c'est-à-dire dans des conditions où nous sommes au-dessous de la valeur réelle des dimensions), sur des utérus à terme conservés avec le placenta et le fœtus en place, on s'attendrait à trouver après la parturition une plaie à vif ayant un diamètre de 2 à 3 centimètres, c'est-à-dire une surface de 5 à 9 centimètres carrés. Au lieu de cela, on a peine à retrouver, par le seul examen de la surface de la muqueuse, la région où avait lieu l'insertion du placenta; elle apparaît non comme une surface mise à nu dans une étendue semblable à celle d'une pièce de deux francs, mais bien comme un point autour duquel la muqueuse est froncée ainsi que les bords d'une bourse qu'on vient de fermer; souvent les lèvres de cette ouverture sont légèrement renversées vers la cavité de l'utérus; c'est entre ces lèvres que nous avons parfois trouvé, comme il a été dit précédemment, quelques fragments de la couche vésiculeuse protectrice ou permanente.

L'explication de ces dispositions est facile : elles tiennent à deux processus qui ont tous deux pour cause la rétraction considérable de l'utérus : ce sont d'une part la diminution frappante de la surface mise à vif, et d'autre part le glissement, sur cette surface, des parties voisines de la muqueuse, qui viennent ainsi la recouvrir. Ces faits s'observent directement par l'étude de coupes faites sur des utérus après parturition; on y retrouve, en certains points de la région mésométrique, le lieu de détachement du placenta; mais la surface en est réduite à trois ou quatre millimètres, et elle n'est pas à nu; elle est recouverte par une muqueuse qui a glissé sur elle en venant des parties voisines.

Il était intéressant de se rendre un compte exact de la rétraction qui amène ces dispositions, et d'en mesurer anatomiquement l'étendue. C'est pourquoi, après quelques constatations faites sur divers utérus, nous avons réalisé d'une manière plus méthodique l'expérience suivante, qui donne des résultats bien comparatifs. Elle a pour but de montrer la différence d'épaisseur et de plissement des diverses tuniques de l'utérus selon que celui-ci est distendu par la présence du fœtus et du placenta, ou qu'il peut revenir sur lui-même après expulsion du fœtus, puis du placenta.

Une lapine à terme est ouverte ; la corne utérine gauche renfermait cinq fœtus ; l'un des renflements est aussitôt compris entre deux ligatures (pour empêcher l'expulsion du fœtus, laquelle a lieu à cet âge, par la moindre incision qu'on pratique à l'utérus), séparé de ses voisins, placé dans le liquide de Kleinenberg, puis dans l'alcool. Nous fixons ainsi la paroi utérine dans son état de distension. Une coupe faite dans cette paroi, en un point situé à l'opposé de l'insertion du mésomètre, nous donne les dispositions représentées dans la fig. I, à un grossissement de vingt fois : en L est la couche musculaire longitudinale (la coupe est perpendiculaire à l'axe de la corne utérine) ; en C, la couche musculaire circulaire ; en M, la muqueuse. C'est à peine si cette muqueuse est reconnaissable au microscope comme membrane distincte, sauf son épithélium, tant elle est distendue et réduite à son minimum d'épaisseur : sa surface épithéliale ne présente que de très légères ondulations, mais pas de plis ni de glandes.



Fig. I.

Un autre renflement fœtal, voisin du précédent, ayant laissé échapper son fœtus, mais conservant son placenta, est également séparé et traité comme précédemment, c'est-à-dire qu'après avoir été lié à ses deux extrémités, il est placé dans les liquides fixateurs et durcissants. Il nous donnera l'état de la paroi utérine revenue sur elle-même après expulsion du fœtus, mais contenant encore la masse placentaire. La coupe, faite comme précédemment dans la région opposée à l'insertion du mésentère, est représentée par la figure II (même grossissement de vingt fois et mêmes lettres). On voit quelle épaisseur ont prise les tuniques musculaires, en même temps que la muqueuse est devenue bien distincte, avec une surface très plissée.

Enfin dans un dernier renflement, après expulsion du fœtus, le placenta est arraché avec des pinces : la pièce, placée dans les liquides conservateurs, se rétracte fortement, et une coupe, faite dans la même région que précédemment, nous donne les dispositions représentées dans la figure III, toujours à un grossissement de vingt fois. La différence entre la figure I et la figure III semble au premier abord invraisemblable.

Il est donc facile de comprendre maintenant que la plaie faite à

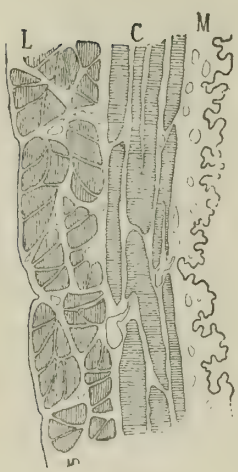

Fig. II.

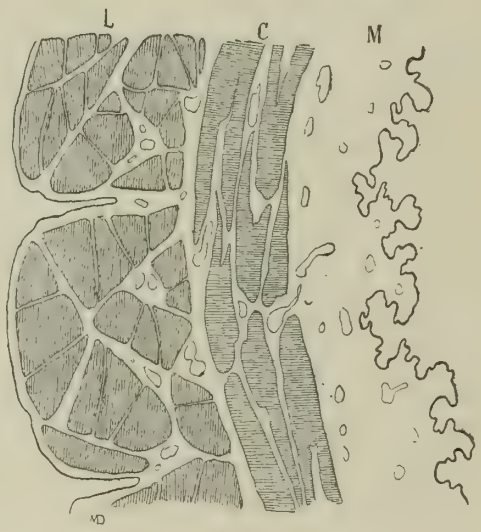

Fig. III.

la face interne de l'utérus par le détachement du placenta, plaie qui aurait présenté un diamètre de 2 à 3 centimètres si l'utérus était resté distendu, se réduise à deux ou trois millimètres lorsque l'utérus est complètement revenu sur lui-même. D'autre part, la muqueuse qui se plisse sur elle-même d'une façon si multiple (fig. II) par la rétraction de l'utérus, la muqueuse qui se trouve alors être trop étendue relativement à la cavité qu'elle a à revêtir, glisse sur la partie dénudée, déjà si considérablement rétrécie, et la recouvre. La cicatrisation se fera donc comme celle d'une plaie qu'on aurait recouverte d'un lambeau de peau au moment même de sa production. Nous n'avons pas poussé plus loin cette étude chez le lapin; mais de nombreuses préparations que nous possédons

pour le cochon d'Inde et le rat nous montrent qu'il y a encore là quelques phénomènes particuliers à étudier : dans cette plaie, devenue sous-muqueuse, il y a un peu de sang répandu; il reste quelques débris, par exemple de la couche vésiculeuse permanente : c'est à propos des autres rongeurs que nous étudierons la résorption de ces parties; nous aurons aussi sans doute à examiner comment se comportent, pour revenir à leur calibre normal, les gros vaisseaux qui abordaient l'utérus au niveau de chaque renflement fœtal.

Historique et critique.

Les faits que nous avons minutieusement étudiés sur le placenta en voie de développement chez le lapin, nous paraissent devoir leur principal intérêt à cette considération qu'ils pourront servir à mieux faire comprendre la nature du placenta humain. A cet égard notre conviction est déjà faite. Pour comprendre que chez les primates l'organe de la nutrition fœtale doit son origine à une formation plasmodiale ecto-placentaire, il nous a suffi de parcourir, parmi les innombrables mémoires publiés sur le placenta, ceux dans lesquels le revêtement épithélial des villosités a été plus particulièrement étudié, et a été décrit comme présentant une disposition plasmodiale. Tels sont les travaux de Ahlfeld [1], de Kollmann [2], Langhans [3], Blacher [4], et surtout le travail plus récent de Kastschenko [5].

Le moment n'est pas venu encore pour nous d'analyser ces tra-

1. Ahlfeld, *Beschreibung eines sehr kleinen menschlichen Eies* (*Arch. fur Gynækologie*, 1878, Bd XIII, Hft. 2).

2. Kollmann, *Die menschlichen Eier von 6mm Grösse* (*Arch. f. Anat. u. Physiol.*, 1879. *Anat. Abtheil*, p. 276).

3. Th. Langhans, *Ueber die Zellschicht des menschlichen Chorion* (*Beitrg. z. Anat. u. Embryol. als Festgabe J. Henle*, Bonn, 1882, p. 69).

4. K. Blacher, *Noch ein Beitrag zum Baue der menschlichen Eihullen* (*Arch. f. Gynækologie*, 1879; Bd XIV, Hft. 1).

5. N. Kastschenko, *Das menschliche Chorionepithel und dessen Rolle bei der Histogenese der Placenta* (*Arch. f. Anat. u. Phys. — Anat. Abtheil.*, 1885, p. 451). Dans ce remarquable travail, l'auteur arrive aux conclusions suivantes : « L'épithélium des villosités choriales du placenta humain est formé par une masse plasmodiale de protoplasma parsemé de noyaux (p. 463); une partie de cette masse se divise en cellules bien différenciées qui forment la couche profonde du revêtement; la couche superficielle, la plus considérable, restant à l'état plasmodial (p. 469), les gros éléments dits cellules de la sérotine dérivent de ladite couche plasmodiale (p. 476). »

vaux, et de les comparer avec ceux qui donnent pour ces mêmes formations des interprétations différentes, mais comme la plupart des auteurs de ces diverses interprétations ont pris, pour base de leurs études du placenta humain, l'analyse du placenta du lapin, nous devons nous livrer ici à une revue critique très détaillée de tout ce qui a été écrit sur le placenta de ce rongeur.

On ne saurait attacher une importance trop grande à cette revue critique. Il ne suffit pas de produire une nouvelle conception de la composition et de la formation du placenta, il faut chercher pourquoi et comment les autres anatomistes ne sont pas arrivés aux mêmes résultats. Ici, comme dans presque toutes les questions de ce genre, la cause des erreurs est facile à signaler; c'est que les auteurs ne se sont pas attachés à avoir à leur disposition des séries complètes de préparations, je veux dire par là non seulement une collection sériée, sans lacunes, d'utérus d'un même animal à toutes les époques de la gestation, mais encore, pour chaque pièce, non pas une ou deux coupes, mais la série complète de l'organe débité en minces tranches, de façon à ne pas être exposé, ainsi que l'a fait Ercolani par exemple (voy. ci-après la critique à propos de son mémoire de 1877, pl. I, fig. 1), à décrire, pour une portion placentaire des cotylédons utérins, une partie prise en réalité à côté, en dehors du lieu où se forme le placenta. Pour ma part j'ai consacré plus de cinq ans à réunir les matériaux qui font l'objet des présentes études sur le placenta des rongeurs; avec les séries complètes que je possède, il n'y a plus besoin d'hypothèse, il n'y a qu'à décrire les faits tels qu'ils se présentent dans leur série naturelle. La méthode est laborieuse; elle est terre à terre en ce sens qu'elle ne laisse aucune intervention à l'imagination; mais elle est absolument sûre. Son degré de sûreté sera, au cours de cette étude critique, mis en pleine évidence par l'analyse du mémoire récent de Ch. Sedgwick Minot. Nous y verrons que cet auteur, qui a publié sur le placenta du lapin la monographie la plus importante et la plus consciencieuse, s'est cependant complètement égaré dans l'interprétation des faits, parce que quelques stades de l'évolution (du neuvième au onzième jour) lui ont manqué, et que c'est précisément dans ces stades que se font les transformations les plus essentielles.

Nous avons déjà passé en revue tout ce qui, comme historique et critique, est relatif à la période de formation de l'ectoplacenta

(travaux de Masquelin et Swaen, Hensen, Van Beneden et Julin, etc.); nous aurons à revenir à cet égard sur divers mémoires d'Ercolani, que nous n'avons pu consulter que récemment dans le texte original. Nous avons également résumé les opinions de Strahl; mais il nous faut donner encore une mention à un tout dernier mémoire, où cet auteur s'occupe spécialement de la formation de notre lame ectoplacentaire [1]. A propos des opinions nouvelles émises sur cette formation, il ne cite que le travail de Masius, quoique ce dernier auteur eût parfaitement respecté les droits de priorité qui résultent en ma faveur de mes premières communications à la Société de biologie. Il ne me cite (p. 208) qu'à propos de la disparition de l'épithélium utérin, en ajoutant, avec raison du reste, qu'il attend de ma part une publication plus explicite pour juger la question. J'espère que la série des présents mémoires sera de nature à le satisfaire, et à le convaincre que sa figure 14 (pl. VII des *Archives*) n'est pas conforme à la réalité des faits observés par moi aussi bien que par Masius. Il va sans dire que Strahl persiste dans sa première opinion, c'est-à-dire à voir dans la formation ectoplacentaire une production de l'épithélium utérin, opinion qu'il a récemment formulée à nouveau dans une note [2], où il a dit : « Dans le placenta de divers mammifères on rencontre des masses protoplasmiques particulières se colorant fortement, parsemées de nombreux noyaux, masses dont l'origine a été très diversement interprétée... Chez les carnassiers ces formations protoplasmiques, dites *syncytiums*, dérivent de l'épithélium utérin, et forment une masse destinée à revêtir les villosités choriales. C'est ce que démontrent les coupes du placenta du chat vers le milieu de la durée de la gestation : on y voit ce syncytium prendre naissance par une transformation spéciale de l'épithélium glandulaire; il arrive ainsi à constituer au-dessus des glandes une couche continue; les villosités choriales atteignent bientôt cette couche, et, par leur accroissement, s'en forment un revêtement particulier. »

Ceci étant ajouté pour compléter l'historique relatif à la période

1. H. Strahl, *die Anlagerung des Eies an die Uteruswand* (*Arch. f. Anatomie und Physiol. — Anatom. Abtheil.* 1889. *Supplement-Band.*, p. 197). (Ce mémoire fait suite à celui précédemment cité, et paru dans le fascicule 3-4 de ce même volume des mêmes Archives.)

2. H. Strahl, *zur Vergleichenden Anatomie der Placenta* (*Verhandlungen der anatomischen Gesellschaft auf der dritten Versammlung in Berlin, Oktober 1889.* Jena, 1889, p. 15).

d'apparition de la lame ectoplacentaire, c'est de l'histoire et de la critique relatives au remaniement et à l'achèvement de cet ectoplacenta que nous devons nous occuper actuellement. Les faits précédemment décrits à cet égard se rapportent à une série de formations qui, dans leur ordre d'importance, peuvent être classés de la manière suivante : A, tubes et canalicules ectoplacentaires : leur nature, leur origine; B, couche plasmodiale endovasculaire; C, les cellules vésiculeuses; D, la vésicule ombilicale (invagination de son hémisphère supérieur; atrophie et résorption de son hémisphère inférieur).

A. — *Tubes et canalicules ectoplacentaires.*

L'ensemble des formations dérivées de l'ectoplacenta (tubes, puis canalicules ectoplacentaires) correspond à ce que la plupart des auteurs ont désigné, chez le lapin, sous le nom de *portion fœtale du placenta*. Cette dénomination a été donnée, parce que cette portion seule reçoit et contient les vaisseaux fœtaux, qui, d'après tous les auteurs, auraient pénétré dans un terrain maternel. Or il se trouve que cette dénomination de *portion fœtale* est aujourd'hui plus justifiée encore, car non seulement cette portion renferme des vaissaux fœtaux, mais encore elle ne renferme que des tissus d'origine fœtale, savoir des éléments mésodermiques et des éléments ectodermiques; aucun tissu d'origine utérine n'est présent dans cette portion, qui ne renferme, comme éléments maternels, que le sang de la mère, circulant dans des sinus dont les parois sont d'origine fœtale. Ce que nous avons donc à passer en revue ici, ce sont les différentes manières de voir des auteurs sur la constitution de cette portion fœtale, et spécialement sur les parois plasmodiales (tubes, puis canalicules) qui circonscrivent les cavités où circule le sang maternel, cavités dépourvues d'endothélium.

On conçoit facilement que les dispositions complexes de ces parties ont été à peine entrevues par les embryologistes du commencement de ce siècle. Dans sa monographie sur le développement du lapin [1], Bischoff s'exprime en ces termes : « Je n'ai pu étendre directement mes recherches à la structure du placenta de la lapine.

1. Bischoff, *Entwicklungsgeschichte des Kanichen-Eies. Braunschweig*, 1842, p. 137. Cette monographie a été traduite par Jourdan à la suite du *Traité du développement de l'Homme et des Mammifères*, de Bischoff, Paris, 1843. (Voir la page 697.)

Les observateurs qui m'ont précédé, non plus que Baer et Coste, ne nous fournissent aucune lumière à cet égard. D'après les recherches d'Eschricht (*De organis quæ nutritioni et respirationi fœtus animalium inserviunt*, Copenhague, 1837, p. 21), la portion utérine et la portion fœtale du placenta des rongeurs se composent d'innombrables feuillets entrelacés les uns dans les autres et parcourus par des vaisseaux sanguins, qui appartiennent, ceux de la première à la membrane muqueuse de la matrice, ceux de la seconde au chorion, et dans lesquels les vaisseaux ombilicaux et les vaisseaux utérins se réduisent en un réseau capillaire très délié. Je puis au moins alléguer à l'appui de cette assertion qu'au moment où le placenta va se produire, par conséquent lorsque l'allantoïde s'applique aux renflements utérins, la face interne de ces renflements, tapissée par le chorion, se trouve soulevée en une multitude de petits plis très bas, qui sont parcourus par un réseau vasculaire délié. Il semble que le placenta ne doive naissance qu'à un développement plus considérable de ces plis. »

C'est seulement à partir de 1870, avec les travaux d'Ercolani, de Mauthner, de Godet, et enfin de Masquelin et Swaen, que la structure intime du placenta de la lapine fut l'objet de recherches microscopiques. Après avoir cité les travaux de ces auteurs, Kœlliker (*Embryologie*, trad. franç., 1882, pages 375 et 376) s'exprime ainsi : « Les résultats obtenus par tous les observateurs mentionnés sont d'ailleurs tellement contradictoires, que de nouvelles recherches seront nécessaires pour bien faire comprendre la structure compliquée du placenta du lapin. » Nous croyons que nos études ont répondu à ce désidératum exprimé par l'illustre embryologiste : il nous reste à discuter les opinions émises dans les mémoires auxquels il fait allusion, et dans bien d'autres publiés depuis 1882. Pour plus de clarté dans la discussion, nous reproduirons les figures les plus significatives des auteurs en question, car le plus souvent ce sont ces figures qui nous permettront de comprendre quels stades ont été étudiés par ces auteurs et quelles formations ont été l'origine de leurs interprétations.

a. Ercolani. — C'est par Ercolani que nous devons commencer, non seulement d'après l'ordre chronologique, mais encore en raison du nombre et de l'importance de ses mémoires. A propos de l'origine de la lame ectoplacentaire nous avons déjà présenté quelques

observations sur son mémoire de 1868. Nous n'y reviendrons pas. Depuis cette époque Ercolani a publié quatre autres grands mémoires (1870, 1877, 1880, 1883), sur le placenta des divers mammifères, et dans chacun d'eux il emprunte à l'étude du placenta du lapin une partie des éléments de ses démonstrations. Malheureusement nous devons déclarer que la nature de l'évolution de ce placenta lui a complètement échappé. C'est ce qui va ressortir d'une rapide étude critique de ses travaux. Nous avons fait cette étude d'une manière aussi consciencieuse que possible, nous appliquant de tous nos efforts à bien comprendre la pensée de l'auteur, ce qui n'était pas toujours facile [1].

1° A partir de son mémoire de 1870 [2] Ercolani abandonne son ancienne idée d'après laquelle le placenta résulterait de l'entrée des villosités choriales dans les glandes de la muqueuse utérine; il continue cependant à désigner, sous le nom d'organe glandulaire, la part que la muqueuse utérine prend à la constitution du placenta; seulement cet organe glandulaire n'est pas une glande; c'est une néoformation cellulaire, à morphologie très variable selon les animaux, qui entoure et englobe les villosités choriales ou les fins réseaux vasculaires provenant de ces villosités. Sur l'origine de cette néoformation cellulaire, il varie d'opinions, à diverses époques. En 1870, sa manière de voir sur cette question est la suivante.

« L'élément maternel du placenta est toujours un organe glandulaire de nouvelle formation. Le processus qui préside à sa formation s'éloigne complètement de ceux selon lesquels se forment les organes glandulaires ordinaires; mais, de même que l'élément cellulaire épithélial est la forme initiale la plus simple de tout organe glandulaire, de même la cellule de nouvelle formation, qu'elle présente ou non la forme arrondie qu'elle a dans la sérotine humaine, est la forme initiale du nouvel organe glandulaire du placenta. Cet élément cellulaire dérive d'une prolifération du tissu connectif sous-épithélial de l'utérus. » (Ercolani, 1870, p. 58 des Conclusions.)

1. Dans son travail de 1883, Ercolani se plaint de n'avoir pas toujours été bien compris. Aujourd'hui encore, dit-il (p. 18), on m'attribue des opinions que je n'ai jamais eues, que je n'ai même jamais songé à considérer comme admissibles; et il cite comme exemple les passages où Charpentier (*Traité pratique des accouchements*, 1883, I, 184) a essayé de résumer sa manière de voir sur le placenta humain.

2. G.-B. Ercolani, *Sul processo formativo della porzione glandulare o materna della Placenta*. Bologna, 1870. (*Mémoires de l'Acad des Sc. de l'Inst. de Bologne*, 2e série, tome IX.)

Les éléments qu'il emprunte, pour cette démonstration, au placenta du lapin sont représentés par deux figures qu'il donne de ce placenta, l'une au début de sa formation, l'autre à la fin de la gestation. Sa première figure (fig. 1 de sa pl. VI), reproduite ci-contre (fig. IV), n'est pas facile à interpréter : il nous semble qu'il a confondu les glandes en voie d'atrophie (en *e d*) et les vaisseaux utérins avec leur adventice de cellules vésiculeuses (*c*, *c*). Nous y reviendrons. Au contraire sa seconde figure (fig. 2 de sa pl. VI) nous paraît relativement très exacte : elle montre qu'Ercolani a

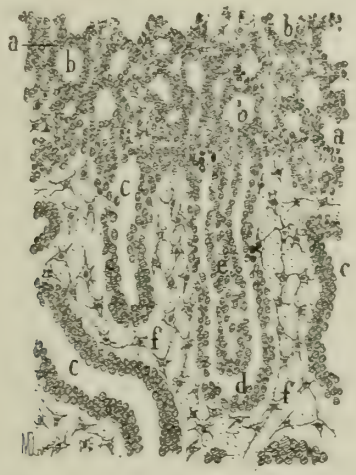

Fig. IV. — (Ercolani, 1870, pl. VI, fig. 1.) Légende d'Ercolani : « Section verticale de la superficie fœtale d'un placenta de lapine dans les premiers jours de sa formation, à un grossissement de 250 diamètres : — *a*, cellules de la sérotine qui se forment contre le chorion ; — *b*, vides au milieu de la couche de ces cellules, formés par la pénétration des villosités choriales ; — *c*, anciens follicules utérins énormément développés dans lesquels entrent les villosités choriales au début de la formation du placenta ; — *d*, un de ces follicules coupé longitudinalement et montrant la destruction de l'épithélium ; — *e*, même destruction dans les couches superficielles épithéliales des villosités ; — *f*, tissu connectif sous-épithélial de la muqueuse dans les points où se formera l'hyperplasie placentaire. »

nettement observé la constitution du placenta à terme, mais qu'il n'en a pas interprété les éléments d'une manière conforme à la réalité. Nous reproduisons ci-après (fig. V), ce dessin, avec la légende de l'auteur. En le comparant à notre figure 65, il est facile de donner la véritable interprétation des choses, nous sommes en présence d'un complexus canaliculaire vide de sang maternel ; en *d* sont les restes de la paroi plasmodiale des canalicules ectoplacentaires ; en *a* est un confluent fœtal de ces canalicules, au niveau duquel les parties correspondantes des canalicules ont conservé une épaisse paroi plasmodiale (*b*, *b*) ; en *c* la lumière des capillaires

fœtaux : sur la partie gauche supérieure de la figure, qui représente les mêmes parties coupées transversalement ou obliquement, il est facile, en comparant avec notre figure 64, de reconnaître également la signification des parties, c'est-à-dire en *f*, *f*, la lumière des capillaires fœtaux et en *e* les restes des parois plasmodiales (infidèlement représentés). En lisant la légende de l'auteur, on verra combien son interprétation est en contradiction avec la nôtre. C'est avec l'étude de ces deux stades extrêmes (début et fin) qu'Ercolani s'efforce d'expliquer le développement des parties constituantes du placenta. « Sur la figure 1 (fig. IV, ci-dessus) on voit, dit-il page 35, les grands corpuscules de tissu conjonctif néoformé (en *f*, *f*) délimiter les cavités folliculaires (*d*, *c*) dans lesquelles entrent les villosités. Nombreuses sont à cet effet les ouvertures à la surface fœtale du placenta (*b*), ouvertures circonscrites par une couche de cellules arrondies (*a*) peu différentes, en forme et en dimensions, de celles qui forment les couches épithéliales de revêtement des nombreux et volumineux follicules qu'on trouve à cette époque dans le placenta de la lapine... Il suffit de comparer cette figure avec la figure 2 (fig. V, ci-contre), qui représente une semblable section du placenta de la lapine, mais à l'état d'achèvement, pour avoir aussitôt une idée nette des changements considérables qui se sont produits dans cet organe pendant son évolution, et qui consistent principalement dans la disparition apparente des villosités choriales et dans la présence de touffes vasculaires à trajet sinueux. Je dirai brièvement comment se produit ce changement remarquable. Les courtes et grosses villosités, non encore vasculaires du chorion, qui ont pénétré la superficie, arrivent bientôt dans les cavités infundibuliformes de la muqueuse utérine : alors l'épithélium modifié de l'ancienne muqueuse et celui des villosités choriales se ramollissent simultanément et se dissolvent, tandis que, dans le tissu conjonctif sous-jacent à larges mailles, se forment par places des cellules rondes, de volume moyen, analogues à celles de la sérotine humaine, cellules qui sont clairsemées à cette première période. En même temps que les épithéliums se détruisent, les villosités choriales se vascularisent et se transforment rapidement en riches touffes de vaisseaux ondulés qui s'insinuent entre les cellules du tissu conjonctif hyperplasié et de nouvelle formation, et parmi lesquelles on observe de ces grandes cellules rondes analogues à celles du placenta humain... Par les progrès du développement la

portion fœtale ou vasculaire du placenta de la lapine prend une énorme extension, et, à la fin de son évolution, tout le placenta n'est formé que d'un admirable entrelacement de vaisseaux sinueux développé au beau milieu des cellules de la sérotine, cellules qui se sont modifiées en prenant de nouveau les apparences de grands corpuscules de tissu conjonctif : ces corpuscules (*e*, *f*, *d*, fig. V), avec leurs prolongements, entourent étroitement et embrassent les anses vasculaires sinueuses, leur formant une enveloppe continue d'éléments simplement cellulaires, qui représentent la portion

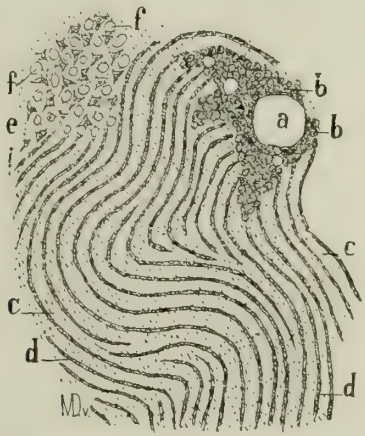

Fig. V. — (Ercolani, 1870, pl. VI, fig. 2.) Légende d'Ercolani : « Section verticale de la superficie fœtale du placenta complètement formé de la lapine, à un grossissement de 250 diamètres : — *a*, orifice des vaisseaux fœtaux qui du chorion entrent dans le placenta ; — *b*, cellules de la sérotine sous-jacentes au chorion ; — *c*, intrications des vaisseaux de la portion fœtale du placenta qui sont entourés d'un fin réseau de tissu conjonctif hyperplasié représentant la portion maternelle du placenta ; — *d*, corpuscules de ce tissu, mieux visibles sur la section horizontale (transverse) représentée en *e* et *f* ; — *e*, ces corpuscules vus sur une section oblique ; — *f*, lumière des vaisseaux du placenta fœtal coupés perpendiculairement à leur axe. »

maternelle du placenta dans sa forme primordiale chez les autres animaux et dans l'espèce humaine. »

« Ainsi, continue l'auteur (p. 36), le placenta de la lapine, au début de sa formation, a la signification d'un organe glandulaire provenant d'une modification de la muqueuse préexistante ; mais cette forme est de peu de durée : l'élément anatomique de nouvelle formation (les grands corpuscules de tissu connectif), qui avait déjà eu une si grande part, au début, à la transformation de la muqueuse primitive en follicules glandulaires, prend progressivement un développement en rapport direct avec les vaisseaux

fœtaux, en passant par une période pendant laquelle ces cellules acquièrent les caractères des éléments anatomiques qui constituent la sérotine humaine. Le fait singulier, c'est que, si dans les premiers moments ils ont la forme d'un organe glandulaire, cet état disparaît bien vite, et l'organe glandulaire, sur le placenta achevé, est représenté, chez la lapine, par le seul élément essentiel ou primordial du nouvel organe glandulaire, c'est-à-dire par les cellules de la sérotine. Ainsi ce qui s'observe dans l'espèce humaine et chez divers mammifères seulement au début de la formation du placenta, à savoir les rapports immédiats des villosités choriales avec les cellules de nouvelle formation, ou cellules de la sérotine, se rencontre comme dernier terme du développement et de l'achèvement du placenta de la lapine. Les cellules de la sérotine, dans l'un et l'autre cas, dérivent du tissu connectif sous-muqueux : dans le placenta humain elles ont une forme arrondie particulière qui se retrouve identique chez les divers rongeurs, tandis que chez la lapine, après avoir acquis cette forme, elles la perdent par la suite du développement pour reprendre celle de corpuscules ordinaires du tissu conjonctif, et cette dernière forme était nécessaire puisque les cellules de la sérotine sont appelées, chez la lapine, à former un réseau riche et compact autour des capillaires fœtaux, ainsi qu'on le voit facilement dans les parties dans lesquelles les vaisseaux fœtaux sont coupés transversalement (fig. V, en *e*, *f*). Sur la superficie fœtale du placenta achevé, et aux points où les gros vaisseaux du chorion (*a*, fig. V) se subdivisent pour pénétrer dans le placenta (*c c*) il reste une masse de ces cellules arrondies (*b b*) qui conservent la forme arrondie des cellules de la sérotine. »

La lecture attentive de ces citations montre bien que l'auteur désigne sous le nom de cellules de la sérotine, chez le lapin, les restes de la paroi plasmodiale des tubes et canalicules ectoplacentaires, mais en confondant l'origine de ces éléments avec celle des cellules vésiculeuses. Il ne pouvait en être autrement, du moment qu'il n'avait pas sous les yeux des préparations représentant tous les stades de cette évolution si complexe. C'est ce dont il a du reste parfaitement conscience quand il ajoute (p. 37) : « Je ne me dissimule pas qu'une étude attentive et minutieuse de ces transformations successives, suivies de jours en jours, laisse ouvert un large champ d'étude pour d'importantes observations ultérieures, et je suis heureux de laisser ce champ libre à qui sera en état d'en-

treprendre l'œuvre que je n'ai pu faire, et qui certainement sera fertile en résultats de premier ordre. »

Et cependant Ercolani avait eu sous les yeux et a figuré un des états intermédiaires qui auraient pu combler ces lacunes. Cet état

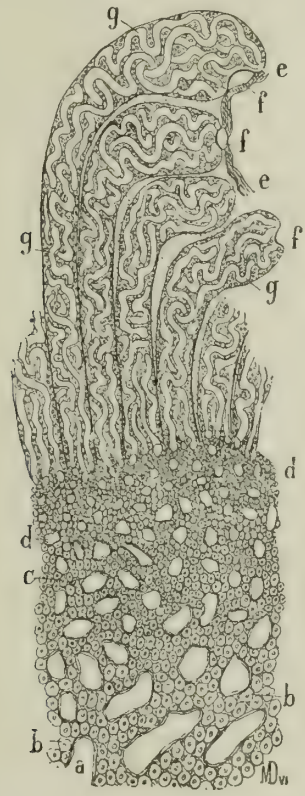

Fig. VI. — (Ercolani, 1870, pl. V, fig. 3.) Légende d'Ercolani : « Section verticale de toute la superficie fœtale du placenta du lièvre : — *a*, cavités, et *b*, lames de la sérotine; — à mesure qu'on se rapproche de la superficie fœtale du placenta les lames de la sérotine s'amincissent (en *c*), et les cellules qui les composent diminuent notablement de volume; — *e*, chorion ; — *f*, ouvertures par lesquelles entrent les vaisseaux du chorion; ces vaisseaux se divisent aussitôt en franges vasculaires à trajet sinueux (*g*), ces subdivisions vasculaires sont entourées d'une fine couche de cellules de la sérotine, cellules qui font suite à celles des lames sous-jacentes. »

lui a été donné par une coupe non du placenta du lapin, mais du placenta du lièvre : telle est la figure 3 de sa planche V, que nous reproduisons ci-dessus (fig. VI) et dans laquelle on reconnaît facilement en *f* les confluents fœtaux des tubes ectoplacentaires en train de se diviser en canalicules (en *g*, *g*); en *d*, *d*, est la couche vésiculeuse intermédiaire, en *c*, *b* et *a*, la couche des gros sinus

utérins avec le tissu des cellules vésiculeuses vaso-adventices. Mais Ercolani considère toutes ces parties comme de même nature, il ne voit partout que ses cellules de la sérotine, comme le montre l'explication qu'il donne de la figure en question, et, au lieu de voir dans ce placenta de lièvre un stade intermédiaire entre les deux stades extrêmes qu'il a étudiés chez le lapin, il y voit un placenta achevé, ce qui lui fournit l'occasion de dire : « Le placenta du lièvre est très intéressant à divers points de vue : il a notamment une disposition anatomique bien différente de celle du placenta du lapin, ce qui montre bien que la valeur et l'importance des analogies et des différences dans la structure du placenta dans les espèces diverses est d'une bien faible signification, puisque ici, dans deux espèces aussi voisines, où on pouvait vraisemblablement s'attendre à rencontrer des dispositions identiques, comme par exemple on l'observe entre le chien et le chat, nous trouvons au contraire de profondes différences. » Or, il ne nous a pas été donné d'étudier le placenta du lièvre; mais, dès maintenant, nous appuyant sur les figures qu'en reproduit Ercolani, nous pouvons assurer que cet organe est le même sur le lièvre et le lapin, seulement, ce qu'Ercolani a pris pour un placenta achevé de lièvre, est un placenta vers les stades moyens de son évolution, c'est-à-dire à l'état de tubes ectoplacentaires en voie de se diviser en complexus canaliculaires.

2° Dans son mémoire de 1877 [1] Ercolani précise d'une façon plus nette encore sa conception de la néoformation placentaire, c'est-à-dire ses idées sur les formations cellulaires dans lesquelles il confond et englobe aussi bien l'ectoplacenta que les cellules vésiculeuses intermédiaires ou vaso-adventices. Mais du moins y a-t-il progrès dans ses observations, car cette fois enfin il ne prend plus les vaisseaux utérins pour des glandes ou des cryptes de nouvelle formation, et il se rend bien compte de l'importance de l'adventice de cellules vésiculeuses apparues autour de ces vaisseaux

« Autrefois, dit-il (1877, p. 9), j'inclinais à croire que les cellules de la néoformation placentaire auraient pour origine une transformation des corpuscules du tissu conjonctif sous-muqueux de l'utérus; mais à cette même époque Romiti m'avait fait remarquer

1. G.-B. Ercolani, *Sull' unità del tipo anatomico della placenta nei Mammiferi e nell' umana specie e sull' unità fisiologica della nutrizione dei feti in tutti i vertebrati.* Bologna, 1877.

que Waldeyer pensait que ces nouveaux éléments cellulaires proviendraient des parois des vaisseaux utérins. Pendant longtemps aucune observation décisive ne me permit de choisir à coup sûr entre ces deux opinions... Il est évident (p. 11) que pour chercher avec certitude l'origine de ces cellules de la caduque il n'y avait pas d'autre moyen que d'étudier des utérus tout au début de la gestation, et c'est seulement dans ces derniers temps que j'ai pu faire ces recherches sur l'utérus gravide d'une lapine précisément dès la première apparition de la formation placentaire. Ce moment est très fugace et difficile à saisir. J'en donne un dessin dans la figure 1 de la planche I: on y voit représentée avec grande exactitude une section transversale de l'utérus gravide d'une lapine environ quinze jours après la conception: un simple coup d'œil y fait reconnaître trois parties nettement distinctes, qui sont : en *a* la musculature de l'utérus; en dedans de celle-ci, fait saillie le néoplasme placentaire en *c*, *c*: enfin au-dessus de celui-ci, en *d*, est représentée l'ancienne muqueuse tuméfiée et en voie de destruction.

« En examinant attentivement ces parties, deux faits intéressants sautent aux yeux : d'une part on voit que les vaisseaux utéro-placentaires (*b*) ont un calibre presque double de celui des vaisseaux utérins dont ils proviennent (*a'*), et que cependant leurs parois ne présentent aucun des caractères anatomiques qui permettent de distinguer les artères des veines; d'autre part ces vaisseaux sont enveloppés d'une couche uniforme de cellules à constitution spéciale semblable précisément à celle qui caractérise les cellules propres de la caduque sérotine et du tissu placentaire maternel (p. 12).

« Au premier abord on serait tenté de penser que ces vaisseaux, avec leur enveloppe de cellules spéciales, ne sont autre chose que les vaisseaux de la muqueuse préexistante; mais cette interprétation ne peut subsister en présence des caractères spéciaux que je viens de signaler pour les parois de ces vaisseaux, et sur lesquels je reviendrai, et surtout en présence de ce fait si facile à constater, à savoir que toute l'ancienne muqueuse utérine, avec ses cryptes glandulaires, avec sa couche connective sous-muqueuse, avec ses vaisseaux et nerfs, se montre déjà à ce stade considérablement altérée, en voie de complète destruction, et se détachant de la surface interne de l'utérus, dans la région où se forme le placenta (en *d* ... De par ces faits, il est évident que le placenta de la lapine ne peut provenir de la transformation des éléments de la muqueuse

préexistante, et que les vaisseaux utéro-placentaires, aussi bien que les couches uniformes de cellules qui les entourent, sont le résultat d'une néoformation... L'idée émise par Waldeyer sur l'origine des cellules de la sérotine se rapproche donc de la vérité, mais n'est cependant pas absolument exacte, en ce sens que les cellules en question ne proviennent pas des vaisseaux de la muqueuse utérine préexistante, mais de vaisseaux résultant eux-mêmes d'une néoformation et présentant une structure spéciale. » — Nous reproduisons (fig. VII) la figure sur laquelle Ercolani base

Fig. VII. — (Ercolani, 1887, pl. I, fig. 1.) Légende d'Ercolani : « Section transversale complète d'une portion de l'utérus gravide et du placenta d'une lapine au début de la gestation : — *a*, musculature utérine ; *a'*, vaisseaux utérins ; — *b,b*, lumière des vaisseaux utéro-placentaires sectionnés dans diverses directions. De leur ensemble résulte la formation de la masse placentaire à son premier stade de développement ; — *c, c*, couche de cellules qui entourent ces vaisseaux et représentent les éléments de la caduque sérotine et du placenta ; — *d, d*, la muqueuse utérine préexistante avec sa couche vasculo-cellulaire, en voie de destruction ; ces parties doivent en effet se détacher de la surface interne de l'utérus, et céder la place au néoplasme placentaire sous-jacent. »

toutes ces déductions. Il sera facile, en la comparant avec notre figure 29, de reconnaître qu'il s'agit en effet d'une coupe des saillies cotylédonaires de l'utérus (vers le dixième jour sans doute), mais d'une portion de ces saillies située en dehors de la région où adhère la lame ectoplacentaire, de sorte qu'ici Ercolani n'a pu rien soupçonner de la véritable origine du placenta fœtal (on a dû remarquer du reste qu'il ne distingue pas le placenta fœtal et le placenta maternel, ce qui est bien naturel de sa part, puisqu'il confond les cellules vésiculeuses avec les éléments cellulaires de notre ectoplacenta).

3° Dans son grand mémoire de 1880[1] Ercolani donne, des diverses phases du développement du placenta du lapin, des figures très

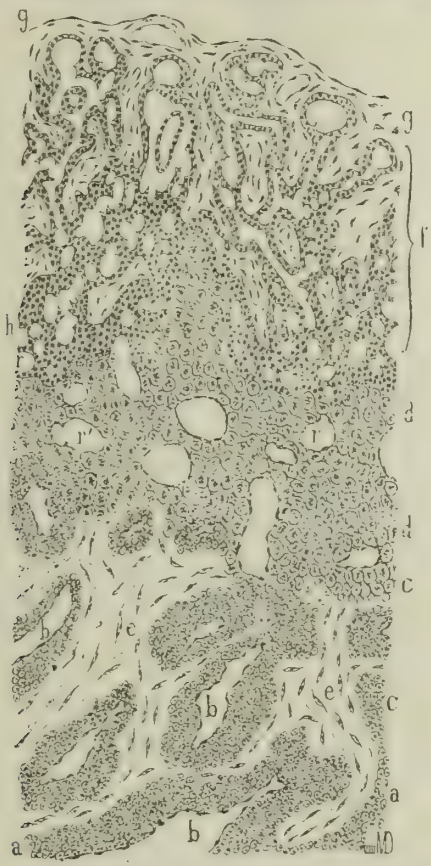

Fig. VIII. — (Ercolani, 1880, pl. VII, fig. 3.) Légende d'Ercolani : « Développement du placenta de la lapine : — *a*, portion inférieure du placenta maternel dans le voisinage de la musculature utérine; — *b*, lumière des vaisseaux utéro-placentaires sectionnés selon diverses directions; — *c*, cellules périvasculaires qui les entourent; — *e*, tissu connectif sous-muqueux; — *r'*, vaisseaux placentaires à la superficie de la portion maternelle du placenta; — *r*, réseau vasculaire fin et serré formé par ces vaisseaux; les cellules périvasculaires (*d h*) se touchent et forment avec ces vaisseaux une couche cellulo-vasculaire; — *f*, portion fœtale du placenta; — *g*, chorion et ses vaisseaux, s'insinuant entre le réseau des vaisseaux maternels; — *h*, vaisseaux placentaires avec leurs cellules périvasculaires, qui ont pris la place de l'ancienne muqueuse utérine disparue. On remarque par places la destruction des cellules déciduales. »

bonnes; mais, tout en représentant très exactement et les cellules vésiculeuses vaso-adventices, et les cellules vésiculeuses intermé-

1. G.-B. Ercolani, *Nuove ricerche sulla placenta nei pesci cartilaginosi e nei Mammiferi e delle sue applicazioni alla tassonomia e all' Anthropogenia.* Bologne, 1880 (*Mem. dell'Academia delle Scienze di Bologna,* 13 novembre 1879).

diaires, et la formation ectoplacentaire, il ne voit dans tout cela qu'une seule et même chose, à diverses périodes d'évolution, à savoir ses cellules périvasculaires ou cellules de la caduque. Ainsi nous reproduisons ici (figure VIII) la fig. 3 de sa planche VII. L'auteur, dans l'explication des planches, n'indique pas à quel âge de la gestation correspond cette préparation; mais il est bien facile de voir, en comparant avec nos figures 30, 31 et 32, qu'il s'agit d'un placenta entre le dixième et le douzième jour. Dans la partie inférieure de la figure on voit très bien les gros sinus utérins avec leurs cellules vésiculeuses vaso-adventices (en *b* et *c*); dans la partie moyenne (en *d*, *r'r'*) on reconnaît de même une très exacte représentation des cellules vésiculeuses intermédiaires; et enfin dans la partie supérieure est la formation ecto-placentaire, c'est-à-dire les lacunes pleines de sang maternel et circonscrites par les formations plasmodiales d'origine ectodermique. Cette formation plasmodiale, Ercolani n'y voit autre chose qu'une désagrégation des cellules de la couche précédente, comme l'indique l'explication de sa figure (en *h*, dit-il, on remarque par places la destruction des cellules déciduales) et comme il l'indique dans son texte (p. 194 et 195). Et cependant, pour lui signaler la formation plasmodiale en question, Ercolani avait non seulement les descriptions antérieures de Mauthner (voir ci-après), qu'il dédaigne, mais encore celle de Romiti, dont il fait grand cas.

En effet, en 1873, dans une étude générale sur le placenta, faisant tout d'abord allusion à celui du lapin, Romiti (*Sulla struttura e sviluppo della placenta*. Rivista clinica, seria 2, anno 3, Bologna, 1873, p. 9) avait remarqué : « que la superficie de la sérotine, d'abord recouverte des résidus de l'épithélium utérin, présente comme une masse de cellules fusionnées en un protoplasma semé de noyaux ». — « Il est évident, dit Ercolani, que Romiti a décrit, mais n'a su interpréter, la désagrégation des cellules déciduales... En effet ici ce n'est pas un organe glandulaire néoformé, dérivé des cellules périvasculaires ou déciduales, qui élabore l'humeur nécessaire à la nutrition du fœtus; mais ce sont ces cellules périvasculaires elles-mêmes qui, pour aboutir à cette même fonction, se désagrègent et se transforment en une humeur particulière pour la nutrition du fœtus (p. 195 et 196). » Ceci est un des éléments de la fameuse théorie du lait utérin, sur laquelle nous aurons l'occasion de revenir.

Dans toute cette interprétation d'Ercolani, il n'y a d'exact que ce fait, à savoir que les parois plasmodiales des tubes et canalicules ectoplacentaires sont en effet destinées à être presque complètement résorbées, comme nous l'avons décrit sous le titre d'*achèvement du placenta*. Ercolani insiste avec raison sur ce processus et le figure assez exatement, du moins dans son ensemble (fig. 4 de sa pl. VII, reproduite par la fig. IX ci-contre) : « Les changements qui sur-

Fig. IX. — (Ercolani, 1880, pl. VII, fig. 4.) Légende d'Ercolani : « Section verticale de la superficie fœtale du placenta complètement développé de la lapine : — *c*, chorion avec les vaisseaux fœtaux coupés transversalement ; — *a*, portion des renflements de forme mamillaire de la superficie fœtale du placenta [1] ; — *b*, lames choriales vasculaires qui séparent ces renflements [2] ; — *d*, vaisseaux fœtaux en contact direct avec les éléments périvasculaires des vaisseaux maternels ; — *e*, vaisseaux maternels avec les cellules périvasculaires très réduites de volume ; — *S*, grands sinus sous-choriaux résultant de la confluence des petits vaisseaux maternels. »

viennent à la fin de la gestation, dans la portion superficielle ou fœtale du placenta, sont très remarquables. Plus on se rapproche de l'époque de la parturition, et plus sont diminués de volume les éléments cellulaires périvasculaires... Cette diminution de volume des éléments périvasculaires explique comment Mauthner a pu commettre l'erreur de prendre ces éléments pour un simple revêtement protoplasmique, semé de noyaux, provenant de l'épithélium de revêtement des villosités fœtales. Très probablement la diminution de volume de ces éléments périvasculaires est due en grande partie à la résorption de ces éléments, qui empruntent au sang maternel des matériaux qu'ils cèdent au sang fœtal » (p. 196 et

1. Lisez : lobules ou complexus canaliculaires.
2. Lisez : cloisons interlobulaires.

197). — Ercolani donne encore quelques considérations, et quelques bonnes figures du placenta du lièvre, desquelles, quoi qu'il en dise, il résulte que les formations placentaires sont identiques chez le lièvre et chez le lapin, ainsi que nous avons déjà pu l'induire d'après les figures de son précédent mémoire.

A propos de la dernière figure que nous venons de reproduire d'après Ercolani (fig. IX, ci-dessus) qu'il nous soit encore permis de faire remarquer qu'elle représente les mêmes objets que la figure 2 de la pl. VI de son mémoire de 1870 (voir ci-dessus la fig. V), c'est-à-dire les canalicules ectoplacentaires disposés en lobule. Seulement l'une des pièces représentées (fig. V) était empruntée à un lobule vide de sang maternel, tandis que l'autre (fig. IX) est d'un lobule dont les canalicules sont dilatés et gorgés de sang maternel. Ce sont là des différences d'aspect sur lesquelles nous avons précédemment insisté, en décrivant les stades représentés par les figures 60, 62, 63, 64 et 65 de notre planche VI.

4° On pourrait s'étonner que nous parlions ici du mémoire publié en 1883 par Ercolani [1], puisque dans ce travail il n'est pas question du placenta de la lapine, mais essentiellement (1re partie du mémoire) du placenta du loir. Or il se trouve que, d'après les figures qu'il en donne, il est permis de conclure que le placenta du loir se développe exactement comme celui du lapin et a exactement la même constitution. Il était donc intéressant de rechercher si Ercolani serait arrivé ici à une interprétation plus exacte des parties qu'il a représentées.

Nous reproduisons ci-contre (fig. X et XI) les figures 8 et 10 de la planche I, avec la légende qu'il en donne. Il est facile d'y reconnaître des dispositions en tout semblables à celles du placenta du lapin à l'état de complexus tubulaire achevé (comparer avec notre fig. 35); c'est-à-dire que les prétendues lames placentaires maternelles d'Ercolani (voir son explicatien des deux figures) ne sont autre chose que la formation ectoplacentaire à l'état de tubes, avec les confluents fœtaux (en *f*, fig. XI) et les confluents maternels. La manière dont Ercolani interprète ces formations est assez explicitement donnée par sa légende, reproduite pour chacune des figures.

1. G.-B. Ercolani, *Nuove ricerche di Anatomia normale e patologica sulla Placenta dei Mammiferi e della donna* (*lettere tre dirette al. prof. A. Kölliker. Memorie dell' Academia delle Scienze dell'Istituto di Bologna,* 28 Gennaio 1883). Mémoire accompagné de 3 planches. — Ercolani a donné lui-même une analyse très complète de ce mémoire dans les *Archives italiennes de Biologie,* 1883, tome IV, p. 179.

Les détails plus explicites que renferme son texte doivent, avant d'être reproduits ici, être précédés d'une courte analyse du mémoire, afin de donner une idée de la formule qu'il assignait à cette époque à la formation placentaire.

Ercolani annonce qu'il a entrepris ce nouveau travail, parce que le docteur V. Colucci lui a fourni les moyens d'étudier l'utérus du

Fig. X. — (Ercolani, 1883, pl. I, fig. 8.) Légende d'Ercolani : « Section transversale de la moitié d'une corne utérine occupée par le placenta, dans les premiers jours du développement, à un grossissement de 22 fois : — *a*, revêtement péritonéal et conjonctif externe ; — *b*, couche musculaire ; — *b c*, couche musculaire plus épaisse sous-jacente au lieu où se forme le placenta avec les vaisseaux utérins dilatés ; — *d*, couche des cellules placentaires avec les vaisseaux utéro-placentaires coupés transversalement, et présentant un revêtement endothélial aussi bien pour les artères que pour les veines ; — *e*, lames placentaires maternelles dans l'intervalle desquelles sont disposées les lames choriales ou fœtales ; — *f*, prolongement, sur tout le bord du placenta, d'une couche de la caduque, représentant la caduque réfléchie de l'espèce humaine ; — *h*, le chorion, adhérent sur toute la superficie fœtale du placenta. »

loir (Myoxus glis) avant, pendant et après la gestation ; et parce que chez une femelle de cet animal quelques embryons étaient morts au début de la gestation, et cependant la portion maternelle du placenta s'était développée, et que précisément il eut à sa disposition un utérus de femme chez laquelle semblables faits s'étaient produits (*op. cit.*, p. 4). Passant alors à l'exposé de sa conception actuelle sur le placenta en général, il s'exprime ainsi : « Toutes les conceptions fondamentales qui résultent de mes nombreuses recherches relativement à l'organe placentaire des mammifères et de l'espèce

humaine, sont les suivantes : 1° Cet organe a pour origine un processus néoformatif d'éléments cellulaires déciduaux, sans la présence desquels il n'y a pas à parler de placenta, et à la formation desquels les glandes utérines ou utriculaires ne prennent aucune part. 2° Dans tous les cas le placenta est nettement formé de deux parties, la maternelle, qui dérive de la néoformation en question et qui dans quelques cas se perfectionne en prenant la forme d'un organe glandulaire, dit par suite sécréteur, alors même qu'il n'acquiert point la forme glandulaire, mais se dispose cependant toujours, à l'état de simples éléments cellulaires, au contact de la seconde portion, la portion fœtale, formée de vaisseaux et villosités, et nommée, de par ses fonctions, portion absorbante du placenta. 3° Par suite les parois des vaisseaux fœtaux ne viennent jamais au contact direct des vaisseaux et moins encore du sang maternel, comme on pourrait le croire d'après les apparences du placenta humain, de celui des singes supérieurs, et de certaines parties du placenta de quelques édentés, mais au contraire, dans tous les cas, la partie fœtale est constamment en rapport avec les éléments déciduaux de nouvelle formation, de sorte que la nutrition du fœtus des mammifères ne s'effectue jamais par un échange osmotique ou direct entre les deux sangs, comme on l'enseigne généralement, quoique cette manière de voir n'ait quelque apparence de vérité que dans l'espèce humaine et les singes supérieurs, mais que cette nutrition s'effectue par l'intermédiaire d'une humeur qu'élaborent et tirent du sang maternel les éléments néoformés ou déciduaux constituant la portion maternelle du placenta (p. 5). »

Le placenta du loir lui paraît donc un cas particulier, dont l'étude rend saisissable la conception sus-indiquée; les deux figures que nous reproduisons d'après lui se rapportent à un seul stade, l'une étant une portion de l'autre vue à un plus fort grossissement (Ercolani donne encore, d'un stade plus avancé, une figure pour laquelle nous ne pourrions que répéter ce que nous avons dit à propos de celles ici reproduites). A propos de ces figures (fig. X et XI ci-contre), Ercolani s'exprime ainsi (p. 30) :

« Du strate placentaire utérin s'élèvent de nombreuses lames placentaires qui vont jusqu'au chorion (*e*), auquel elles adhèrent fortement; les vaisseaux maternels ectasiés forment dans la couche sous-choriale du placenta (fig. XI, lettre *f*) un réseau plus visible que celui qui se montre dans les lames; leur diamètre est irrégu-

lier. Entre ces lames placentaires sont régulièrement disposées des lames choriales (lettre *e*) qui contiennent les troncs des vaisseaux fœtaux... En comparant le placenta de ce rongeur avec celui des autres mammifères, on voit qu'il n'en diffère que par la disposition en lames affectée par les parties fœtales aussi bien que par les parties maternelles; la disposition en lamelles, mais avec un trajet très sinueux, n'a été observée jusqu'à présent que chez le chat et le chien. »

En résumé, pour le placenta du lapin, Ercolani, égaré par des idées à priori et par une conception générale théorique, n'a rien vu de ce qui caractérise l'évolution et la constitution si singulière

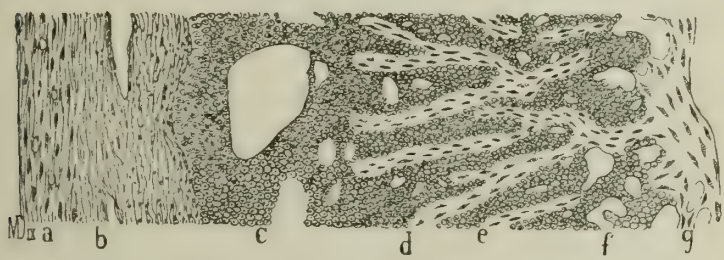

Fig. XI. — (Ercolani, 1883, pl. I, fig. 10.) Légende d'Ercolani : « Une portion de l'utérus et du placenta dans la période représentée par la figure précédente, à un plus fort grossissement : — *a*, revêtement péritonéal; — *b*, couche musculaire et vaisseaux utérins dilatés; — *c*, couche des cellules placentaires et vaisseaux utéro-placentaires avec leur revêtement endothélial; — *d*, lames placentaires maternelles; — *e*, lames placentaires fœtales; — *f*, vaisseaux maternels ectasiés, en partie pleins de sang, et formant un large réseau dans la partie maternelle sous-jacente au chorion; — *g*, chorion. »

de l'ectoplacenta, de la paroi plasmodiale de ses tubes, puis de ses canalicules : formation plasmodiale, cellules vésiculeuses intermédiaires et adventices, il confond tout cela dans sa néoformation placentaire, dans son prétendu organe glandulaire maternel.

Vu l'importance et la renommée des travaux d'Ercolani, nous avons tenu à présenter, sans interruption, l'analyse de ses mémoires, ce qui nous a amené à intervertir l'ordre chronologique de cette revue; il s'agit maintenant de revenir à un important travail, déjà cité par Ercolani, celui de Mauthner.

b. J. Mauthner. — C'est Mauthner [1] qui le premier a vu les tubes

1. Julius Mauthner, *Ueber den mutterlichen Kreislauf in der Kaninchenplacenta mit Rücksicht auf die in der Menschlichenplacenta bis jetzt vorgefunden anatomischen Verhältnisse* (*Sitzungsberichte der Akad. d. Wiss. Wien*, 24 avril 1873, tome LXVII, troisième partie, p. 118).

Dans son grand mémoire de 1880, Ercolani fait une courte mention du travail

ectoplacentaires, avec leur paroi plasmodiale, et leurs cavités contenant le sang maternel. Prenant pour point de départ les cloisons mésodermiques d'origine fœtale, qu'il décrit sous le nom, du reste très légitime, de villosités choriales, il attire, très brièvement, l'attention sur la disposition de l'épithélium qui recouvre ces villosités, c'est-à-dire est interposé entre elles. « Cet épithélium, dit-il (*op. cit.*, p. 120), n'est pas, comme pour les villosités choriales du placenta humain, formé de cellules individuellement distinctes, mais apparaît comme une couche continue de protoplasma semée de noyaux relativement rares... Le protoplasma épithélial d'une villosité s'unit par des ponts à celui d'une villosité voisine, formant ainsi une couche à double rangée de noyaux, et dans les lacunes de laquelle le sang maternel circule, sans être contenu dans aucune espèce de paroi propre... Si l'injection est poussée avec force dans le système maternel, les villosités fœtales sont écartées les unes des autres, les ponts qui unissent leur revêtement protoplasmique s'étirent et prennent la forme de minces filaments traversant les voies de la circulation maternelle, et peuvent se rompre facilement. » Nous reproduisons (fig. XII) le dessin que donne Mauthner de ces dispositions, avec la légende très concise qui l'accompagne. L'auteur n'indique pas l'âge du placenta en question. Il est facile, en se reportant à nos figures 51, 52, 53 et 54, de voir qu'il s'agit de tubes ectoplacentaires, du dix-huitième au vingtième jour de la gestation. Sans doute Mauthner a un peu schématisé les ponts protoplasmiques qui traversent la cavité des tubes en train de se subdiviser en canalicules, mais il est telles parties de nos préparations qui correspondent bien exactement à ce dessin. Malheureusement Mauthner, tout en étant le premier qui ait bien vu la paroi plasmodiale en question, ne l'a examinée qu'à un seul stade de son évolution, et n'a recherché ni son origine ni sa destinée ultérieur.

c. R. Godet. — Dans sa monographie sur le placenta du lapin,

de Mauthner : « Dans ces derniers temps, dit-il (p. 176), un travail spécial a été publié sur les voies de la circulation maternelle dans le placenta de la lapine; mais comme l'auteur ne s'était pas formé une conception exacte de la structure de l'organe placentaire de l'animal en question, il est difficile de se rendre exactement compte de ce qu'il décrit. » Et plus loin (p. 192) : « Mauthner a décrit les vaisseaux fœtaux comme séparés des maternels par une couche protoplasmique semée de noyaux, couche qu'il considère comme dérivant de la fusion des éléments épithéliaux des villosités, confondant ainsi les éléments périvasculaires d'origine maternelle avec l'épithélium dégénéré des villosités fœtales. »

Godet [1] semble prendre le travail de Mauthner comme point de départ de son étude sur le placenta fœtal (qu'il appelle placenta proprement dit). « La description, dit-il (*op. cit.*, p. 34), que Mauthner donne des villosités placentaires est parfaitement juste... Elles sont bordées dans toutes leurs sinuosités par un tissu que j'appellerai *épithélioïde* par analogie et pour plus de facilité, mais dont la nature n'est probablement pas épithéliale... En examinant

Fig. XII. — (Mauthner *op. cit.*, fig. 4.) Légende Mauthner : « Coupe transversale d'une villosité de placenta de lapin gorgé de sang maternel; les ponts protoplasmiques entre les villosités sont étirés en filaments. »

ce tissu épithélioïde dans les parties superficielles du placenta, on ne trouve ordinairement pas de cellules distinctement limitées, par contre des noyaux le plus souvent en grand nombre les uns à côté des autres... Ce tissu épithélioïde est interrompu par des espaces sanguins (capillaires maternels), situés dans son milieu et qui ne paraissent pas avoir de membrane propre. Les injections de nitrate d'argent ne nous ont donné aucun résultat » (page 35). Plus loin (p. 43), étudiant spécialement la circulation dans le placenta, il revient sur les mêmes faits : « C'est le sang maternel qui circule

1. R. Godet, *Recherches sur la structure intime du placenta du lapin.* (*Dissertat. inaug. à la Faculté de Médecine de Berne.*) Neuveville, 1877; avec deux planches.

dans les espaces sanguins du tissu épithélioïde. Les artères et les veines du fœtus se trouvent au contraire dans le tissu conjonctif lâche des villosités. Les deux systèmes sont parfaitement séparés par ce tissu épithélioïde riche en noyaux. On ne voit jamais la masse d'injection passer de l'un dans l'autre. Et les espaces sanguins maternels, quoique dépourvus en apparence de toute paroi proprement dite, ne laissent rien pénétrer dans leur contenu entre les cellules avoisinantes. »

Ainsi Godet a parfaitement observé la formation ectoplacentaire à l'état de lacunes ou de tubes plasmodiaux. Il n'a pas suivi l'atrophie et la résorption partielle de cette formation plasmodiale sur le placenta achevé. Il n'a pu non plus en observer l'origine, puisque l'utérus gravide le moins développé qu'il ait eu à sa diposition renfermait déjà un embryon long de deux centimètres. Cependant il se pose cette question d'origine : « Mauthner, dit-il (p. 37), considère ce tissu, qu'il appelle épithélial, comme provenant du chorion. Pour pouvoir assurer sûrement le fait il aurait fallu étudier les premiers moments de la formation du placenta et chercher à isoler les villosités de leur revêtement épithélial. Nous n'y sommes jamais parvenus. Ercolani au contraire le regarde comme une production de tissu connectif sous-épithélial de l'utérus. La grande question est en effet de savoir si nous n'avons pas affaire ici à un tissu maternel, et nous croyons, à la suite de nos observations, pouvoir y répondre affirmativement. » Les raisons sur lesquelles Godet base son affirmation résultent de l'étude qu'il a faite de ce que nous appelons la couche plasmodiale endovasculaire. Nous réservons un paragraphe spécial à l'historique critique de cette couche; c'est donc alors seulement que nous reproduirons la manière de voir de Godet.

d. Minot. — Nous arrivons à la plus importante et la plus récente monographie sur le placenta du lapin, celle de Ch.-S. Minot. Lorsque, il y a peu de mois, je reçus ce mémoire [1], le premier coup d'œil sur les nombreuses figures qui l'accompagnent me fit croire que toute la question de l'ectoplacenta, de ses tubes et canalicules était résolue par Minot; mais il n'en est rien. Cet auteur a pris pour des glandes utérines les colonnes et tubes ectoplacentaires. Comme

1. Charles Sedgwick Minot, *Uterus and Embryo; I, Rabbit; II, Man.* (*Journ. of Morphology*, vol. II, nº 3, Boston, 1889.)

son mémoire est du reste très complet, il sera très intéressant d'analyser ses recherches, et de voir, qu'après avoir été sur le point de saisir la formation de la lame ectoplacentaire, il s'égare tout à coup complètement par le fait de n'avoir pas eu à sa disposition la série complète d'utérus à chaque jour de la gestation.

Au septième jour de la gestation Minot décrit les glandes des renflements cotylédonaires comme présentant un épithélium « qui se teint fortement par les réactifs colorants : la surface de cet épithélium est irrégulière ; ses noyaux sont devenus plus nombreux, et sont disposés en couches serrées ; ils sont arrondis, avec accumulation de la substance chromatique à leur périphérie. Ces dispositions indiquent avec évidence que ces noyaux prolifèrent (p. 344). » Ainsi, dans les modifications que nous avons vus préluder à la résorption de l'épithélium des glandes, Minot voit un processus d'hypertrophie, conclusion d'autant plus singulière que, quelques pages plus loin, observant des modifications analogues dans l'épithélium de la surface muqueuse, il y voit, avec raison, un processus dégénératif (p. 346) : « L'épithélium est considérablement épaissi, ce qui est dû à une augmentation de volume des cellules qui se fusionnent en une masse commune, en même temps que les noyaux se multiplient. C'est une métamorphose dégénérative sur la nature intime de laquelle je ne saurais me prononcer. La substance de cet épithélium présente alors un aspect granuleux et possède une grande affinité pour les matières colorantes... On peut considérer cette dégénérescence comme consistant en ce que le réseau protoplasmique se transforme en une substance hyaline. » Et plus loin, pour le neuvième jour : « Le protoplasma des cellules épithéliales dégénérées forme une épaisse masse hyaline qui obture les orifices des glandes (p. 350) » ; mais il insiste sur ce fait que la partie profonde des glandes ne présente aucune dégénérescence (p. 347). Nous allons voir en effet que pour lui ce sont ces glandes qui devien nent ce que nous avons appelé colonnes et tubes ectoplacentaires.

Au neuvième jour, Minot a parfaitement observé l'épaississement ectodermique qui donne lieu à la formation de la lame ectoplacentaire. « L'embryon (l'œuf) est attaché au placenta maternel (renflements cotylédonaires) uniquement par l'ectoderme, sans intervention d'aucun autre feuillet. Cette partie de l'ectoderme soudée à l'utérus est très épaissie, et contraste fortement à cet égard avec les autres régions de ce même feuillet ; elle s'étend sur l'ouverture

des glandes qu'elle ferme complètement, sans pénétrer dans leur intérieur » (p. 347), et il appuie cette description sur une figure (fig. 1 de sa pl. XXVI) qui correspond en tout à nos figures 16, 17, 18. Mais pour lui cet épaississement de l'ectoderme prélude à sa résorption. « Je penche à considérer cet épaississement de l'ectoderme comme un fait de dégénérescence, comparable à ce qui se passe pour l'épithélium utérin. Et en effet, quoique je ne sois pas amené à cette conclusion par des observations directes, elle me paraît justifiée par les faits suivants : 1° dans les stades ultérieurs, l'ectoderme semble avoir disparu de la surface du placenta; 2° l'hyperplasie est souvent le stade initial de la dégénération, ainsi qu'il est bien connu pour les faits pathologiques » (p. 357). Bien plus, à l'âge de neuf jours et dix-sept heures, il observe la constitution plasmodiale de cette lame ectoplacentaire, mais ici encore il croit y voir un état plus avancé de la dégénérescence (p. 358 et 359) : « La zone de l'ectoderme qui est épaissie et attachée au placenta, a changé d'aspect; précédemment les limites de chaque cellule ectodermique étaient nettement distinctes, et le protoplasma dense et finement granuleux autour de chaque noyau; actuellement il est difficile de saisir le contour des cellules, et leur dessin est rendu confus... Les noyaux sont volumineux, le protoplasma irrégulièrement granuleux... Ces aspects concordent avec l'idée que ces parties sont en état de dégénérescence. »

Minot a été conduit à ces interprétations parce qu'il n'a pu suivre pas à pas l'évolution de cet épaississement ectodermique. En effet, il saute brusquement du neuvième au onzième jour. Or c'est précisément le dixième jour (voir nos fig. 26 à 30) qui représente le stade de transition, le stade où on peut observer la végétation de la lame ectoplacentaire pour la formation des lacunes et des colonnes ectoplacentaires. Ce manque de sériation complète dans ses observations, Minot s'en rend bien compte, lorsqu'il dit : « A onze jours et trois heures, de très grands changements se sont produits, tels qu'ils sont difficiles à comprendre parfaitement en l'absence des stades intermédiaires. Le manque de matériaux m'a mis dans l'impossibilité de combler ces lacunes » (p. 359) ; et plus loin (p. 360, en note) «.... l'incertitude sur ces questions serait probablement dissipée par l'examen de placentas au dixième jour, où on doit observer un stade intermédiaire ». Quant à la cause de cette lacune dans la série de ses matériaux, l'auteur l'explique dès les

premières pages de son mémoire, par « la grande difficulté de se procurer des lapines et leur prix très élevé à Boston » (p. 342-343).

Toujours est-il que, entre le neuvième et le onzième jour de la gestation, Minot perd le fil directeur de ses études, et que dès lors il ne reconnaît plus la part que prend l'ectoderme à l'édification du placenta, ce qui lui a fait penser que l'hypertrophie observée, aux stades antérieurs, dans cet ectoderme, serait un processus de dégénération et de résorption. C'est pourquoi, à partir du onzième jour, ayant sous les yeux les colonnes ectoplacentaires et ce qui en dérive, il considère désormais toutes ces formations comme des glandes; c'est ce qu'il nomme la couche glandulaire du placenta : « Ces glandes, dit-il (p. 363), sont complètement modifiées... Elles sont irrégulièrement cylindriques, très tortueuses, et unies les unes aux autres à des intervalles irréguliers, de façon à former un réseau... Ces masses tortueuses, que je considère comme des glandes, sont sans doute les mêmes formations que Mauthner a décrites comme des cordons constitués par la fusion des épithéliums des deux villosités voisines. » Il n'y a donc pas de doute possible, et ses figures en font preuve (notamment la fig. 8 de sa pl. XXVIII), c'est bien nos colonnes et tubes ectoplacentaires qu'il prend pour des glandes. Comment n'a-t-il pas vu que les cavités de ces prétendues glandes contiennent du sang maternel? Cependant son attention était attirée sur ce fait. « Mauthner, dit-il (p. 363), décrit ces glandes comme des cordons épithéliaux, et les espaces, que j'y considère comme des vacuoles, seraient d'après lui les voies où circule le sang maternel; il aurait en effet fait pénétrer dans ces espaces les injections faites dans les vaisseaux de la mère, et dans d'autres cas il les aurait trouvés naturellement gorgés de sang maternel. Ce sont autant de détails inconciliables avec mes propres vues. »

Qu'est donc devenue la lame ectodermique si épaisse qu'il avait constatée dans un stade plus jeune à peine de deux jours? « A la surface du placenta je ne trouve plus aucune trace reconnaissable de l'ectoderme fœtal qui formait précisément une épaisse lame si remarquable (p. 363)... Comment a disparu cet ectoderme, au onzième jour, des observations faites à ce stade pourront seules nous l'apprendre; en attendant je ne saurais faire que deux hypothèses : 1° la totalité de l'ectoderme attaché au placenta entre en dégénérescence et est résorbé...; 2° l'ectoderme et le mésoderme sous-jacent ont produit des villosités qui ont pénétré dans le pla-

centa. En faveur de cette dernière hypothèse sont certaines dispositions dont je n'ai pas encore parlé : ce sont, dans la partie profonde de la couche glandulaire des placentas de douze et treize jours, des anses dont la forme rappelle celle d'un tube en U, dont la concavité est tournée vers la surface du placenta... Ce sont peut-être là des villosités, à la base desquelles l'épithélium est devenu très mince, tandis qu'il a conservé ses cellules cylindriques au niveau des extrémités, et la difficulté à voir nettement ces villosités tient peut-être à l'imperfection de mes préparations » (p. 368). Et plus loin (p. 370) : « Les vaisseaux fœtaux marchent dans des espaces qui

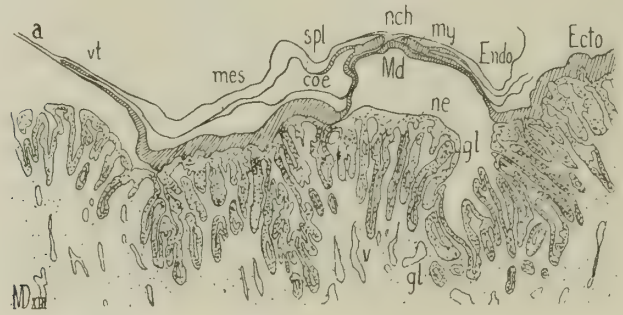

Fig. XIII. — (Ch.-S. Minot, lect. I, p. 355.) Légende de l'auteur : « Coupe transversale d'un embryon de lapin, *in situ*, à neuf jours et trois heures : — *a*, parois du sac vitellin formées uniquement de l'ectoderme et de l'endoderme; — *vt*, veine terminale; — *mes*, mésoderme; — *spl*, splanchnopleure; — *cœ*, cœlome; — *nch*, notocorde; — *Md*, gouttière médullaire; — *my*, myotomes; — *Endo*, endoderme; — *Ecto*, ectoderme; — *gl*, glandes; — *v*, vaisseaux sanguins; — *ne*, épithélium utérin en dégénérescence hyaline. »

se détachent perpendiculairement de la surface du placenta; parfois ces colonnes vasculaires sont coiffées d'une couche épithéliale qui dessine, sur les coupes, une sorte d'U. Ces dispositions font penser à une série de villosités fœtales recouvertes en partie par un épithélium très mince, en partie par un épithélium épais. » Revenant enfin sur cette question, à propos du placenta au quinzième jour, il ajoute : « s'il y a toutefois un feuillet ectodermique fœtal séparant le mésoderme fœtal d'avec les tissus utérins, ce feuillet est absolument invisible à cause de son extrême minceur. »

Les planches qui accompagnent le mémoire de Minot sont exécutées avec soin et une grande exactitude : en les comparant à nos figures, on verra que l'embryologiste américain a observé exactement les mêmes formations que nous avons décrites, mais qu'il s'est égaré quant à leur interprétation. Nous reproduisons ici deux

de ses figures : l'une (fig. XIII ci-contre), se rapportant au neuvième jour de la gestation, c'est-à-dire avant la lacune (dixième jour) qui a égaré l'auteur, est absolument exacte comme dessin et comme interprétation; l'autre (fig. XIV), au treizième jour, c'est-à-dire après la lacune en question, est assez exacte comme dessin schématique, mais complètement erronée comme interprétation (voir la

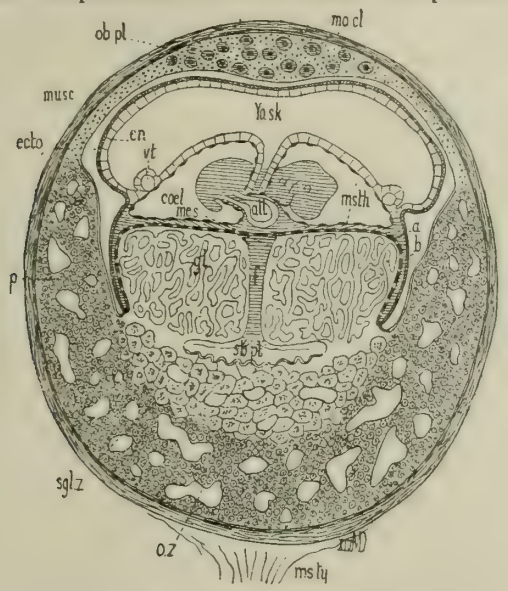

Fig. XIV. — (Ch.-S. Minot, pl. XXIX.) Légende de l'auteur : « Diagramme montrant les rapports de l'embryon et de l'utérus chez le lapin du onzième au treizième jour de la gestation : — *a*, ectoderme, partie disparue; — *all*, allantoïde; — *b*, ectoderme, sur les côtés du placenta; — *ecto*, ectoderme du sac vitellin; — *en*, endoderme du sac vitellin; — *f*, fissure entre les deux lobes du placenta; — *gl*, glandes; — *mes*, mésoderme; — *mo, cl*, cellules géantes; — *musc*, musculature; — *msth*, mésothélium; — *msty*, mésentère; — *ob, pl*, obplacenta; — *oz*, zone externe du placenta; — *p*, périplacenta; — *sb.pl*, subplacenta; — *sgl, z*, zone sous-glandulaire; — *vt*, veine terminale. »

légende de l'auteur, ci-contre), au moins en ce qui concerne sa prétendue couche glandulaire, qui n'est autre chose que la formation ectoplacentaire. Nous aurons du reste à revenir sur cette figure, à différentes reprises, en parlant ultérieurement de la vésicule ombilicale et des différentes parties maternelles du placenta.

Au moment où nous écrivons ces lignes, C.-S. Minot vient de faire paraître un court mémoire, dans lequel, complétant les lacunes de son précédent travail, il nous montre l'exactitude des critiques que nous venons de formuler [1]. Il reconnaît que l'ectoderme ne

1. Charles-S. Minot, *die Placenta des Kaninchens*. (*Biologischen Centralblatt*. Bd. X, n° 4; avril 1890; p. 114.)

disparaît pas, mais, comme Strahl, il pense que ce que nous appelons la formation ectoplacentaire, et dont il a eu la connaissance par la publication de la première partie du présent travail, est un tissu combiné, dans la constitution duquel entrent à la fois les éléments ectodermiques fœtaux et les éléments épithéliaux de la muqueuse utérine, ou au moins de ses glandes. Les passages suivants de son mémoire méritent d'être ici reproduits : « A l'époque où j'ai publié mon mémoire, dit-il (p. 115), il me manquait les stades du dixième au douzième jour, et d'autre part je n'avais pas connaissance du travail de Duval sur la question. Depuis cette époque j'ai pu combler cette lacune, et être par suite en état de confirmer, sauf sur un point, les conclusions de Duval. Dans mon précédent mémoire (p. 359, 376), j'avais catégoriquement signalé l'insuffisance de mes observations ; telle est la cause pour laquelle la disparition des glandes utérines dans la région du placenta, ainsi que la pénétration des villosités fœtales et l'épaississement de l'épithélium qui les recouvre, m'avaient échappé. Depuis lors je me suis assuré que les cordons épithéliaux de la partie superficielle du placenta, tels qu'on les trouve au douzième jour, sont un revêtement ectodermique des villosités fœtales et ne représentent nullement les glandes utérines... » Passant alors à une rapide revue historique, il la termine en disant (p. 116) : « Il faut enfin mentionner le travail de Duval, dont malheureusement la première partie est seule publiée. Duval se rattache à l'opinion de van Beneden, d'après laquelle l'épaississement ectodermique (aire placentaire) serait formé de deux couches, et il n'a pas reconnu que la couche la plus superficielle provient de l'épithélium utérin... »

Mais si nous passons au détail des preuves qu'il donne de cette manière de voir, nous constaterons que ces preuves ne sont pas toujours directes, ni suffisantes ; au sixième jour (p. 117) : « L'aire placentaire de l'œuf est remarquable par l'épaississement de son ectoderme ; cet épaississement correspond au *renflement ectodermique* des récents auteurs, mais seulement en partie, car c'est par erreur que la couche superficielle de l'épithélium utérin a été rattachée à ce renflement, erreur que Strahl a signalée et dans laquelle sont tombés Duval, van Beneden et Masius. L'aire placentaire est encore caractérisée par ce fait que, à la fin du dixième jour, ainsi que Duval l'a signalé le premier, elle forme des villosités qui pénètrent bientôt et très rapidement dans le tissu utérin. »

Au septième jour (p. 117) : « Les glandes utérines de la région placentaire se dilatent et présentent, dans leurs parties superficielles, un épaississement notable de leur épithélium, dans lequel les limites cellulaires disparaissent et les noyaux deviennent très nombreux. Aux huitième et neuvième jours cet épaississement arrive à oblitérer la lumière de la glande, d'abord au niveau de son embouchure, puis graduellement vers la profondeur. La partie la plus profonde des glandes ne présente d'abord aucune modification et la limite entre les parties transformées et non transformées est très nette. »

Au dixième jour : « Le fond des glandes présente encore un épithélium cylindrique bien net, mais dans leurs parties superficielles l'épithélium commence à être résorbé, il y apparaît des vacuoles, qui augmentent en nombre et dimensions jusqu'à ce que le tissu dégénéré ait complètement disparu. »

Au onzième jour (p. 119) : « Les villosités fœtales, déjà bien marquées au jour précédent, prennent un grand développement et parallèlement disparaissent les glandes; je crois que vraisemblablement d'abord les villosités pénètrent dans la partie des glandes laissée libre par la résorption de l'épithélium. Chaque villosité est recouverte par l'épithélium épaissi de l'aire placentaire de l'embryon, et contient un prolongement vasculaire du mésoderme du chorion. Comme ces villosités pénètrent dans le tissu maternel avant que l'épithélium utérin soit entièrement résorbé, elles sont pendant quelque temps recouvertes de plus par cet épithélium. Entre ces villosités sont des capillaires maternels, qui, se dilatant fortement, compriment et font disparaître le tissu conjonctif de la muqueuse et par suite arrivent à occuper tout l'espace entre deux villosités voisines, c'est-à-dire entre le double revêtement épithélial de ces villosités; Duval me paraît avoir bien saisi cette disposition, sauf que, comme je l'ai déjà dit, il rapporte à l'ectoderme fœtal ce qui appartient à l'épithélium utérin. »

Au douzième jour (p. 120) : « Les villosités fœtales forment par leur ensemble une couche bien distincte, dans la partie la plus profonde de laquelle sont encore quelques restes de l'épithélium glandulaire non résorbé. »

Au quatorzième jour (page 121) : « Le placenta a acquis sa constitution définitive; à ce moment on voit dans la couche des villosités fœtales, c'est-à-dire dans la plus interne des trois zones du pla-

centa, ces cordons particuliers que dans mon précédent mémoire j'ai considérés comme glandulaires. La substance de ces cordons prend fortement les matières colorantes; ces cordons sont régulièrement d'une épaisseur semblable, ils parcourent des trajets très irréguliers s'anastomosant entre eux, présentent des noyaux épars dans leur substance, et de nombreux espaces lacunaires qui sont les voies de circulation du sang maternel, comme Mauthner l'a démontré. On voit que ces cordons forment un revêtement complet au tissu mésodermique des villosités choriales... Nous sommes donc ainsi en présence de cloisons interposées aux villosités, formées par l'épithélium de ces villosités, et renfermant probablement. entre deux couches épithéliales, une couche moyenne de tissu maternel vasculaire; nous devons admettre que ces trois couches, ainsi que l'endothélium des vaisseaux, ont subi une commune dégénérescence. Cette conception sur la constitution de ces parties n'est cependant pas encore basée sur une connaissance suffisante de leur développement, mais elle a pour nous un très grand degré de vraisemblance par suite de ce fait que chez le chat, ainsi que je l'ai constaté sur de fort belles préparations du Dr A.-B. Callum, on constate un semblable revêtement des villosités, et que là il est facile de distinguer trois couches, c'est-à-dire une couche de tissu utérin interposée aux couches épithéliales de deux villosités voisines... Le schéma que j'ai donné précédemment (Uterus and Embryo. pl. XXIX [1]) est donc exact, avec seulement cette modification importante, que ce que j'y ai désigné comme des glandes (*gl*), est en réalité formé par le revêtement des villosités, c'est-à-dire des couches intervilleuses en question. »

Tout ce dernier passage de Minot est le plus important à mettre en comparaison avec nos descriptions. On voit combien cet observateur consciencieux se rapproche actuellement de notre manière de voir; il lui est cependant difficile d'arriver à admettre la disparition complète de tout tissu maternel dans l'ectoplacenta, mais il avoue n'avoir pas encore suivi, stade par stade, la formation, chez le lapin, de ces cloisons intervilleuses dans la constitution desquelles il veut retrouver encore une couche moyenne de tissu utérin. Le fait paradoxal que le sang maternel circule dans des lacunes circonscrites uniquement par une formation ectodermique fœtale lui

1. Voy. ci-dessus la figure XIV, reproduisant le schéma en question de Minot.

répugne. Nous avouons facilement qu'il nous a longtemps paru invraisemblable, que si nos études sur le placenta du cochon d'Inde, du rat et de la souris, ne nous l'avaient montré avec la dernière évidence, nous aurions hésité encore longtemps à le décrire chez le lapin, malgré la netteté de nos préparations.

Pour en revenir au premier mémoire de Minot, notons que, alors même qu'il considérait comme des glandes nos cordons ectoplacentaires, il décrivait très exactement la disposition plasmodiale de cet épithélium : « Les glandes du placenta (Uterus and Embryo, p. 373) sont très tortueuses, granuleuses, avec de nombreuses et irrégulières vacuoles et de nombreux noyaux disposés surtout vers la périphérie de la glande »; et sa figure 12, à laquelle il renvoie, ainsi que surtout sa figure 13 représentent très bien les tubes plasmodiaux de l'ectoplacenta.

Avant de quitter la question des tubes et canalicules ectoplacentaires, un mot encore sur la manière dont les auteurs ont vu et décrit la disposition des canalicules en lobules définitifs, la forme de ces lobules définitifs et leurs voies de circulation.

Godet (*op. cit.*, 1877) a bien décrit la forme et la disposition générale des lobules; il a surtout figuré de très bonnes injections du placenta : il insiste sur ce fait que les vaisseaux maternels « se rendent d'abord à la surface fœtale du placenta; ce n'est qu'après leur arrivée à la surface qu'ils donnent naissance à de courts rameaux secondaires qui alors se réduisent en un système de capillaires en pinceau (p. 41-42). » Et plus loin (p. 45) : « Les artères maternelles se dilatent en ampoules à la base du placenta proprement dit; de ces ampoules partent des troncs secondaires qui ne se réduisent en capillaires qu'une fois arrivés à la surface fœtale du placenta. »

La figure donnée par Tafani [1] d'une injection du placenta de la lapine est également très exacte et fort belle. Les lobules y sont dessinés par le fait même de l'injection, et reproduisent, dans leur forme et dispositions générales, des aspects semblables à ceux de notre figure 37 (pl. VI). « Le placenta du lapin, dit-il (p. 90), est très vasculaire et se présente à cet égard moins comme un organe unique que comme une réunion d'organes plus petits. Chacun de ses

1. Aless. Tafani, *Sulle condizioni utero-placentari della vita fetale.* Firenze, 1886.

lobes [1] apparaît comme formé d'un grand nombre de petits lobules ou cotylédons qui reposent sur la masse proéminente de la sérotine [2]. On peut dire que, connaissant l'intime structure d'un de ces lobules, on connaît celle de tout le placenta, qui résulte de l'agglomération de parties semblables, toutes d'égale valeur. Chaque lobule est de forme ovalaire, et parcouru, parallèlement à sa longueur, de très nombreux vaisseaux. Les afférents maternels se trouvent à une des extrémités. Le double réseau capillaire (maternel et fœtal) est dans les rapports de contiguïté les plus intimes, dans le placenta à terme, avec simple interposition du revêtement maternel devenu très mince : le revêtement des villosités fœtales, bien visible dans les premiers temps de la gestation, s'atrophie graduellement, de telle sorte que finalement on n'en trouve plus trace. » Si cette description est nette et exacte pour ce qui regarde le sens de la circulation dans le lobule, elle ne l'est plus quant aux éléments interposés entre les fins canaux sanguins occupés par le sang maternel d'une part et les capillaires fœtaux, d'autre part. C'est que, quant à la constitution histologique de ces parties, Tafani se rattache aux idées d'Ercolani, à la néoformation placentaire comme origine commune de tout ce qui est interposé aux vaisseaux : « chez le lapin et le lièvre, dit-il (p. 115), les villosités vascularisées par les vaisseaux allantoïdiens plongent dans le tissu de nouvelle formation de la sérotine. »

Dans cette revue, où nous avons surtout cherché comment avaient été interprétées par les divers auteurs les formations plasmodiales ectoplacentaires, on ne saurait s'étonner de ne point trouver une large place donnée aux travaux de Creighton et de Laulanié, qui cependant ont bien étudié la formation plasmodiale, sans en reconnaître la vraie nature ; mais ils ont fait cette étude sur le cochon d'Inde [3] ; c'est donc à propos du placenta de ce rongeur que nous analyserons la manière de voir de ces deux auteurs. Indiquons seulement ici que Laulanié [4], sur le lapin comme sur le cochon d'Inde,

1. Tafani entend par lobes les deux grosses masses qui composent le placenta, c'est-à-dire les deux cotylédons.

2. La couche des cellules vésicules intermédiaires et la couche des cellules vésiculeuses vaso-adventices (couche des gros sinus utérins).

3. Ch. Creighton, *On the formation of the placenta in the guinea-pig.* (*Journ. Anat. and Physio.*, XII, 1878).

4. Ouvrage cité précédemment, et de plus : *Étude critique sur les cellules géantes*, Paris, 1888.

désigne, sous le nom de *zone fonctionnelle du placenta*, toute notre formation ectoplacentaire (*Cellules géantes*, p. 88) ; qu'il reconnaît, dans cette zone fonctionnelle, des travées protoplasmiques en continuité les unes avec les autres et formant un tout homogène;.... une véritable éponge protoplasmique dont les cavités sont remplies de sang (p. 97 et 98). Toute cette masse protoplasmique n'est pour lui qu'une seule cellule, qu'il désigne sous le nom de symplaste placentaire, et qu'il considère comme d'origine angioplastique, c'est-à-dire comme résultant de la fusion de cellules vaso-formatives émergées de la couche utérine sous-jacente. Nous aurons dans un instant à faire allusion à cette interprétation à propos de la couche plasmodiale endovasculaire; c'est pourquoi ces courtes indications sur la manière de voir de Laulanié étaient ici nécessaires.

B. — *Couche plasmodiale endovasculaire.*

L'un des processus les plus singuliers que nous avons décrits est celui qui amène la formation ectoplacentaire à végéter dans la profondeur des tissus maternels, en pénétrant dans les vaisseaux, et en se substituant, jusqu'au niveau de la couche vésiculeuse protectrice ou permanente, à leur endothélium, sous la forme d'une couche plasmodiale endovasculaire.

Cette couche endovasculaire est formée d'éléments si volumineux qu'ils devaient être et ont en effet été signalés par plusieurs auteurs; mais aucun n'en a reconnu la véritable origine.

Ainsi Godet signale « sur tout le pourtour de la grande majorité des orifices vasculaires (dans la profondeur des cotylédons utérins), une bande jaunâtre sur les préparations non colorées conservées dans le bichromate de potasse et l'alcool, d'un rouge plus foncé sur les préparations au carmin, bande composée d'un tissu plus serré, dans lequel se remarquent de grandes cellules à plusieurs noyaux ronds... On y reconnaît des éléments cellulaires ne laissant pas de doute sur la présence, dans ces vaisseaux, d'un endothélium très distinct. Ces cellules épithéliales sont soudées les unes aux autres et forment ainsi une membrane continue... » (*Op. cit.*, 1877, p. 26.) Or, comme il a très bien remarqué les ressemblances entre cette singulière paroi vasculaire et le tissu épithélioïde (notre formation ectoplacentaire, voir ci-dessus) interposé aux villosités choriales, comme il a vu toutes les formes de transition entre ces deux tissus,

il penche à assimiler l'un à l'autre, et à donner pour origine, au tissu épithélioïde, l'endothélium transformé des vaisseaux maternels : « une transformation des parois vasculaires maternelles fournirait aux villosités choriales leur revêtement épithélioïde » (p. 40). Nous ne citons que cette conclusion, car les considérations dans lesquelles elle est développée ne nous paraissent pas très claires; mais toujours est-il qu'il s'agit bien ici, pour Godet, de l'origine des éléments plasmodiaux ectoplacentaires, qu'il appelle couche épithélioïde, et que Mauthner avait si bien décrite : « Mauthner, dit Godet (p. 37), considère ce tissu, qu'il appelle épithélial, comme provenant du chorion... Ercolani au contraire le regarde comme une production du tissu connectif de l'utérus... Nous croyons en effet avoir affaire à un tissu maternel »; suivent alors les considérations qui se terminent par la conclusion ci-dessus reproduite.

On le voit, Godet interprète la filiation des choses en sens inverse de ce qui est la réalité : il fait provenir son tissu épithélioïde d'un épanouissement de la paroi vasculaire endothéliale maternelle, tandis que nous avons montré que c'est le plasmode ectoplacentaire qui pénètre dans les vaisseaux maternels et y forme la couche cellulaire endovasculaire. Les deux interprétations sont aussi vraisemblables l'une que l'autre en présence d'une préparation où se trouvent les deux formations; mais avec des séries de préparations à tous les stades, la seconde interprétation est seule possible; ce n'est même plus une question d'interprétation, mais simplement de fait, car on voit le plasmode ectoplacentaire exister le premier, puis apparaître la couche plasmodiale endovasculaire en connexion avec ce plasmode, partant de sa couche profonde et pénétrant successivement dans le terrain maternel.

Quoique nous ne parlions ici que du placenta du lapin, nous avons eu occasion de dire, au cours de notre description, que les faits observés sur le cochon d'Inde, et qui seront ultérieurement décrits en détail, avaient grandement contribué à fixer nos premières hésitations sur l'origine de la couche plasmodiale endovasculaire. Il ne sera donc pas déplacé d'indiquer ici comment Laulanié a observé et interprété cette même formation chez le cochon d'Inde (*Cellules géantes*, p. 111). « Entre autres particularités remarquables que nous a révélées l'étude du placenta du cobaye, je dois signaler le remplacement de l'endothélium des vaisseaux de la couche basale (entre la zone fonctionnelle et la musculature utérine)

par des cellules géantes. On trouve souvent dans la basale la coupe de vaisseaux remplis de sang et dont les limites et les contours sont constitués par des cellules géantes multinucléées, à volume très inégal et montrant quelque tendance à se fusionner. En quelques points, les éléments présentent les altérations de la dégénérescence caséeuse, et, comme il arrive fréquemment, ces cellules se détachent facilement et paraissent toutes prêtes à former des embolies menaçantes pour la circulation et l'organisation du placenta. Cette disposition s'expliquerait peut-être, si on se rappelle que les cellules vaso-formatives ou plutôt leurs travées secondaires ne limitent le sang que par leur surface convexe. Dès lors, on pourrait incliner à voir dans les cellules géantes endothéliales une spécialisation des cellules vaso-formatives. »

Plus récemment Minot a également décrit et figuré la couche plasmodiale endovasculaire, la considérant comme une transformation de l'endothélium primitif des vaisseaux. Déjà un peu après la fin du huitième jour, « les vaisseaux, dit-il (Uterus and Embryo, 1889, p. 346), ont augmenté en dimension et probablement en nombre; leur endothélium, surtout dans les grands vaisseaux, est remarquablement épais ». Après le neuvième jour : « les vaisseaux ont un revêtement endothélial considérablement épaissi; les cellules en sont colorées par le carmin aluné et l'éosine bien plus fortement que les éléments adjacents, desquels on les distingue ainsi facilement ». Après le quinzième jour (p. 374), « l'épithélium des vaisseaux est transformé en grosses cellules plus ou moins indépendantes; leur volume est très variable; leurs noyaux sont simples ou multiples, petits et réguliers, ou larges et à contours irréguliers ». De même dans sa récente note (Biolog. Central., avril 1890), il signale, au dixième jour (p. 118), « un épaississement dégénératif et irrégulier de l'endothélium des vaisseaux », et au seizième jour (page 122) « l'endothélium des vaisseaux du placenta et du périplacenta est énormément hypertrophié; on voit de plus que du bord interne de ses cellules se détachent de petites masses claires qui, sous la forme de sphérules, deviennent libres dans la lumière du vaisseau. »

C. — *Les cellules vésiculeuses.*

Nous avons distingué, et suivi dans leur évolution, les cellules vésiculeuses intermédiaires, caractérisées par leurs noyaux multi-

ples, et les cellules vésiculeuses vaso-adventices. Nous devons donc voir comment ces cellules en général, et comment leurs types différents ont été l'objet de l'attention des auteurs.

Comme Ercolani a confondu ces éléments entre eux et avec le plasmode ectoplacentaire, ne voyant en tout cela que des stades successifs de sa néoformation, nous avons déjà suffisamment rapporté ses opinions et reproduit ses figures sur les cellules vésiculeuses. Comme Ercolani, Romiti, qui les nomme également cellules déciduales, les faisait d'abord provenir uniquement d'une transformation des cellules du tissu conjonctif sous-muqueux, puis il abandonna cette manière de voir pour les faire dériver des parois vasculaires[1]. Plus récemment un autre anatomiste italien, Fr. Luzi, les a considérées comme provenant de la transformation de leucocytes sortis des vaisseaux par diapédèse [2], tandis que son compatriote Lombardini les faisait dériver du tissu conjonctif sous-muqueux, et décrivait du moins très exactement la différence entre les deux espèces de cellules : « Au douzième jour le disque placentaire maternel est presque entièrement formé de cellules polygonales renfermant un seul noyau assez volumineux; je dis presque entièrement, parce que là où ce disque est en contact avec le placenta fœtal, les plus superficielles de ces cellules sont devenues plus grandes , arrondies ou ovoïdes , contenant chacune un grand nombre de noyaux très petits [3]. » Enfin, pour terminer cette série d'auteurs qui semblent se rattacher à l'école d'Ercolani, reproduisons la courte mention que Tafani (*Condizioni della vita fetale*, 1886, p. 90 et 91) fait des cellules vésiculeuses : « Les lobules du placenta reposent sur une saillie formée par la sérotine. Celle-ci n'est formée que de cellules grandes, multinucléées et disposées de manière à laisser entre elles des espaces suffisants pour le passage des vaisseaux... Ces cellules ont quatre, six, huit noyaux arrondis, groupés vers la périphérie ou vers le centre. Elles sont limitées par une couche de substance qui, par son mode de réfringence, diffère de celle qui constitue le corps cellulaire. Dans celui-ci on reconnaît, dans les préparations les mieux réussies, un réseau de filaments

1. Romiti, *Sulla struttura della placenta.* (*Rivista clinica.* Bologna, 1873.)
2. Francesco Luzi, *Sulla provenienza degli elementi cellulari della decidua.* (*Bolletino della Societa di Naturalisti in Napoli,* 1889, 3e année, fasc. 1, p. 72.)
3. L. Lombardini, *Sulla placenta, annotazioni.* (*Giorn. di Anat. Fis.* Pisa, 1887, n° 5.)

protoplasmiques qui, de la couche périphérique, se portent vers le groupe des noyaux et circonscrivent de grandes mailles irrégulières, allongées, pleines de matière glycogène. La disposition de ce réticulum protaplasmique des cellules de la sérotine du lapin rappelle celle que présentent certaines cellules végétales, jeunes et riches en suc cellulaire. »

Godet (*op. cit.*, 1877) a étudié avec soin les couches de cellules vésiculeuses qu'il désigne sous le nom de *couche glycogénique*. A première vue, dit-il (p. 19), cette couche présente l'aspect d'un fin réseau à alvéoles rondes, parsemé de noyaux; dans ce réseau se trouve une substance d'un éclat particulier, sous forme de croissant homogène, et ayant toutes les réactions caractéristiques du glycogène. Si l'on éraille le tissu au moyen d'aiguilles, on y voit nager des cellules qui paraissent n'avoir pas de membrane propre et qui renferment un de ces croissants homogènes. Godet est donc bien près de reconnaître que ce prétendu réseau n'est qu'apparent et que ce sont des membranes de cellules (nos cellules vésiculeuses), s'appliquant les unes contre les autres et se renforçant aux points de contact, qui produisent l'effet d'une trame réticulée. Mais comme il n'a pas pu suivre le développement de ces cellules, il s'égare dans l'interprétation, et déclare (p. 24) avoir pu se convaincre « que ce stroma est formé par une foule de cellules connectives étoilées et à noyaux, dont les prolongements, qui sont nombreux, se rencontrent, se soudent et circonscrivent par là autant d'espaces ordinairement arrondis. C'est cette couche glycogénique qui constitue le disque inférieur du placenta. » Et cependant lorsqu'il suit cette couche glycogénique vers le placenta fœtal, et arrive à notre couche vésiculeuse intermédiaire, il reconnaît fort bien les cellules multinucléées et les décrit comme cellules glycogéniques : « Les cellules (p. 29) prennent brusquement une dimension beaucoup plus considérable. Elles acquièrent ici une longueur de 88 μ, une largeur de 60 μ en moyenne, elles sont le plus souvent ovales, ou bien l'un des côtés est enfoncé par la pression d'une cellule voisine; les noyaux de 3 à 4 et plus sont ronds et renferment 2 ou 3 petits nucléoles, ils occupent ordinairement le centre de la cellule, d'où partent des filets de protoplasma qui viennent rejoindre la membrane extérieure; entre ces filets la substance est plus claire. Ces cellules contiennent aussi un croissant de glycogène, rarement parfaitement uni, le plus souvent divisé par des fentes transversales en 3, 4 ou 5 parties;

on pourrait croire que le glycogène se dépose dans les espaces que comprennent entre eux les filets protoplasmiques décrits plus haut... Ces cellules paraissent avoir une membrane propre; on remarque par endroits une substance intercellulaire ressemblant à un stroma connectif et qui semble envoyer dans l'intérieur de la cellule des filets minces qui pourraient correspondre aux filets de protoplasma dont j'ai parlé. Cependant, comme je n'ai remarqué cela qu'à des endroits isolés, je ne voudrais pas affirmer sûrement qu'il existe ici une trame de tissu conjonctif, telle que nous l'avons trouvée dans les parties externes de la couche glycogénique » (p. 31). Il est évident, après cette citation, que Godet n'a qu'imparfaitement compris les dispositions des cellules vésiculeuses, tout en ayant le mérite d'avoir localisé en elles la fonction glycogénique du placenta.

Déjà H. Masquelin et Swaen[1] donnent des indications plus précises sur les cellules vésiculeuses et leurs origines. Dès le huitième jour ils signalent que « les vaisseaux du derme de la muqueuse sont entourés d'une gaine de cellules spéciales, gaine et tissu périvasculaires, destinées à prendre plus tard un énorme développement. Ce sont deux, quelquefois trois rangées de cellules globuleuses, rendues polyédriques par leur compression réciproque. Le corps de ces cellules est très clair, transparent, homogène et contient un noyau sphérique ou ovalaire, logé vers le milieu de la cellule et entouré d'une couche de protoplasma finement granulée qui envoie de fins prolongements ramifiés vers la périphérie de la cellule » (p. 7) : « On peut aisément constater que ces cellules proviennent des cellules du tissu conjonctif qui se modifient à la surface de la gaine périvasculaire et prennent peu à peu les caractères des cellules globuleuses de ce tissu (p. 8). » Au neuvième jour, « les gaines périvasculaires se développent de plus en plus et sont formées de couches de plus en plus nombreuses des cellules précédemment décrites. Cet épaississement des gaines périvasculaires a pour résultat de diminuer d'autant le tissu conjonctif ordinaire interposé entre ces gaines, et cela à tel point que le tissu périvasculaire forme bientôt la masse principale du derme » (p. 9 et 10). On voit qu'à tous égards Masquelin et Swaen ont compris comme nous les cellules vésiculeuses vaso-adventices.

1. H. Masquelin et A. Swaen, Premières phases du développement du placenta maternel chez le lapin. (*Bullet. de l'Acad. Roy. de Belgique.* Juillet 1879.)

Quant aux cellules vésiculeuses intermédiaires, ces auteurs les distinguent très bien, mais ils s'égarent complètement quant à leur origine et mode de formation. « La surface du placenta maternel, immédiatement au contact des villosités du placenta fœtal, se transforme en grandes cellules, auxquelles nous réservons le nom de *cellules sérotines*. Ce sont d'énormes éléments cellulaires polyédriques, renfermant trois à quatre et cinq noyaux ovalaires nucléolés et volumineux. Le corps de ces cellules est constitué pour la plus grande partie par une substance claire, homogène, transparente, ne se colorant pas dans les réactifs; les noyaux sont logés vers leur centre au milieu d'une masse de protoplasma finement granulée, qui envoie dans toutes les directions de fins prolongements très délicats, s'anastomosant entre eux et gagnant la périphérie de la cellule en se ramifiant de plus en plus » (p. 14). « Il est positif que la plus grande masse des cellules sérotines, qui formeront plus tard la couche superficielle du placenta maternel, ne sont que les cellules agrandies et modifiées des gaines périvasculaires. Mais, d'autre part, nous croyons qu'il est infiniment probable qu'une partie de ces cellules, celles qui se forment en premier lieu vers la surface du placenta maternel, ont une origine épithéliale... » (p. 15). Dès ce moment Masquelin et Swaen confondent les cellules vésiculeuses intermédiaires avec le plasmode ectoplacentaire, avec la couche plasmodiale endovasculaire, et ils voient dans toutes ces parties se former les prétendues cavités hématoblastiques dont nous avons retracé l'histoire, à propos des premières phases de la formation de l'ectoplacenta. Il n'y a donc pas lieu de reproduire ici les critiques précédemment formulées.

En 1883, Laulanié, sans paraître connaître les travaux précédents, reprend, à peu près dans les mêmes termes, la description des cellules vésiculeuses et de leur origine [1]. Au-dessous de ce qu'il appelle la *zone fonctionnelle* du placenta (notre ectoplacenta), il décrit, entre cette zone et la musculature, une épaisse couche, qui, sur la coupe, apparaît d'un blanc bleuâtre comme le tissu cartilagineux, et que, pour cette raison, il nomme *chondroïde*. « A l'aide de forts grossissements, ce tissu chondroïde paraît formé de cellules rondes ou le plus souvent polyédriques et pourvues d'une membrane d'enveloppe très

1. Laulanié, *Sur quelques points de la structure du placenta des lapins*. (*Compt. rend. Acad. des Sciences*, 1883, t. 96, p. 1588.)

délicate. Le corps de la cellule, remarquable par sa transparence, est formé par une substance hyaline qui occupe toute la cellule et ne laisse subsister aucune trace de protoplasma granuleux. Au centre, se trouve un noyau petit, vivement coloré en rose par le picro-carminate d'ammoniaque. Tous ces éléments sont étroitement rapprochés sans aucune interposition de substance fondamentale, et rappellent par leur agencement le tissu de la corde dorsale d'un embryon de poulet... A ces éléments s'en ajoutent d'autres beaucoup plus rares, mais fort remarquables; ce sont des cellules très volumineuses, claires comme les précédentes, elliptiques, pourvues d'une membrane d'enveloppe très fine et dont le corps hyalin, ou quelquefois partiellement granuleux, contient un très grand nombre de noyaux... » Dans son mémoire de 1888 (*Cellules géantes*, p. 116 et suivantes) Laulanié revient sur la description de ces cellules vésiculeuses multinucléées, qu'il considère comme des cellules chez lesquelles « l'énergie proliferatrice s'épuise au noyau qui se multiplie exclusivement, le protoplasma se bornant à augmenter de volume ».

Masius décrit avec soin les cellules vésiculeuses : nous reproduisons seulement le paragraphe par lequel, dans ses conclusions, il résume ses observations à ce sujet [1]. « Les vaisseaux de la muqueuse s'entourent d'une gaine de cellules qui sont toutes dérivées des éléments cellulaires fixes du derme. Ces gaines, en se développant par division mitosique des cellules qui les constituent, acquièrent de très grandes dimensions et forment la masse dominante du derme dans les stades avancés de la genèse du placenta... Plus tard les contours des cellules deviennent de plus en plus nets, le protoplasma se concentre autour des éléments nucléaires et, de là, envoie de fins prolongements vers la périphérie de la cellule... Les cellules des gaines arrivées à ce stade constituent les cellules dites *sérotines* ou *déciduales* et forment la plus grande masse du derme. »

Dans tous les auteurs dont nous venons de reproduire des extraits, on voit que sur plus d'un point l'histoire qu'ils donnent des cellules vésiculeuses diffère de celle que nous avons tracée et figurée : ainsi la plupart considèrent les cellules vésiculeuses intermédiaires (multinucléées), comme un stade ultérieur de l'évolution des cellules vésiculeuses vaso-adventices (uninucléées), tandis que nous avons vu que chacune de ces formations a son origine indépendante dans

1. J. Masius, *De la genèse du placenta chez le lapin*. (*Archives de Biologie*, Liège, 1889. t. X.)

les éléments du tissu conjonctif de la muqueuse utérine. Minot seul a donné de ces éléments et de leur origine indépendante une description conforme à la nôtre en tous points, si ce n'est pour le détail de la formation des cellules vésiculeuses multinucléées, comme nous allons le voir par quelques citations. Déjà après la fin du septième jour (*Uterus and Embryo*, p. 344), il signale autour des vaisseaux « une lame condensée de tissu conjonctif représentant le commencement des cellules déciduales périvasculaires ». Il distingue bien (p. 345) la zone subglandulaire (notre couche intermédiaire), formée de larges cellules multinucléées, et la zone externe formée de cellules déciduales à un seul noyau. Il insiste (p. 349) sur l'origine des cellules périvasculaires par transformation des éléments du tissu conjonctif, et montre (p. 359) comment ces cellules arrivent à remplir entièrement tout l'espace qui est entre les vaisseaux. Quant à l'origine des multinucléées, c'est ici que ses observations ont été certainement insuffisantes : « leur origine (p. 361) semble due au développement de certains groupes de cellules du tissu connectif, groupes qui sont épars entre les vaisseaux. Chacun de ces groupes est formé de trois à six cellules placées côte à côte et réunies par de courts prolongements... Ces groupes sont séparés les uns des autres par des membranes, et chaque groupe inclus dans une même membrane prend ainsi l'apparence d'une cellule multinucléée. Le développement de ces formations demande certainement de nouvelles recherches. »

A l'histoire des cellules vésiculeuses se rattachent encore deux questions : 1° la couche des cellules vésiculeuses protectrices ou permanentes ; 2° la dégénérescence et la résorption des diverses cellules vésiculeuses (moins celles dites permanentes ou protectrices).

La couche des cellules vésiculeuses protectrices nous semble indiquée, quoique d'une manière peu explicite, par quelques auteurs. — Godet dit (p. 25) : « Les parties les plus externes de la couche glycogénique ont une texture plus compacte que les parties internes plus rapprochées du placenta proprement dit. Elles forment une région dont l'épaisseur est la même sur toute l'étendue du placenta et dans laquelle les vaisseaux, quoique nombreux, sont encore peu dilatés, de manière à laisser au tissu l'aspect d'une masse continue percée ici et là d'ouvertures vasculaires. » Mais, dans la figure à laquelle il renvoie, on voit qu'il a singulièrement exagéré l'épaisseur

de la couche en question, si tant est qu'en effet il s'agisse bien, dans sa description, de notre couche vésiculeuse permanente. — Minot ne figure pas, dans son schéma (voir fig. XIV ci-dessus), cette couche, mais c'est certainement à elle qu'il fait une courte allusion en disant (p. 374) : « Dans la zone externe, au quinzième jour, on remarque que la dilatation des vaisseaux est bien moins prononcée dans le voisinage de la musculature; on peut, à ce point de vue, distinguer cette zone en un feuillet externe compact et un feuillet interne caverneux. »

Quant à la dégénérescence et la résorption de l'ensemble des formations de cellules vésiculeuses, elle a été, plus ou moins bien exactement, signalée par tous les auteurs. Tous y voient un processus qui prépare le détachement du placenta. « Au fur et à mesure, dit Laulanié (Acad. des Sc., 1883, p. 1591), que le développement progresse, le placenta grossit naturellement, mais le stroma hyalin y subit une réduction croissante, due à la marche envahissante du processus dégénératif de la gestation; les travées de la zone caverneuse sont presque entièrement détruites, la zone chondroïde est considérablement amincie et la rupture du placenta est ainsi toute préparée. » A ce dernier égard, Godet nous semble avoir vu les choses d'une manière qui se rapproche davantage du processus que nous avons décrit lorsqu'il dit (*op. cit.*, 1877, p. 33) : « Dans le placenta arrivé au terme de son développement, la séparation se fait au niveau de la couche musculaire, dans le tissu connectif qui la recouvre; elle n'est point favorisée par une dégénérescence graisseuse, mais par cette tendance de la substance connective qui rattache le placenta à la paroi utérine, à devenir de plus en plus lâche et ténue. » Citons encore le passage suivant de Tafani (*Condizioni utero-placentari*, 1886, p. 91), qui sera à retenir lorsque nous discuterons, dans une étude d'ensemble, la fameuse question du lait utérin : « Les cellules de la sérotine se détruisent et diminuent ainsi de nombre à mesure des progrès de la gestation. Celles placées près des bords du placenta se présentent infiltrées de gouttelettes de graisse teinte en noir par l'acide osmique. En se détruisant, elles tombent autour du pédoncule du placenta, et y forment, avec d'autres éléments, le lait utérin. »

D. — *La vésicule ombilicale.*

Nous arrivons à une des parties les plus intéressantes de l'évolu-

tion des annexes de l'embryon du lapin : l'invagination de l'hémisphère supérieur de la vésicule ombilicale dans l'hémisphère inférieur, la dégénérescence et la résorption de ce dernier, de sorte que, vers la fin de la gestation, l'enveloppe la plus extérieure de l'œuf est formée non par l'ectoderme, mais bien par l'entoderme, et la surface externe de l'œuf est représentée par une portion de la surface interne de la vésicule ombilicale.

Avant d'examiner comment ces faits ont été vus et interprétés par les auteurs, il ne sera pas inutile de les récapituler rapidement, à l'aide de figures schématiques. Telles sont les figures XV à XXIV, dans lesquelles les seules formations appartenant à l'embryon ont

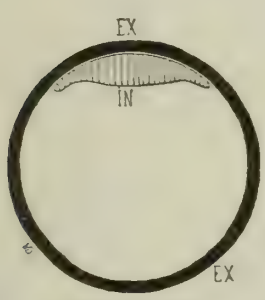

Fig. XV. — Schéma de l'œuf de la lapine à la fin du quatrième jour. — *EX*, ectoderme; — *IN*, masse de cellules entodermiques.

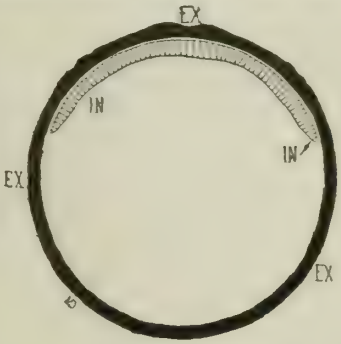

Fig. XVI. — Schéma de l'œuf au sixième jour : l'entoderme (*IN*) double seulement l'ectoderme de l'hémisphère supérieur.

été représentées, à l'exclusion de tout ce qui est formation maternelle. Indépendamment de leur usage pour l'étude de la vésicule ombilicale, ces figures permettent de prendre, en un rapide coup d'œil, une idée exacte de la formation ectoplacentaire. Dans toutes ces figures, tout ce qui est ectoderme est représenté par une épaisse ligne noire pleine; tout ce qui est entoderme est figuré comme un épithélium cylindrique; tout ce qui est mésoderme est représenté par des cellules rondes ou aplaties.

Reprenant les choses dès les stades les plus primitifs (il nous sera nécessaire de partir de ces stades pour comparer les membranes de l'œuf du lapin avec ces mêmes membranes chez les rongeurs à feuillets inversés), la figure XV représente l'œuf vers le cinquième jour, alors qu'il est composé d'une paroi ectodermique (*ex*) complète, doublée, seulement sur une faible étendue de sa face interne, par un amas de cellules entodermiques (*in*).

Dans la figure XVI on voit que cette masse entodermique s'étale en une couche qui forme l'entoderme, s'étendant d'abord seulement sur l'hémisphère supérieur de l'œuf.

Dans la figure XVII, outre que l'entoderme commence à s'étendre sur l'hémisphère inférieur, on voit que l'hémisphère supérieur commence à présenter deux formations dérivées de l'ectoderme, d'une part la gouttière médullaire (GM) et d'autre part l'épaississement ectodermique dit lame ectoplacentaire (EP). On voit de plus le mésoderme (MS) entre les deux autres feuillets.

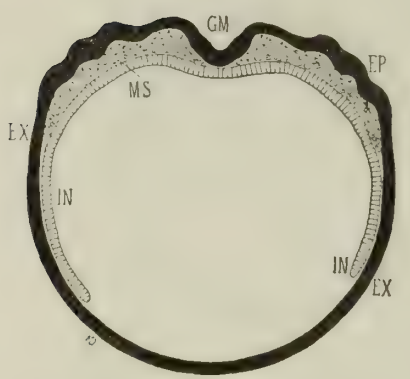

Fig. XVII. — Schéma de l'œuf au septième jour. — *EX* et *IN*, comme précédemment; — *MS*, mésoderme; — *GM*, gouttière médullaire; — *EP*, lame ectoplacentaire.

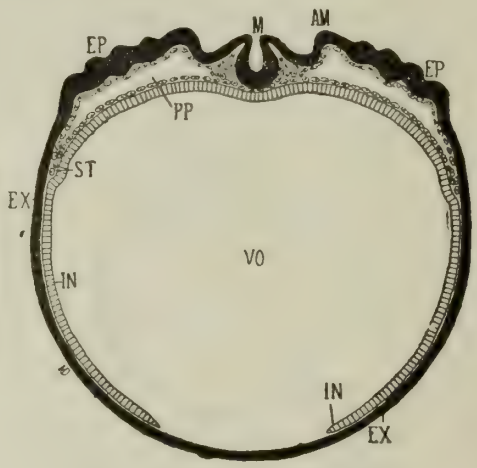

Fig. XVIII. — Schéma de l'œuf après le huitième jour. — *M*, gouttière médullaire presque transformée en canal; — *AM*, première indication des replis amniotiques; — *PP*, cavité pleuro-péritonéale; — *ST*, région du sinus terminal; — *VO*, cavité de la vésicule ombilicale. (Comparer avec la fig. 16 de la pl. I.)

Dans la figure XVIII, les replis de l'amnios apparaissent (AM) entre la lame ectoplacentaire et le rudiment embryonnaire (M, gouttière médullaire en voie d'occlusion). Le feuillet moyen, représenté par les deux lames (fibro-cutanée et fibro-intestinale) entre lesquelles est la cavité pleuro-péritonéale ou cœlome (PP), s'étend jusqu'à l'équateur de l'œuf; c'est à cet équateur que va se dévolopper (en ST) le sinus terminal.

Dans la figure XIX, les deux replis amniotiques sont près de se rejoindre (en AM); le sinus terminal est formé (en ST); pour plus de clarté, nous n'avons, sur cette figure, pas plus que sur les suivantes, représenté les vaisseaux; c'est donc seulement la place du

sinus terminal qui est indiquée par ST. Dès ce moment le feuillet moyen a atteint toute l'extension qu'il doit avoir; il ne dépassera pas l'équateur de l'œuf, la région ST. Les parois de la cavité de la vésicule ombilicale (VO) peuvent donc dès maintenant être distinguées en deux hémisphères : 1° un hémisphère supérieur (HS), correspondant à l'hémisphère auquel appartient l'embryon; là, l'entoderme est doublé par une lame mésodermique, la lame fibro-intestinale; 2° un hémisphère inférieur (HI), où le mésoderne n'a pas pénétré

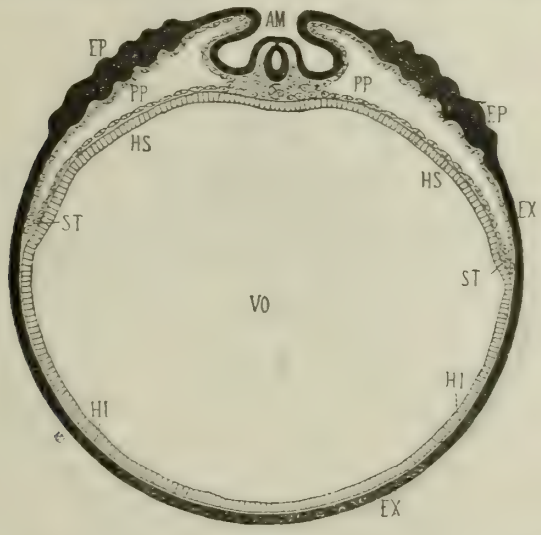

Fig. XIX. — Schéma de l'œuf au neuvième jour. — *AM*, amnios en voie d'occlusion; — *ST*, sinus terminal; — *HS*, hémisphère supérieur; — *HI*, hémisphère inférieur de la vésicule ombilicale (VO). — (Comparer avec la fig. 22 de la pl. II.)

et ne pénétrera pas ultérieurement, et où par suite la paroi de l'œuf est constituée simplement par l'ectoderme doublé de l'entoderme. La limite entre ces deux hémisphères correspond à l'équateur de l'œuf, c'est-à-dire à la zone circulaire tracée par le sinus terminal. La suite des figures est destinée à montrer comment l'hémisphère supérieur s'invagine graduellement dans l'hémisphère inférieur, et comment, ce dernier disparaissant, l'hémisphère supérieur, retourné, arrive à former la membrane la plus superficielle de l'œuf.

Déjà dans la figure XX, au dixième jour, l'hémisphère supérieur (HS) a cessé d'être convexe en haut, et s'étend comme un diaphragme horizontal qui rejoint la périphérie de l'œuf au niveau du sinus terminal, et divise la cavité de l'œuf en deux étages, l'inférieur

très simple représenté par la cavité de la vésicule ombilicale, le supérieur plus complexe comprenant l'embryon avec l'amnios, la cavité pleuro-péritonéale ou cœlome, et, au-dessus, les deux formations ectoplacentaires, réunies entre elles par la lame inter-ectoplacentaire (IE), et réunies à la région du sinus terminal par la lame ou zone inter-ombilico-placentaire (IOP).

Dans la figure XXI, au douzième jour, l'hémisphère supérieur de la paroi de la vésicule ombilicale commence à descendre dans la

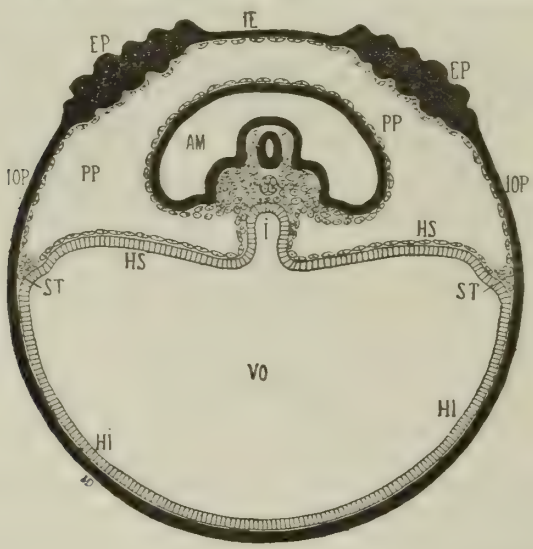

Fig. XX. — Schéma de l'œuf au dixième jour. — *IE*, lame inter-ectoplacentaire; — *IOP*, lame inter-ombilico-placentaire; — *I*, intestin. — Les autres lettres comme ci-dessus. (Comparer avec la fig. 26 de la pl. III.)

cavité de cette vésicule, cavité qui, de sphérique qu'elle était primitivement, devient cupuliforme, en croissant, sur une coupe, avec concavité en haut. On voit en même temps que l'allantoïde s'est développée et porte des éléments mésodermiques (et des vaisseaux non figurés) à la face profonde des deux formations ectoplacentaires.

Dans la figure XXII, environ au quinzième jour, l'hémisphère supérieur est de plus en plus descendu dans la cavité de la vésicule ombilicale (VO); en même temps les éléments ectodermiques et entodermiques de l'hémisphère inférieur commencent à entrer en dégénérescence, à être résorbés; c'est pourquoi ils sont ici représentés par des traits interrompus. Seule la partie de cet hémisphère

adhérente à la région du sinus terminal reste intacte, et sera plus ou moins conservée, sous le nom de zone résiduelle (R), faisant suite à la zone inter-ombilico-placentaire.

Sur la figure XXIII, environ au dix-septième jour, il ne reste plus de cet hémisphère inférieur que des débris méconnaissables, représentés ici schématiquement par une ligne pointillée (HI); au contact de ces débris est arrivé l'hémisphère supérieur (HS), de sorte qu'il n'y a réellement plus de cavité de la vésicule ombilicale (voir

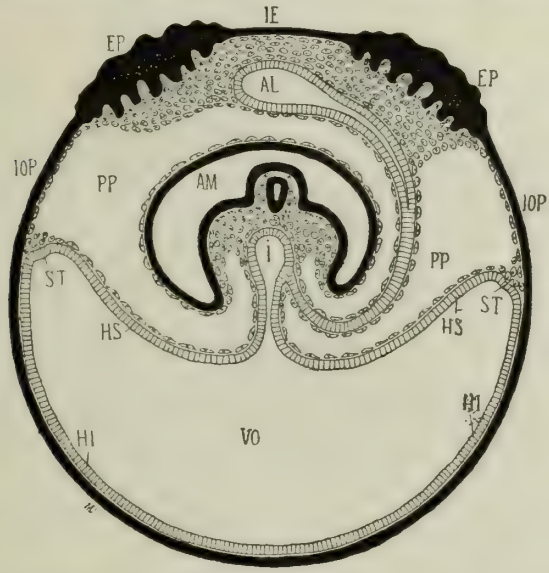

Fig. XXI. — Schéma de l'œuf au douzième jour. — *AL*, allantoïde. — Les autres lettres comme ci-dessus. (Comparer avec la fig. 34 de la pl. IV.)

VO dans les figures précédentes). Par suite de l'inégale croissance des parties, la zone inter-ombilico-placentaire (IOP) est devenue relativement étroite, courte; la zone résiduelle (R) lui fait suite, appendue à la région du sinus terminal.

Enfin la constitution définitive de l'œuf, environ au vingt-quatrième jour, est schématisée dans la figure XXIV. On n'a pas figuré l'embryon (dans la cavité amniotique, AM), mais seulement les deux pédicules ou cordons qui en partent, et qui portent, l'un les vaisseaux à la paroi de la vésicule ombilicale (POM, pédicule omphalo-mésentérique), l'autre les vaisseaux au placenta (PAL, pédicule des vaisseaux allantoïdiens); la cavité de l'allantoïde est sans doute disparue (nous avons dit précédemment que, à ce stade, nos obser

vations étaient encore insuffisantes sur les transformations subies par l'allantoïde). On voit qu'à cette époque la plus grande partie de la surface de l'œuf est formée par la portion de vésicule ombilicale (HS) retournée et présentant à l'extérieur sa surface primitivement interne. C'est que toute trace de l'hémisphère inférieur de cette vésicule a disparu; il n'en reste qu'un fragment méconnaissable, la zone résiduelle très courte à ce stade (R,R). Le reste de la surface est formé par l'ectoderme, constituant la lame inter-ectopla-

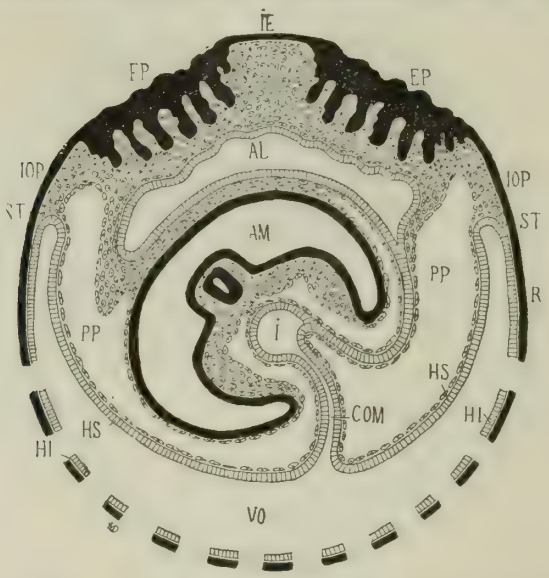

Fig. XXII. — Schéma de l'œuf au quinzième jour. — *HI*, hémisphère inférieur de la vésicule ombilicale en voie d'atrophie et de résorption; — *R*, la zone résiduelle de cet hémisphère; — *COM*, canal omphalo-mésentérique. — Les autres lettres comme précédemment. — (Comparer avec la fig. 38, pl. IV.)

centaire (IE), le placenta (ectoplacenta, EP), et la zone inter-ombilico-placentaire (IOP) devenue relativement très peu étendue, par suite de l'inégale croissance des parties.

De l'étude de ces schémas résultent deux faits solidaires l'un de l'autre, mais que nous devons examiner à part au point de vue d'une étude historique et critique, à savoir : 1° le changement de forme de la vésicule ombilicale par descente, invagination, retournement de sa moitié supérieure; 2° la résorption de sa moitié inférieure, d'où il résulte que la plus grande partie de la surface de l'œuf est formée non plus par un revêtement ectodermique, mais bien par un épithélium entodermique.

1° *Invagination de la vésicule ombilicale.* — C'est un fait connu depuis longtemps; mais, d'une part, les ouvrages classiques en attribuent généralement la première indication à Bischoff; et, d'autre part, dans quelques travaux récents, on semble ne pas tenir assez compte du degré jusqu'auquel est portée cette invagination. Il y a donc intérêt à rechercher ce qui avait été fait à ce sujet avant Bischoff, et à bien établir que l'invagination est bien réellement poussée jusqu'à effacer complètement la cavité de la vésicule ombilicale.

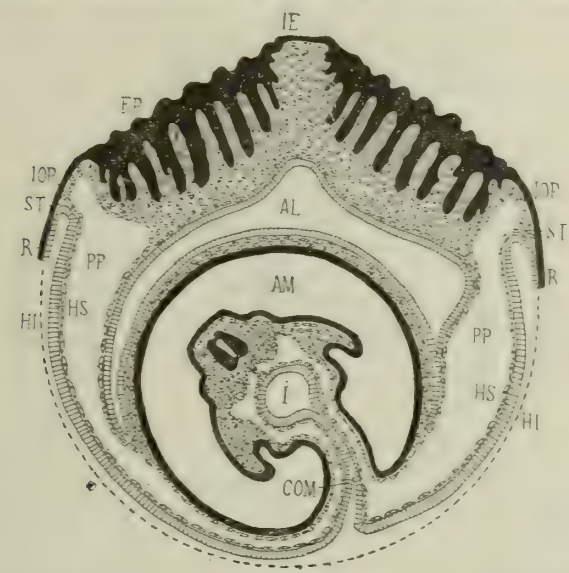

Fig. XXIII. — Schéma de l'œuf au dix-septième jour. — *HI.* derniers débris de l'hémisphère inférieur de la vésicule ombilicale; — *R.* sa zone résiduelle. — (Comparer avec la fig. 44 de la pl. V.)

Needham [1] paraît être le premier qui ait signalé la disposition en question : « In cuniculo, membrana hæc magna est et integrum fœtum eodem fere modo ambit quo urinaria [2] in cane, et tandem cavitatem sub placenta format quæ lotio destinari videtur. Fere semilunaris est, convexa parte fœtum ambit, concava placentam attingit, inflata renem humanum tum figura, tum magnitudine æquat. Vasis variegatur, quæ si accurate prosequaris, videbis non ad placentam colligi, sed ad funiculum descendere, indeque abdomen perforare et ad mesenterium pergere et vasa omphalomesen-

1. *De formato Fœtu.* Londini, 1667.
2. L'allantoïde.

terica constituere. » Cuvier, en 1817 [1], rappelle et confirme l'observation de Needham : « Needham, dit-il (*op. cit.*, p. 103), a découvert la vésicule ombilicale, qu'il nomme la quatrième membrane. Il a même parfaitement reconnu la position inverse de l'allantoïde et de la quatrième membrane dans les rongeurs, car au lieu que dans les carnassiers c'est la première qui enveloppe l'autre, dans les rongeurs elle en est enveloppée. » Et plus loin (p. 114) : « Le fait

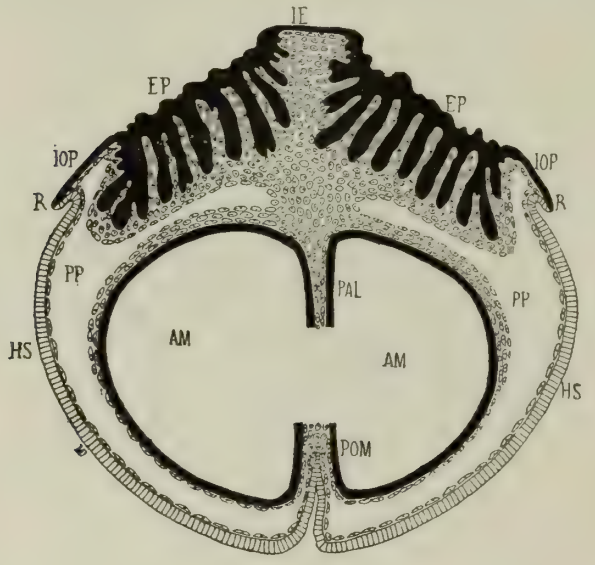

Fig. XXIV. — Schéma de l'œuf au vingt-quatrième jour. — *AM*, cavité de l'amnios, dans laquelle n'a pas été figuré le corps de l'embryon; — *POM*, cordon contenant les vaisseaux omphalo-mésentériques; — *PAL*, cordon contenant les vaisseaux allantoïdiens ou du placenta.

est que dans ces animaux c'est la vésicule ombilicale qui l'emporte en grandeur sur l'allantoïde; c'est elle qui tapisse le chorion par dedans et l'amnios par dehors; c'est elle qui enveloppe l'amnios d'une double coiffe, tandis que l'allantoïde reste entre le fœtus et le placenta, enveloppée dans la même double coiffe que l'amnios, et à peu près à la place où la vésicule est ordinairement. »

Mais il faut arriver à Coste pour trouver une indication précise de ces dispositions et de la manière dont elles s'établissent. Dans

1. *Mémoire sur les œufs des quadrupèdes* (*Mémoires du Muséum d'histoire naturelle*, t. III, 1817, p. 98.)

son mémoire de 1834 [1] Coste donne, pour montrer les transformations de la vésicule ombilicale chez le lapin, une série de figures dont nous reproduirons la dernière (fig. XXV) représentant l'état achevé : « L'œuf, dit-il (p. 39), est déprimé du côté de la ligne mésométrique : la dépression devient de plus en plus sensible à mesure que l'embryon augmente de volume; c'est ainsi que, par son accroissement successif, il finit par se loger dans un enfoncement de la portion de la vésicule blastodermique qui sort de son

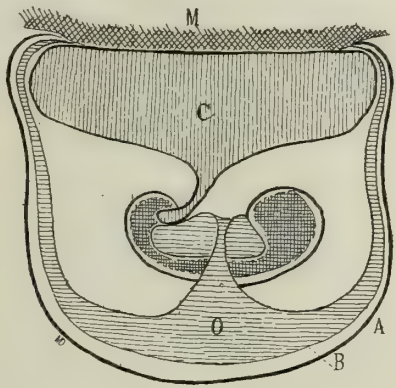

Fig. XXV. — (Coste, 1834, fig. 7.) Légende de Coste : OEuf à une époque fort avancée de son développement, la membrane corticale a été absorbée : — *A*, membrane vitelline; — *B*, vésicule ombilicale dont la voûte supérieure s'est rapprochée de l'inférieure jusqu'au contact; — *C*, vessie ovo-urinaire, qui, après avoir perforé la membrane vitelline, est venue sur la face mésentérique de la matrice pour former le placenta par son adhérence; — *M*, ligne mésométrique. (La figure de Coste est coloriée, et les couleurs différentes attribuées à l'allantoïde et à la vésicule ombilicale rendent saillants les rapports des parties : nous avons remplacé ici ce mode de représentation par la direction différente des traits qui dessinent les cavités des deux vésicules.)

ventre, sous le nom de vésicule ombilicale, et s'en coiffe comme d'un double bonnet, ou d'une double voûte dont le feuillet fœtal, qui se prolonge dans le ventre de l'embryon par sa partie centrale, est appliqué sur toute l'étendue de la portion de membrane vitelline correspondante aux circonvolutions tuméfiées, et dont le feuillet externe tapisse tout le reste de la face interne de cette même membrane vitelline. Ces deux feuillets continus de la vésicule ombilicale sont d'abord très éloignés l'un de l'autre, et alors le fluide qui les tient écartés augmente de densité; mais bientôt, ce fluide disparaissant progressivement, ils finissent par se rapprocher jusqu'à ce qu'ils arrivent à un contact immédiat, ce rapprochement est opéré

1. *Recherches sur la génération des mammifères par Coste, suivies de recherches sur la formation des embryons par Delpech et Coste,* Paris, 1834.

par la naissance et le développement de la vessie ovo-urinaire.

En 1837, dans son petit traité d'embryologie [1], Coste revient sur le même sujet et le précise aussi nettement (p. 473) : « ... le fœtus augmente de volume; d'un autre côté aussi, le placenta se développe de plus en plus. Or comme le placenta et le fœtus sont recouverts par la voûte vasculaire de la vésicule ombilicale, il s'ensuit que cette voûte est refoulée par eux vers la voûte non vasculaire, et que l'espace qui les sépare diminue, d'une manière très sensible, le liquide interposé étant résorbé progressivement. Il s'ensuit aussi que la voûte vasculaire, pour faire place au placenta et au

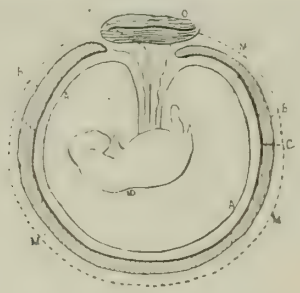

Fig. XXVI. — (Dutrochet, pl. 26, fig. 5.) Légende de Dutrochet : Coupe idéale de l'œuf de lapin; — *mmm*, épiône; — *bb*, lame externe de la vésicule ombilicale reployée, ainsi que sa lame interne, *cc*, autour de l'ammios *aa*; — *o*, placenta composé de deux couches et formé par un développement particulier de la vessie ovo-urinaire, dont une portion, *i*, subsiste encore.

fœtus recouvert de son amnios, est obligée de s'éloigner des circonvolutions tuméfiées, sur toute la surface desquelles elle était étalée dès l'origine, et à n'être plus en contact avec elles que dans le pourtour du gâteau placentaire en voie de développement. »

En cette même année 1837, des observations sur le même sujet étaient publiées, en France par Dutrochet, en Allemagne par de Baer.

Nous reproduisons (fig. XXVI) le dessin schématique dont Dutrochet accompagne sa description [2] : « Le placenta, dit-il, est divisé en deux couches par un sillon (*o*); il reçoit exclusivement les vaisseaux ombilicaux, dans l'intervalle desquels on aperçoit une vésicule (*i*), qui communique avec la vessie du fœtus, et qui par consé-

1. Coste, *Embryogénie comparée, cours sur le développement de l'homme et des animaux*. Paris, 1837.

2. Dutrochet, *Mémoires pour servir à l'histoire anatomique et physiologique des végétaux et des animaux*, t. II, Paris, 1837, p. 296.

quent est la cavité ovo-urinaire, ou plutôt le reste de cette cavité qui a échappé à l'oblitération. Le reste du pourtour de l'œuf offre extérieurement une couche membraneuse sans vaisseau (*m m*), ici figurée par une ligne ponctuée, et que je considère comme l'épiône. G. Cuvier lui donne le nom de chorion. Au-dessous de cette épiône se trouvent deux enveloppes vasculaires superposées et en contact, mais non adhérentes l'une à l'autre (B, C). La plus extérieure (B) de ces enveloppes, recouverte presque partout par l'épiône, et occupant la place où se trouve l'exochorion dans l'œuf des autres mammifères, se glisse sous le placenta dont elle tapisse la face inférieure : elle se réfléchit ensuite sur le cordon ombilical, pour se

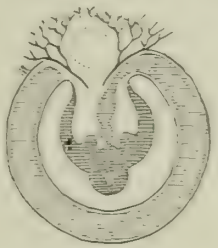

Fig. XXVII (de Baer, 1837, pl. IV, fig. 20).

continuer avec l'enveloppe intérieure (C), laquelle, en contact immédiat avec l'amnios (A), occupe la place où se trouve l'endochorion dans l'œuf des autres mammifères. Les deux enveloppes vasculaires dont il est ici question, reçoivent exclusivement les vaisseaux omphalo-mésentériques : ainsi nul doute qu'elles ne soient formées par la plicature de la vésicule ombilicale. Il résulte de là que le fœtus, revêtu de son amnios, au lieu d'être enveloppé par la double coiffe formée par la plicature de la vessie ovo-urinaire, comme cela a lieu chez les autres mammifères, se trouve ainsi enveloppé par une double coiffe formée par la plicature de la vésicule ombilicale. Le mécanisme de l'enveloppement est le même; mais les deux poches ou vésicules ont changé de rôle; le fœtus, muni de son amnios, s'est enfoncé dans une dépression profonde de sa vésicule ombilicale... »

De Baer, étudiant la vésicule ombilicale dans la série des mammifères [1], la décrit ainsi chez le lapin : « Le sac vitellin, dans son

1. K.-E. v. Baer, *Ueber Entwicklungsgeschichte der Thiere (Zweiter Theil*, Königsberg, 1837).

développement, ne reste nullement confiné à la région ventrale de l'embryon; il s'étend entre l'amnios et la membrane séreuse, de sorte qu'il s'insinue jusqu'à la région dorsale de l'embryon, et dépasse cette région pour arriver de l'autre côté de la région ventrale, sans cependant rejoindre son point de départ, empêché qu'il en est par la présence du gâteau placentaire interposé sur son trajet. Le sac vitellin prend ainsi la forme qu'affecte l'allantoïde chez les oiseaux. » Nous reproduisons ici (fig. XXVII) la figure 20 de sa planche IV, figure à laquelle il renvoie pour compléter sa description.

Dans tous les auteurs que nous venons de citer on trouve exprimée, soit seulement par la disposition de leurs schémas, soit plus explicitement dans leur texte, cette erreur que le feuillet interne (invaginé) de la vésicule ombilicale est en contact immédiat avec la surface externe de l'amnios. Les embryologistes n'avaient pas encore porté leur attention sur le prolongement extra-embryonnaire de la cavité pleuro-péritonéale, sur ce que, depuis Dastre, on appelle le *cœlome externe* [1]. C'est avec Bischoff que cette erreur commence à disparaître et que nous trouvons un schéma plus exact des membranes de l'œuf de lapin : « Tandis que, dit Bischoff [2], l'allantoïde croît et s'étend sur la totalité des renflements utérins, il s'amasse entre elle et le pourtour de la vésicule ombilicale jusqu'alors immédiatement appliquée sur elle, un liquide qui peu à peu éloigne cette portion de la vésicule ombilicale de ce côté de l'œuf, et la repousse de l'autre côté, où la vésicule s'applique déjà immédiatement au chorion... Le liquide au milieu duquel l'embryon se trouve maintenant, dans son amnios, continuant de s'accumuler entre l'allantoïde et la vésicule ombilicale, la portion de celle-ci qu'il a

1. « Chez les rongeurs, le tissu conjonctif qui, chez les ruminants, relie les annexes de l'embryon, se condense autour des organes contenus dans l'enveloppe vitelline, et, se raréfiant au centre, forme un espace considérable rempli par un véritable liquide séreux... On n'a point donné de nom à la cavité qui le renferme; nous proposons, pour cette séreuse supplémentaire, le nom de *cœlome externe* » (Dastre, L'allantoïde et le chorion chez les mammifères, Paris, 1876, p. 33 et 35). En réalité la cavité du cœlome externe ne se forme pas par condensation d'un tissu conjonctif embryonnaire inter-annexiel; elle préexiste, depuis le moment du clivage du feuillet moyen et la formation de la fente pleuro-péritonéale dont elle est la partie extra-embryonnaire; mais le processus décrit par Dastre n'en est pas moins très exact, sinon pour le grand cœlome externe, du moins par les cœlomes accessoires que nous avons décrits dans l'espace inter-ectoplacentaire d'une part, et d'autre part dans la zone inter-ombilico-placentaire.

2. Bischoff, *Entwicklungsgeschichte des Kaninchen-Eies* (Braunschweig, 1842, p. 137). — Voy. aussi la traduct. qu'en a donnée Jourdan, à la suite de : Bischoff, *Traité du développement de l'homme et des mammifères*, Paris, 1843, p. 697.

soulevée est repoussée tout contre celle qui s'applique à l'autre côté de l'œuf, et comme le liquide autrefois contenu dans la vésicule diminue dans la même proportion, les deux portions de cette vésicule finissent par se toucher tout à fait. La communication entre elle et l'embryon acquiert de plus en plus la forme d'un conduit, appelé canal omphalo-mésentérique... »

Avec Bischoff la connaissance des annexes de l'œuf de lapin devient donc plus précise; mais dans sa description, comme dans celles des auteurs qui l'ont précédé, subsiste encore un point con-

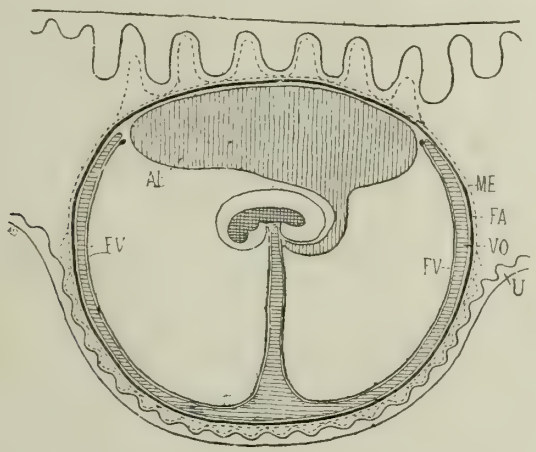

Fig. XXVIII. — (Bischoff, 1842, pl. XVI, fig. 8.) *ME*, membrane externe de l'œuf; — *FA*, feuillet animal de la vésicule blastodermique; — *VO*, vésicule ombilicale, feuillet végétatif; — *FV*, feuillet vasculaire; — *AL*, allantoïde.

testable, c'est celui de la persistance à la surface de l'œuf de l'ancienne membrane vitelline de l'ovule (voir fig. XXV, d'après Coste, en A; — fig. XXVIII, d'après Bischoff, en ME). Dutrochet donnait à cette membrane le nom d'*épione*, et peut-être pourrait-on inférer de là qu'il en faisait une production étrangère à l'œuf lui-même, une formation analogue à la caduque de Hunter; mais ses termes ne sont pas précis à cet égard. (Voy. *Mémoires pour servir*, etc., t. II, p. 277.) C'est seulement de nos jours qu'on a reconnu que la membrane vitelline est résorbée de bonne heure, et qu'il n'y a plus à en tenir compte lorsque l'ensemble des annexes est complètement développé. Ainsi Kœlliker (*Embryologie*, tr. fr., p. 273) reproduit la figure de Bischoff, mais en supprimant la prétendue membrane externe de l'œuf (ME, dans la fig. XXVIII). D'autre part, Dastre (*Allantoïde et chorion*, p. 75) attribue à cette

prétendue membrane externe sa véritable signification : « Lorsque, dit-il, ayant ouvert la paroi utérine, on en écarte les bords, de manière à observer l'œuf en place, on aperçoit à sa surface une membrane qui n'appartient pas en réalité au fœtus, quoiqu'elle le recouvre. Ce sont les strates superficielles de la muqueuse séparées de leur support et adhérentes à l'œuf. Elles s'en détachent du reste très facilement et permettent d'apercevoir alors le chorion véritable. » Enfin, en 1884, van Beneden et Ch. Julin insistent de nouveau sur ces faits : « La vésicule blastodermique, au moment où elle se fixe, est encore pourvue de la membrane pellucide de l'œuf ovarien. Mais cette membrane, à laquelle Bischoff assignait un rôle important dans la formation des villosités placentaires, disparaît très tôt. Il ne se forme jamais sur cette membrane anhyste de villosités comme celles que Bischoff a représentées; c'est l'épiblaste qui engendre les éléments au moyen desquels le blastoderme se fixe à l'utérus [1]... »

Ainsi, avec les corrections apportées par Kœlliker, Dastre, van Beneden et Julin au schéma de Bischoff, le fait d'une invagination complète d'un hémisphère de la vésicule ombilicale dans l'autre était parfaitement établi, l'invagination allant jusqu'à amener le feuillet invaginé au contact du feuillet qui le reçoit dans sa concavité. Nous ne reproduisons pas à cet égard la figure de Kœlliker (*op. cit.*, p. 273, fig. 182), parce que cet ouvrage classique est entre les mains de tous; nous reproduirons plus loin les figures de van Beneden, lorsque nous parlerons de la question de l'atrophie et de la résorption de l'un de ces feuillets; pour mettre entre les mains du lecteur toutes les pièces de la question, nous reproduisons ci-contre (fig. XXIX) le schéma donné par Dastre avec sa légende.

C'est donc avec étonnement que nous avons vu Ch.-S. Minot, dans son récent travail (*op. cit.*, Boston, 1889), figurer seulement une très légère invagination de la vésicule ombilicale dont la cavité resterait dilatée, avec parois écartées. Nous avons reproduit (ci-dessus, fig. XIV) le schéma de cet auteur : il est intitulé, il est vrai, « diagramme montrant les relations de l'embryon et de l'utérus, du onzième au treizième jour de la gestation », et il faut tenir compte de ce que, au treizième jour (voy. le schéma de notre fig. XXI), l'hémisphère supérieur de la vésicule ombilicale commence seulement à

1. Ed. van Beneden et Ch. Julin, *Recherches sur la formation des annexes fœtales chez les Mammifères.* (*Archives de Biologie*, t. V, 1884, p. 421.)

se retourner pour pénétrer dans l'hémisphère inférieur. Mais il n'en est pas moins évident que Minot considère comme définitives les dispositions qu'il a constatées du onzième au treizième jour, puisqu'il présente son schéma comme devant être substitué à celui de Bischoff (p. 366) : « Les rapports de l'embryon, de ses annexes et de l'utérus ont été figurés par Bischoff dans les diagrammes de la planche XVI de son classique mémoire sur le développement du lapin. Ce schéma a été reproduit depuis de tous côtés, parfois avec certaines modifications, comme par exemple par Kölliker, et par van Beneden et Julin. D'après ces derniers et d'après mes propres

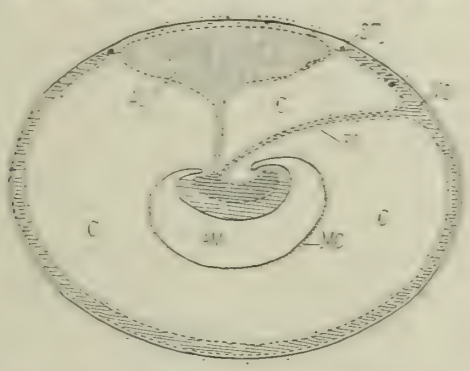

Fig. XXIX. — (Dastre, 1876, pl. IV, fig. 1.) Figure schématique de l'œuf chez les rongeurs. Le tissu connectif interannexiel s'est condensé autour des annexes et a laissé libre la cavité du cœlome externe *C* occupée par un liquide séreux; — *St.* coupe du sinus terminal; — *Am.* cavité amniotique.

préparations, je me hasarde à construire de mon côté un nouveau diagramme qui, me semble-t-il, représente d'une façon plus exacte les rapports en question. »

Si le schéma de Minot est moins exact que celui de Bischoff, quant à l'invagination de la vésicule ombilicale, il est plus exact sur un point qui a échappé à tous les auteurs antérieurs, sauf van Beneden et Julin; nous voulons parler de ce que nous avons appelé la *zone inter-ombilico-placentaire* (voir IOP, dans les schémas des fig. XX à XXIV). Dans tous les schémas que nous avons reproduits, d'après Coste, de Baer, Dutrochet, Bischoff, on ne trouve nulle indication de cette zone, si importante à connaître pour arriver, vers la fin de la gestation, à faire la part, comme nous le verrons bientôt, de ce qui, dans le revêtement extérieur de l'œuf, appartient à l'ectoderme et à l'entoderme. Mais déjà Dastre, quoiqu'il ne figure pas cette zone, la mentionne et la décrit brève-

ment, mais exactement : « On doit distinguer, dans le chorion des rongeurs, deux régions d'étendue inégale : l'une est tapissée intérieurement par la vésicule ombilicale, et vascularisée par les artères et les veines omphalo-mésentériques; l'autre est en dehors de la vésicule ombilicale et ne reçoit point de vaisseaux [1]. La limite entre les deux est établie par le sinus terminalis. La superficie de ces deux régions est très différente selon les cas. Tantôt le chorion sus-ombilical couvre tout le champ et ne laisse qu'une bande étroite pour la partie non vascularisée; tantôt, au contraire, il ne forme qu'une aire arrondie et limitée au milieu de la membrane non vasculaire... La partie non vascularisée, comprise entre le bord du placenta et le sinus terminal, présente des éléments très analogues à ceux du porc ou des ruminants (revêtement épithélial de cellules cylindriques) ; ils sont disposés en une seule couche. » (Dastre, *Allantoïde*, 1876, p. 83 et 84.)

Aussi brève et aussi inexacte quant à la question de sa vascularisation [2] est la mention que van Beneden et Ch. Julin accordent à cette zone; ils la signalent surtout pour faire ressortir les différences qu'elle présente chez le lapin et chez le murin (Annexes fœtales, 1884, p. 393) : « Tandis que chez le lapin le sinus terminal de l'aire vasculaire forme un cercle peu écarté du bord du placenta, chez le murin ce cercle vasculaire est très éloigné du bord du placenta. Chez le lapin la portion extraplacentaire du chorion est dépourvue de vaisseaux, elle est richement vascularisée dans la plus grande partie de son étendue chez les chauves-souris. Cette vascularisation de la portion extraplacentaire du chorion se fait par l'allantoïde, qui s'étend sur une portion très étendue de la paroi de l'œuf (séreuse de von Baër) chez le murin, tandis qu'elle s'applique sur une portion très limitée de cette membrane chez le lapin. »

Enfin Minot, qui a bien figuré cette zone inter-ombilico-placentaire (voir au-dessus de *a* et *b* dans la fig. XIV), donne à diverses

1. Nous savons qu'elle reçoit des vaisseaux, non des branches omphalo-mésentériques, mais des branches des vaisseaux allantoïdiens, c'est-à-dire du placenta. (Voir les résultats des injections de Tafani, dont il sera question plus loin.)

2. La zone inter-ombilico-placentaire est vasculaire : elle reçoit des vaisseaux venus de l'allantoïde; et cependant Dastre et van Beneden n'ont pas absolument tort en disant que le chorion de cette région n'est pas vasculaire; nous avons vu en effet, en décrivant le processus par lequel le tissu mésodermique de cette zone se clive en deux lames, d'où formation d'un petit cœlome accessoire, nous avons vu que par suite de ce clivage tous les vaisseaux restent dans la lame interne, à l'exclusion de l'externe, de sorte que les villosités choriales (ectodermiques) de cette zone ne sont pas vasculaires.

reprises des détails précis sur sa constitution. Au treizième jour, « en suivant le trajet de l'ectoderme, on voit qu'il abandonne le sac vitellin (vésicule ombilicale au niveau du sinus terminal, et, accompagné par le feuillet mésodermique qui circonscrit le cœlome, va rejoindre la surface latérale du péri-placenta ». Après le quinzième jour : « l'ectoderme de la bande étendue entre le sinus terminal et le placenta présente de nombreux épaississements, qui forment de petites villosités saillantes à l'extérieur. Ces villosités sont purement ectodermiques et ne renferment pas d'éléments mésodermiques. » (Minot, *op. cit.*, p. 367 et 375.)

2° *Atrophie et résorption de l'hémisphère superficiel des parois de la vésicule ombilicale; signification du prétendu chorion vascularisé par les vaisseaux omphalo-mésentériques.* — Par le fait de ce processus, il arrive qu'à un moment donné, la surface de l'œuf, dans sa plus grande étendue, est formée par l'entoderme, par la vésicule ombilicale : cet entoderme présente des villosités saillantes à l'extérieur, et ces villosités sont vascularisées par les vaisseaux omphalo-mésentériques (les vaisseaux de la vésicule ombilicale). Or, depuis le premier jour où les embryologistes, se basant surtout sur l'étude du poulet, ont commencé à déterminer la nature des enveloppes de l'œuf, une notion absolument classique s'est établie et règne encore, à savoir que la membrane la plus externe de l'œuf, le chorion secondaire, vasculaire (nous n'avons pas à nous occuper du chorion primaire représenté par la membrane vitelline), est formé aux dépens du feuillet blastodermique externe, de l'ectoderme, et qu'il reçoit ses vaisseaux de l'allantoïde. Cette conception est exacte pour les oiseaux et pour la majorité des mammifères, elle ne l'est plus pour les rongeurs, et en particulier pour le lapin.

Mais on comprend que les embryologistes, en présence des dispositions que présentent les enveloppes du lapin, à la fin de la gestation, et n'ayant pas suivi les divers stades qui conduisent à la singulière disposition en question, aient voulu faire rentrer le lapin dans le schéma classique. Il a bien fallu reconnaître cependant ce fait que les villosités de la surface de l'œuf reçoivent le sang des vaisseaux omphalo-mésentériques, fait facile à constater par les injections; mais on n'en a pas moins continué à considérer les villosités en question comme d'origine ectodermique, comme appartenant à un chorion homologue du chorion des autres mam-

mifères. Comment les vaisseaux omphalo-mésentériques arrivent-ils à ce chorion, c'est ce qu'on a cherché à expliquer par diverses hypothèses. Il sera donc intéressant de passer en revue les opinions des divers auteurs sur ce sujet, et de voir comment, après bien des hésitations, on s'est peu à peu rapproché d'une interprétation plus conforme à la réalité.

Chose remarquable, au début des études d'embryologie, alors que sous la puissante impulsion de Wolff, on cherchait à bien établir la valeur des feuillets, ainsi que la nature de la vésicule ombilicale et de l'allantoïde, le fait que la surface de l'œuf du lapin présente des villosités appartenant à la vésicule ombilicale a été parfaitement vu et a jeté des doutes sur la véritable morphologie de la vésicule ombilicale, en amenant certains embryologistes à se demander si cette formation était bien réellement une vésicule. Tel fut le cas de Meckel, en 1812, dans sa traduction allemande du mémoire de Wolff sur la formation des intestins. C'était à l'époque où Oken[1] venait de s'efforcer d'établir la signification de la vésicule ombilicale et son existence générale chez tous les mammifères; mais, dans le lapin, il avait pris l'allantoïde pour la vésicule ombilicale[2]. La question fut reprise par Emmert et Höchstetter[3], puis par Meckel. Celui-ci s'efforce de montrer qu'on ne peut considérer comme vésicule ombilicale que la partie de l'œuf où vont se distribuer les vaisseaux omphalo-mésentériques, et que, à cet égard, la partie qui reçoit ces vaisseaux, chez le lapin, n'est pas une vésicule, mais une région de la surface de l'œuf. Les passages relatifs à cette question sont assez importants pour être reproduits ici : « Si l'on entend par vésicule ombilicale, ainsi que le veut Oken, un sac rempli de liquide, cette conception n'est pas applicable au lapin, ni probablement au plus grand nombre des rongeurs; en effet, il ne m'a jamais été possible de voir, dans la partie du chorion où viennent se distribuer les vaisseaux omphalo-mésentériques, autre chose qu'une surface, et non un sac décomposable en deux membranes[4]. » Et plus loin (p. 12) : « Le lapin diffère des autres mammifères par ce fait très singulier que la vésicule ombilicale n'est pas chez lui un organe

1. Oken, *Beitrg. z. Vergl. Zoologie*, — Heft I (*Zur Lösung des Problems uber der Nabelbläschen*), 1806.

2. Voir Cuvier, *Mémoire sur les œufs des Quadrupèdes*, p. 104.

3. *Ueber das Nabelbläschen* (*Reil's Arch.*, 1811, t. X, p. 52).

4. J.-F. Meckel, *Gaspard Fr. Wolff, über die Bildung des Darmkanals, uebersetz.* Halle, 1812 (Préface, p. 10).

indépendant, mais est représentée par une partie du chorion [1]. »

On conçoit que cette conclusion de Meckel ne pouvait passer sans soulever de vives protestations : « Penser que la vésicule ombilicale, répondait Oken, peut, chez certains animaux, se présenter non comme un sac, mais comme une surface extérieure, c'est comme si l'on prétendait que l'estomac, chez certains êtres, pourrait être non un sac, une cavité, mais une surface cutanée [2]. »

Cependant Meckel lui-même avait émis, pour la réfuter aussitôt, il est vrai, une hypothèse qui pouvait rendre compte de la disposition si problématique constatée par lui (*op. cit.*, p. 12 et 13) : « On pourrait, dit-il, supposer que le chorion a existé à un moment donné, et que, comprimé par la vésicule ombilicale, il s'est fusionné avec elle et a disparu comme membrane indépendante; peut-être s'expliquerait ainsi la présence d'une membrane incomplète que j'ai constatée chez les jeunes embryons de lapin. Elle se présentait comme une membrane réticulée, évidemment indépendante des enveloppes extérieures de l'œuf, lesquelles lui étaient sous-jacentes, et, partant des bords du placenta rudimentaire à cet âge, elle entourait tout l'œuf, disposée entre lui et la surface interne de l'utérus, sans avoir de connexions ni avec l'une ni avec l'autre. Entre elle et l'œuf, entre elle et la paroi utérine était un liquide transparent. Ces dispositions peuvent faire penser qu'il s'agissait là d'un chorion. Mais cette hypothèse est inadmissible en présence de ce fait que la membrane, sur laquelle se ramifient les vaisseaux omphalo-mésentériques, s'étend sans interruption jusqu'au placenta,

1. Les très brèves indications que donne Emmert sur la vésicule ombilicale du lapin sont les suivantes (*Untersuchungen über das Nabelbläschen. Archives de Physiologie de Reil et Autenrieth*, 1811, t. X. — Travail fait en commun avec Hochstetter). Page 44 : « Chez le lapin, au moins à la fin de la gestation, la vésicule ombilicale est représentée par une partie du chorion. » — Page 47, après avoir indiqué les rapports de cette vésicule avec les autres parties des annexes chez les divers mammifères : « Quant à ces rapports chez le lapin, je ne saurais les préciser autrement que par l'indication donnée ci-dessus, vu le manque d'observations à cet égard. » — Page 53, après avoir parlé du canal omphalo-mésentérique : « Une semblable communication n'existe probablement pas chez le lapin, puisque chez cet animal, d'après l'observation faite précédemment, la vésicule ombilicale n'est pas une vésicule (au moins dans les derniers temps de la gestation, époque sur laquelle ont porté nos observations), mais seulement une certaine étendue de la surface du chorion. » Enfin, page 54, à propos du contenu de la vésicule ombilicale : « Ce liquide doit entièrement manquer chez le lapin, à moins qu'il ne possède au début une vésicule ombilicale ayant la disposition d'un sac fermé, chose très invraisemblable vu la particularité si spéciale que nous avons constatée à une époque avancée de la gestation. »

2. Oken (*in E. v. Baer. — Ueber Entwicklg. der Thiere*, 2e partie, 1837, p. 561, note 1).

et que jamais il ne m'a été possible de voir qu'elle se replie sur elle-même de façon à constituer un sac fermé; elle m'est toujours apparue comme une simple surface, représentant une portion vasculaire du chorion. »

C'est précisément cette hypothèse que Cuvier adopta et dont il démontra la réalité. « Dans les rongeurs, dit-il (*op. cit.*, p. 114), il y a une inversion qui a fort embarrassé les anatomistes et qui en a trompé plusieurs, d'autant qu'elle se complique avec une autre singularité, la minceur et la décomposition du chorion... En enlevant la caduque et en ouvrant le chorion, on trouve dessous une troisième membrane très vasculaire... C'est le feuillet ou la voûte extérieure de la vésicule ombilicale. Arrivé au placenta, ce feuillet y adhère tout autour des vaisseaux ombilicaux qui sont fort écartés l'un de l'autre, et se relève ensuite pour embrasser ces vaisseaux, et recouvrir l'amnios d'une seconde voûte plus immédiate. Cette vésicule ne reçoit que des vaisseaux omphalo-mésentériques, qui, au sortir de l'ombilic, percent sa voûte fœtale et traversent son intérieur pour se rendre à sa voûte externe ou choriale; ils y forment un très beau réseau, et se terminent vers le placenta par un vaisseau à peu près circulaire dont les branches s'anastomosent peut-être avec quelques rameaux des ombilicaux... Höchstetter et Emmert, qui apparemment n'ont examiné que des fœtus dont le chorion était déjà décomposé, ont cru que la vésicule ombilicale se réduisait à une simple couche vasculaire adhérente au chorion. Le vrai chorion existe, comme à l'ordinaire, enveloppant tout le reste; mais il s'amincit et vers la fin de la gestation il est presque impossible de le retrouver jouissant de quelque consistance. »

Il nous semble que, en relisant bien cette description de Cuvier, on entrevoit que l'illustre naturaliste a pris le cœlome externe pour la cavité de la vésicule ombilicale, comme le prouve bien cette indication d'une « seconde voûte recouvrant immédiatement l'amnios ». Quoi qu'il en soit, la conception de Cuvier devint aussitôt classique; elle est adoptée par de Baer, d'après lequel les vaisseaux omphalo-mésentériques « traversent, comme des épingles piquées, la cavité de la vésicule ombilicale pour, de son feuillet interne, gagner l'externe » (*op. cit.*, 1837, p. 261). Puis elle est adoptée par les auteurs qui, comme nous l'avons vu précédemment, ont mieux reconnu l'invagination de la vésicule ombilicale et l'accolement de ses deux feuillets. Tels sont Coste et Bischoff. La description de Bischoff est

d'une parfaite clarté, et répond à tout ce qu'il était possible de constater à une époque où on étudiait l'embryologie par les procédés de la dissection et non par la méthode des coupes : après avoir décrit l'invagination et le rapprochement des deux feuillets de la vésicule ombilicale, « la portion de cette vésicule qui est dénuée de vaisseaux se confond, dit-il, avec celle qui en porte, par conséquent aussi cette dernière avec le chorion, et de là résulte la membrane vasculaire qu'on a coutume de désigner tout simplement sous le nom de chorion. Ce type, dans lequel le chorion, qui jamais ni nulle part n'a originairement de vaisseaux, paraît en recevoir plus tard des vaisseaux omphalo-mésentériques, ne se voit que chez les rongeurs. Ce qu'il y a de certain, c'est qu'on ne pourrait deviner un pareil mode de formation, si on ne le suivait pas à pas. Il n'est donc pas étonnant que les anciens auteurs, comme Cuvier et Dutrochet, ne l'avaient pas tous bien saisi. Ma manière de l'interpréter s'accorde, quant aux points essentiels, avec celle de de Baer et de Coste. » (*Dével. du lapin*, trad. fran., p. 700.)

Dès ce moment il est classique d'admettre que la surface de l'œuf du lapin, vascularisée par les vaisseaux omphalo-mésentériques, est un chorion soudé avec la vésicule ombilicale. Hollard (*op. cit.*, p. 221) parle, en passant, de la « persistance de la vésicule ombilicale chez les rongeurs, de la position qu'elle prend à la face interne du chorion après s'être vidée et avoir amené ses vaisseaux à cette dernière membrane ». Milne Edward (*Leçons de Physiologie*, t. IX, p. 556) dit que, chez les rongeurs, « les vaisseaux omphalo-mésentériques se répandent sur le chorion, du côté opposé de l'œuf, et continuent à jouer un rôle important dans le travail nutritif du fœtus. »

Cependant une telle disposition demandait des vérifications de détails et exigeait, avec les progrès de l'histologie, des recherches précises sur les dispositions des éléments anatomiques des membranes supposées ainsi accolées et fusionnées. Ces problèmes nouveaux, Dastre les a indiqués avec précision en 1876 [1], mais il ne les a résolus que partiellement. « C'est donc bien, dit-il, la vésicule ombilicale qui double le chorion et lui fournit des vaisseaux. Si l'on considère que la vésicule a disparu par accolement de ses parois et par résorption de son contenu, tandis que ses vaisseaux omphalo-

1. Dastre, *L'allantoïde et le chorion chez les Mammifères*, Paris, 1876, p. 76.

mésentériques prenaient au contraire une extension exubérante, il devient clair que le chorion est seul intéressé à leur conservation et à leur fonctionnement. La manière dont se fait l'accolement exigerait quelques éclaircissements nouveaux. Ce serait un utile complément au travail de Bischoff.... Il serait particulièrement intéressant pour nous de constater qu'il y a un tissu conjonctif appréciable au-dessous de l'épithélium chorial avant que la vésicule ombilicale vienne s'y appliquer, et de suivre la continuité de ce tissu avec le tissu allantoïdien ou interannexiel. Il s'agirait en second lieu de vérifier que, des deux parois de la vésicule ombilicale, celle qui vient doubler le chorion est dépourvue de vaisseaux, ceux-ci se distribuant, comme on l'a dit, exclusivement à la face qui regarde vers l'embryon et nullement à celle qui touche le chorion. »

Comme éléments de réponses à ces questions posées avec tant de clairvoyance, Dastre fournit seulement les deux éléments suivants :

1° « Dans le cours de nos recherches, nous avons eu l'occasion d'observer, conformément à la donnée précédente, que les vaisseaux sont le plus abondants vers la profondeur de la membrane et qu'il existe entre eux et le revêtement cellulaire une mince assise périvasculaire de tissu conjonctif. La connaissance du processus par lequel se fait l'union des membranes expliquerait en même temps pourquoi il n'y a point de communication entre les vaisseaux utéro-placentaires et omphalo-mésentériques. » (*Ibid.*)

2° A propos des prétendues villosités choriales : « La membrane qui supporte ces houppes cellulaires ne renferme point de vaisseaux superficiels. Ceux que l'on observe sont profonds et proviennent de la paroi interne de la vésicule ombilicale; la paroi externe, celle qui double directement le chorion, n'est pas vasculaire. Plus tard, lorsque les trois lames sont confondues en une couche unique, cette particularité n'est plus observable. » (*Ibid.*, p. 85.)

Nous pensons avoir répondu plus complètement à ces questions ou, pour mieux dire, montré qu'il n'y a pas lieu de les poser; il n'y a pas soudure de trois membranes : des trois membranes, les deux plus externes disparaissent purement et simplement, par atrophie et résorption, et il n'en subsiste plus qu'une, la plus interne, c'est-à-dire la paroi interne de la vésicule ombilicale. Il n'y a pas à parler de chorion, c'est-à-dire d'enveloppe formée par l'ectoderme; il n'y a plus alors, à la surface de l'œuf, d'autres villosités que celles de l'entoderme de la vésicule ombilicale : ces villosités, au lieu de

plonger dans une provision vitelline, plongent dans les liquides fournis par la paroi utérine et les absorbent.

Un seul auteur, à notre connaisance, a suivi en partie ce processus d'atrophie et de résorption, au moins pour les éléments ectodermiques : c'est Slavjansky [1], dont le mémoire est peu connu, et nous aurait échappé si Kœlliker n'y avait fait une courte allusion (Kœlliker, trad. fr., p. 275). Ce travail est assez important pour que nous en donnions ici une analyse complète.

Slavjansky donne un excellent schéma de la constitution de l'œuf

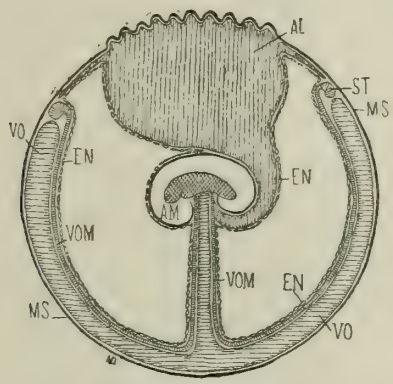

Fig. XXX. — (Slavjansky, 1873, Pl. I, fig. 1.) Schéma de l'œuf du lapin, à l'époque de la gestation où le renflement utérin mesure 2 cent. 1/2 de diamètre : — *MS*, enveloppe séreuse; — *VO*, vésicule ombilicale; — *VOM*, feuillet vasculaire de la vésicule ombilicale; — *AL*, allantoïde; — *EN*, endothélium du cœlome; — *ST*, sinus terminal; — *AM*, amnios.

du lapin (reproduit dans la fig. XXX ci-contre); il y représente très bien notre zone inter-ombilico-placentaire, et fait remarquer qu'à ce niveau l'enveloppe séreuse (ectoderme du chorion) est continue et intacte; « au contraire, dit-il (p. 248), dans toute l'étendue qui correspond à la vésicule ombilicale, l'enveloppe séreuse se montre comme une membrane extraordinairement fine, délicate, interrompue, qui se sépare facilement de l'épithélium du sac vitellin et ne lui adhère pas. Dans les derniers temps de la gestation cette membrane devient de plus en plus mince, plus incomplète, et finit par disparaître. » Ces faits macroscopiques, visibles par la simple dissection, répondent aux détails microscopiques suivants (p. 249) :

1. Kr. Slavjansky, *Die regressiven Veränderungen der Epithelzellen in der serosen Hulle des Kanincheneies.* (*Berichte uber die Verhandlungen der Köngl. Sachsischen Gesellschft der Wissenschft zu Leipzig*, 1872, tome III, p. 274.)

« Au début de la gestation, la membrane séreuse, dépouillée des cellules dégénérées de la muqueuse utérine qui lui adhèrent, se montre composée d'un pur épithélium, dont les cellules montrent un, deux, souvent trois noyaux. Leur protoplasma présente par places des parties où il est plus transparent, aminci et comme perforé... Plus tard (p. 250) ces parties transparentes apparaissent comme de véritables perforations. La cellule n'est alors formée que d'une masse protoplasmique centrale, entourant le noyau, et émettant de nombreux prolongements qui s'anastomosent avec les prolongements semblables des cellules voisines, circonscrivant ainsi des mailles ou perforations, de sorte qu'au lieu d'une membrane épithéliale continue il n'existe plus en réalité qu'une membrane réticulée... Dans la région opposée au placenta, cette disposition devient bientôt telle que les trabécules limitant ces mailles deviennent si grêles qu'il est impossible de les apercevoir. Dans ces trabécules sont épars des noyaux, disposés sans ordre, dont le nombre va sans cesse en diminuant. Ainsi se produit graduellement une destruction complète de l'enveloppe séreuse, dont il ne reste bientôt plus de trace bien évidente que dans le voisinage du sinus terminal [1]. » Nous reproduirons (fig. XXXI) la figure par laquelle Slavjansky représente l'état réticulé de l'ectoderme de la région de la vésicule ombilicale. Cette figure est intéressante pour nous, car, n'ayant étudié que sur des coupes l'atrophie et la résorption de cet ectoderme, nous n'avons pas eu occasion d'en examiner et d'en représenter des vues en surface. Or la figure de Slavjansky nous révèle ce fait intéressant que, pendant son processus d'atrophie, cet ectoderme présente un aspect qui rappelle la disposition plasmodiale des éléments ectodermiques de l'ectoplacenta : et en effet, dans l'explication de sa figure, Slavjansky note ce fait qu'il n'y a plus de ligne de séparation démarquant chaque territoire cellulaire.

Mais, nous l'avons déjà dit, le travail de Slavjansky passa inaperçu et on continua à donner le nom de chorion à la région de la surface de l'œuf où se distribuent les vaisseaux omphalo-mésentériques. Ercolani, en 1880, continue à dire que « chez les rongeurs les vaisseaux omphalo-mésentériques se répandent sur le chorion du côté opposé au placenta et prennent ainsi une part importante

1. Notre zone résiduelle.

à la nutrition du fœtus. » (*Nuove Ricerche sulla Placenta nei pesci cartilaginosi e nei mammiferi*, p. 173.) De même Tafani (*Condizioni Uteroplacentari*, 1886), qui se sert cependant de l'expression de faux chorion; mais, tout en distinguant bien ce que nous appelons la zone inter-ombilico-placentaire, quant à l'origine de sa vascularisation, il la considère comme de même nature que tout le reste dit faux chorion (p. 77) : « Chez les rongeurs l'allantoïde ne porte pas en général le sang ailleurs que dans le placenta, le faux chorion étant vascularisé par les vaisseaux omphaloïdes qui le pénètrent, le sac vitellin disparaissant comme organe distinct. Cependant chez le lapin, une zone étroite périplacentaire est vas-

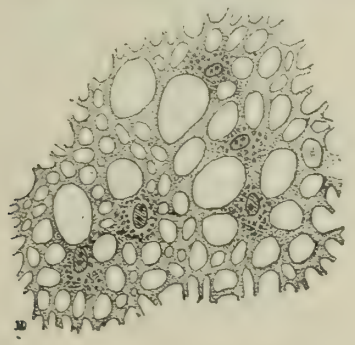

Fig. XXXI. — (Slavjansky, 1873, Pl. I, fig. 3.) Etat réticulé des cellules de l'enveloppe séreuse; il n'y a plus de ligne de séparation entre chaque territoire cellulaire.

cularisée encore par les vaisseaux allantoïdiens. » Quant à la nature de ce faux chorion (p. 85), « il est produit par la membrane subzonale de l'œuf confondue avec le sac vitellin qui s'applique à elle étroitement et se confond avec elle environ sur les deux tiers de sa face interne. Ce chorion est donc riche en vaisseaux, mais qui proviennent des omphalo-mésentériques. » Et plus loin (p. 89) : « Le lapin montre cette particularité que quelques ramuscules des vaisseaux allantoïdiens se distribuent sur leur faux chorion. » Or précisément cette zone inter-ombilico-placentaire, qui reçoit ses ramuscules allantoïdiens, ne mérite pas le nom de faux chorion. Et cependant, revenant plus loin (p. 92 et 93) sur ces dispositions chez le lapin, Tafani montre qu'il a constaté les différences entre l'épithélium du faux chorion proprement dit (entoderme de la vésicule ombilicale) et l'épithélium de la zone inter-ombilico-placentaire (vrai chorion, cellules ectodermiques) : « Au contact de la surface

utérine arrive le faux chorion, qui ne se comporte pas chez le lapin d'une manière bien différente que chez les autres rongeurs... Quelques fins vaisseaux allantoïdiens, arrivés jusqu'au bord du placenta, se jettent sur la partie correspondante du chorion, et s'y terminent en un réseau qui ne s'anastomose pas avec le réseau limitrophe des vaisseaux omphalo-mésentériques... A cette particularité il faut ajouter que là le chorion est revêtu d'un épithélium à cellules cubiques, tandis qu'ailleurs ses cellules sont cylindriques. »

De même Minot observe des villosités à épithélium cylindrique

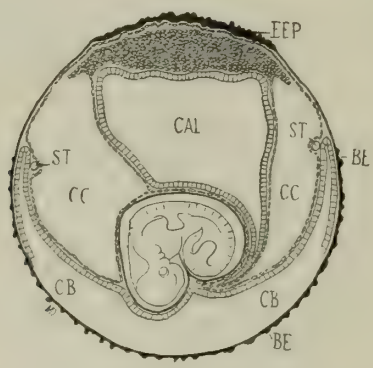

Fig. XXXII. — (Ed. van Beneden et Ch. Julin, 1884, Pl. XXIV, fig. 7.) Stade du développement où le proamnios est considérablement réduit : — *CB*, cavité blastodermique considérablement réduite, présentant à la coupe la forme d'un croissant; — *ST*, sinus terminal; — *EEP*, épaississements épiblastiques de la zone placentaire de la séreuse de von Baër, limite virtuelle entre le placenta maternel et le placenta fœtal; — *CAL*, cavité de l'allantoïde; — *CC*, portion extra-embryonnaire du cœlome; — *BE*, bourgeons épiblastiques de l'hémisphère inférieur du blastocyste.

dans la région de la vésicule ombilicale, mais il les considère comme de nature ectodermique (p. 375) : « Sur le sac vitellin, l'ectoderme s'est transformé en épithélium cylindrique, dont la surface est irrégulière, une cellule dépassant plus ou moins le niveau de sa voisine... »

Nous terminerons cette revue critique par l'indication de la manière de voir de van Beneden et Julin; comme celle de Slavjansky, elle est à moitié chemin de la vérité, car si Slavjansky montre la disparition de la couche ectodermique, van Beneden et Julin insistent sur la non-existence de la couche entodermique correspondante; sur la non-existence, et non pas sur l'atrophie et la résorption de cette couche, qui, d'après eux, ne se serait jamais développée jusque sur l'hémisphère inférieur de l'œuf. Nous savons, et nous avons

figuré (fig. XVI et XVII) que l'entoderme, au début, ne double pas toute la sphère blastodermique, dont l'hémisphère inférieur est, pendant un certain temps, monodermique, c'est-à-dire formé par le seul ectoderme; mais bientôt l'entoderme double tout l'ectoderme (schéma de la fig. XVIII). Van Beneden et Julin, se trouvant à un stade avancé, en présence d'un hémisphère inférieur dont les éléments cellulaires sont méconnaissables, ont pensé que cet hémisphère était formé par le seul ectoderme que l'entoderme ne serait pas venu doubler. C'est ce qui est exprimé par les deux schémas

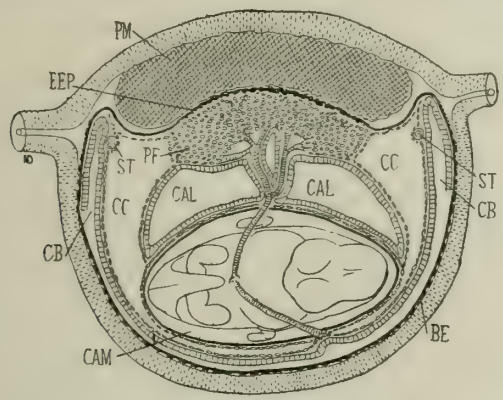

Fig. XXXIII. — (Ed. V. Beneden et Julin, *ibid.*, fig. 8.) Embryon plus avancé dans son développement, représenté en place avec ses annexes, dans l'utérus : — *CAM*, cavité de l'amnios; — *CB*, cavité blastodermique; — *BE*, bourgeons épiblastiques de l'hémisphère inférieur du blastocyste; — *EEP*, épaississements épiblastiques de la zone placentaire de la séreuse de von Baër, limite virtuelle entre le placenta maternel (*PM*) et le placenta fœtal (*PF*). — Les autres lettres comme pour la figure précédente.

ci-joints (fig. XXXII et XXXIII), reproduits d'après ces auteurs (ces figures résumeront de plus leurs opinions précédemment discutées sur la nature du placenta), et par les passages suivants de leur mémoire : « Au quatorzième jour,... toute la portion médiane du plancher de la vésicule vitelline est formée par l'épiblaste seul » (p. 387) [1]... « L'union entre la paroi de la vésicule ombilicale et la muqueuse de l'utérus se fait au moyen de bourgeons épiblastiques, qui naissent sur tout l'hémisphère inférieur de la vésicule blastodermique, à partir du huitième jour du développement... L'union avec la muqueuse de l'utérus est très lâche et la membrane épiblastique qui intervient dans la constitution de la vésicule vitelline dégénère rapidement chez des embryons de quatorze à quinze

1. V. Beneden et Ch. Julin, *Annexes fœtales* (*Archives de Biologie*, 1884, t. V, p. 369).

jours; elle se détache de la muqueuse, quand on ouvre la vésicule pour isoler l'embryon. Elle ne présente plus aucune résistance et se sépare par lambeaux. La dégénérescence des cellules qui, par prolifération, engendrent les bourgeons épiblastiques commence au neuvième jour. » On voit que, en fin de compte, van Beneden arrive aux mêmes résultats que nous, quoique par des conceptions différentes, car il est bien facile de comprendre qu'au delà du quinzième jour il n'aurait bientôt plus trouvé aucune trace de l'hémisphère inférieur de la vésicule vitelline, hémisphère qui, n'ayant, d'après lui, jamais possédé d'hypoblaste, aurait vu son ectoblaste s'atrophier et disparaître.

En terminant cette longue revue critique, où nous avons tenu à mettre sous les yeux du lecteur toutes les figures schématiques par lesquelles les divers auteurs ont représenté les dispositions des annexes de l'œuf, nous ferons remarquer que ces figures des divers auteurs sont de pures coupes schématiques, conçues et composées d'après le résultat de dissections toujours délicates, souvent trompeuses; tandis que nos schémas sont la reproduction de coupes réelles (voir nos planches); ils ne sont pas conçus et arrangés, mais reproduisent en les simplifiant les dispositions vraies, telles que les donnent les coupes d'ensemble. Pour ces questions délicates et si longtemps controversées d'embryologie, il n'y a que la méthode des coupes, et des coupes en séries, qui puisse donner des résultats positifs et incontestables.

Pour compléter entièrement cette revue critique, il nous resterait à voir ce qui a été dit relativement aux formations que nous avons décrites sous les noms d'*espace inter-cotylédonaire* et d'*espace inter-ectoplacentaire* et relativement aux éléments dits *cellules géantes*. Mais l'histoire de ces parties gagnera à n'être faite qu'ultérieurement, après que nous aurons étudié les formations analogues chez les rongeurs autres que le lapin.

———

Explication des Planches (Placenta du lapin.)

Planche I.

Figures 1-7, 7e jour de la gestation.

Figure 1. — Coupe d'un renflement de la corne utérine d'une lapine au 7e jour de la gestation. Grossissement de 4 fois.

MM, bord mésométrique de la corne; — O, l'œuf ou vésicule blastodermique; — *m*, musculature de l'utérus; — 1, 2, les deux saillies cotylédonaires; — 3, muqueuse de la partie opposée (non mésométrique); — 4, sillon intercotylédonaire.

Fig. 2. — Détails de la paroi utérine dans la région non mésométrique (la région 3 de la figure précédente). — Grossissement de 70 fois.

1, muscles longitudinaux; — 2, muscles transversaux; — 3, chorion de la muqueuse; — 4, épithélium; — 5, régions où les cellules épithéliales commencent à se fusionner en une couche homogène avec des noyaux à centre clair.

Fig. 3. — Vue d'ensemble de la constitution d'une saillie cotylédonaire de la muqueuse (1, 2 de la fig. 1). Grossissement de 25 fois.

MM, région mésométrique; — *m*, muscles longitudinaux; — 1, 1, épithélium; — 2, 2, dépressions glanduliformes; — 3, 3, vaisseau du chorion.

Fig. 4. — Epithélium des saillies de la coupe représenté dans la figure précédente. Grossissement de 200 à 250 fois.

1, couche homogène; — 2, origine d'une dépression glandulaire; — 3, 3, capillaires; — 4, cellules conjonctives étoilées.

Fig. 5. — Un vaisseau capillaire des parties périphériques d'une saillie cotylédonaire. — Grossissement 200 fois.

1, cellules de l'endothélium vasculaire; — 2, cellules globuleuses formant une tunique adventice au capillaire; — 3, cellules conjonctives étoilées du chorion.

Fig. 6. — Vaisseau de la partie moyenne, la plus développée d'une saillie cotylédonaire. — Grossissement 200 fois.

1, 1, endothélium; — 2, adventice formée de plusieurs couches de cellules globuleuses; — 3, cellules conjonctives ambiantes.

Fig. 7. — Embryon et aire opaque de 7 jours 1/2. — AO, AO, limites antérieure et postérieure de l'aire opaque; — 1, 2, croissants ectoplacentaires; — E, embryon. — Grossissement de 8 fois.

Figures 8 à 14, embryon de 8 jours.

Fig. 8. — Embryon et aire opaque de 8 jours : — V, les îlots vasculaires de la périphérie de l'aire opaque; — 1, 2, croissants ectoplacentaires; — 9, 11, 13, lignes selon lesquelles ont été pratiquées les coupes représentées dans les figures 9, 11 et 13. — Grossissement de 8 fois.

Fig. 9. — Coupe d'un blastoderme de 8 jours, passant par la partie antérieure de l'embryon (selon la ligne 9 de la fig. 8). — A, axe de l'embryon; — LM, LM, lames médullaires céphaliques; — V, V, îlots vasculaires; — *ex* (10), région de l'ectoderme (croissant ectoplacentaire) représentée dans la figure 10. — Grossissement 44 fois.

Fig. 10. — Détails, à un grossissement de 240, de la région *ex* (10) de la coupe précédente : — *ex*, ectoderme; — *in*, endoderme; — entre les deux le mésoderme formé d'une seule couche de cellules.

Fig. 11. — Coupe d'un blastoderme de 8 jours, passant par la partie postérieure de l'embryon (selon la ligne 11 de la fig. 8) et par la partie antérieure des croissants ectoplacentaires. — Grossissement 44 fois.

A, axe de l'embryon; — LM, LM, lames médullaires; — *ex* (12), région de l'ectoderme (croissant ectoplacentaire) reprise dans la figure 12.

Fig. 12. — Détails, à un grossissement de 240, de la région *ex* (12) de la figure précédente. Lettres comme ci-dessus.

Fig. 13. — Coupe selon la ligne 13 de la figure 8. — Grossissement 44 fois, lettres comme ci-dessus.

Fig. 14 — Détails, à un grossissement de 240, de la région *ex* (14) de la figure précédente : — *ex*, ectoderme; — *in*, entoderme; — *ms*, mésoderme, forme ici deux lames.

Figures 15, 16 (avec 17 et 18 de la planche suivante), embryon de 8 jours 1/2.

Fig. 15. — Embryon et aire opaque de 8 jours 1/2 : — V, îlots sanguins de la périphérie de l'aire opaque; — 1, 4, croissants ectoplacentaires; — 2, 3, lacunes dans ces croissants, produites pendant l'arrachement du blastoderme, et résultant de ce que des portions d'ectoderme sont restées adhérentes aux saillies cotylédonaires de l'utérus. — Grossissement 8 fois.

Fig. 16. — Coupe d'un blastoderme de 8 jours 1/2, dans ses connexions avec l'utérus, selon la ligne 16 de la figure 15.

A, coupe du corps de l'embryon; — IC, sillon intercotylédonaire; — *e*, épithélium de l'utérus; — V, vaisseau du chorion des saillies cotylédonaires; — P, périphérie du blastoderme (en dehors de l'aire opaque); — *ep*, coupe des croissants ectoplacentaires; — 17, 18, régions dont l'étude est représentée dans les figures 17 et 18. — Grossissement de 36 fois.

Planche II.

Fig. 17. — Détails, à un grossissement de 250, de la partie la plus interne de la lame ectoplacentaire à l'âge de 8 jours 1/2 (région 17 de la figure 16, de la planche I) : — *e*, couche qui représente l'épithélium utérin transformé ; — *ex*, ectoderme, s'épaississant de dedans en dehors et présentant bientôt une couche plasmodiale et une couche cellulaire ; — *ms*, mésoderme; — V, V, capillaires superficiels de la muqueuse (de la saillie cotylédonaire).

Fig. 18. — Détails, à un grossissement de 250, de la partie moyenne de la lame ectoplacentaire à l'âge de 8 jours 1/2 (région 18 de la figure 16) : — G, G, restes des glandes ou dépressions de la muqueuse des saillies cotylédonaires de l'utérus; — V, V, V, vaisseaux capillaires superficiels de cette muqueuse; — *mse*, feuillet externe du mésoderme, doublant la lame ectoplacentaire; — *msi*, feuillet interne doublant le mésoderme *in*.

Fig. 19. — Embryon et aire opaque de 9 jours. — Grossissement de 8 fois.

Une vaste lacune ou perte de substance ectodermique tient la place de l'ensemble des croissants ectoplacentaires, l'ectoplacenta étant demeuré attaché aux cotylédons utérins.

Fig. 20. — Coupe de la partie postérieure de cet embryon et de son blastoderme. — Grossissement de 35 fois

IC, sillon intercotylédonaire; — A, corps de l'embryon (gouttière médullaire près de se fermer); — *am*, replis amniotiques; — G, G, glandes utérines; — V, vaisseaux de la muqueuse; — 21, région représentée dans la figure suivante.

Fig. 21. — La région 21 de la figure précédente à un grossissement de 180 fois.

In, feuillet interne ; — PP, fente pleuro-péritonéale (cœlome externe); — 3, éléments mésodermiques de la lame externe du mésoderme; — *ep*, la lame ectoplacentaire; — V,V. capillaires superficiels des cotylédons utérins ; — V,V, vaisseaux profonds ; — G, G, glandes.

Fig. 22. — Coupe de l'extrémité toute postérieure de ce même embryon de 9 jours et de son blastoderme. — Grossissement de 35 fois.

On y voit comment les replis amniotiques viennent au contact pour circonscrire la cavité amniotique.

Figures 23, 24 et 25, embryon de 9 jours 1/2.

Fig. 23. — Vue d'ensemble d'une coupe de l'embryon, de l'ectoplacenta et d'une grande partie des cotylédons utérins à 9 jours 1/2. — Grossissement de 21 fois.

IC, sillon intercotylédonaire ; — V, vaisseaux profonds (à adventice de cellules vésiculeuses) du chorion des cotylédons; — *e*, épithélium utérin; — G, restes de glandes; — *ep*, lame ectoplacentaire; — PP, fente pleuro-péritonéale (cœlome extra-embryonnaire); — A, corps de l'embryon (coupe de la moelle épinière, des prévertèbres, de l'intestin postérieur) — Am, cavité de l'amnios; — Al, l'allantoïde.

Fig. 24. — Parois d'un vaisseau de l'épaisseur des cotylédons, à l'âge de 9 jours 1/2, à un grossissement de 300 fois.

1, 1, cellules endothéliales; — 2, 2, cellules vésiculeuses qui forment l'épaisse adventice doublant extérieurement l'endothélium; — 3, cellules conjonctives interstitielles.

Fig. 25. — La région 25 de la figure 23, à un grossissement de 270 fois.

G, reste de glande utérine; — V, V, vaisseau à adventice de cellules vésiculeuses; — v, v, capillaires circonscrits seulement par une couche endothéliale; — L,L, lacunes sanguimaternelles de l'ectoplacenta; — 1, couche cellulaire; — 2, couche plasmodiale de l'ectoplacenta; — 3, cellules mésodermiques; — *in*, feuillet interne du blastoderme; — Vo, vaisseaux ombilicaux.

Planche III.

Fig. 26. — Coupe d'un utérus de lapine à la fin du 10e jour de la gestation. Grossissement de 4 fois 1/2.

MM, bord mésométrique; — 1, 2, les deux cotylédons utérins; — IC, sillon intercotylédonaire; — EE, corps de l'embryon, coupé deux fois, vu l'état de torsion spiroïde de son extrémité postérieure; — PP, cavité pleuro-péritonéale interannexielle (cœlome externe); — HS, hémisphère supérieur de la vésicule ombilicale; — ST, sinus terminal; — HI, hémisphère inférieur de la vésicule ombilicale; — 28, région reproduite dans la figure 28.

Fig. 27. — Région du sinus terminal à la fin du 10e jour. Grossissement de 240 à 250 fois.

ST, lumière du sinus terminal; — V, V, autres vaisseaux ombilicaux; — *ex*, ectoderme avec quelques indications de villosités (VL); — *in*, entoderme; — *ms*, mésoderme; — PP, fente pleuro-péritonéale.

Fig. 28. — La région 28 de la fig. 26, c'est-à-dire l'hémisphère inférieur de l'œuf et la muqueuse utérine correspondante, à un grossissement de 250 fois.

HI, hémisphère inférieur de la vésicule blastodermique, composée seulement d'un ectoderme (*ex*) et d'un entoderme (*in*); — E, épithélium du fond des dépressions de la muqueuse; — *e*, épithélium des saillies; — CG, première apparition des cellules géantes.

Fig. 29. — L'embryon, l'ectoplacenta et un cotylédon maternel de la figure 26 (fin du 10e jour) repris à un grossissement de 10 fois.

IC, espace intercotylédonaire; — 1, région où se développera la couche vésiculeuse permanente ou protectrice; — 2, lame inter-ectoplacentaire; — Al, allantoïde; — Am, amnios; — E, 4, les deux coupes du corps de l'embryon voir l'explication de la figure 26; — fc, lame fibro-cutanée; — RS, région des sinus uterins (des cotylédons); — RI, région intermédiaire (des cotylédons maternels); — pour les autres lettres, voir la fig. 26.

Fig. 30. — La section 30 de la figure 29, c'est-à-dire la partie externe ou périphérique de l'ectoplacenta, à un grossissement de 140 fois, pour montrer les colonnes ectoplacentaires.

1, 2, 3, région intermédiaire des cotylédons, montrant les stades successifs d'évolution des cellules vésiculeuses intermédiaires; — V, V, vaisseaux de cette région intermédiaire; — L, L, L, lacunes sangui-maternelles de l'ectoplacenta; — *fc*, feuillet fibro-cutané de l'ectoplacenta avec les vaisseaux apportés par l'allantoïde.

Fig. 31. — Portion d'une coupe de l'ectoplacenta à onze jours et demi. — Grossissement de 80 fois.

1, 1, 1, poussées mésodermiques entamant les colonnes ectoplacentaires; — 2, 2, poussées de la paroi de ces colonnes venant cloisonner leur lumière; — *li*, lame limitante, ou arcades limitantes ectoplacentaires; — LC, canal central des colonnes ectoplacentaires (lacunes sangui-maternelles).

Fig. 32. — Mêmes parties, à l'âge de douze jours: grossissement de 120 fois; transformation des colonnes ectoplacentaires en complexus tubulaires.

La partie gauche, circonscrite par les lettres A, B, D, est une coupe oblique ou perpendiculaire de la colonne; à droite, la coupe est longitudinale.

C, cloison mésodermique séparant deux lobes ou complexus tubulaires; — DM, dilatation maternelle; DF, dilatation fœtale (confluents des tubes du complexus).

Fig. 33. — Partie intérieure d'un complexus tubulaire achevé, à l'âge de treize jours: grossissement de 200 à 210 fois.

1, 1, tubes coupés perpendiculairement à leur axe; — 2, cloisons mésodermiques et vaisseaux allantoïdiens interlobaires; — DF, dilatation fœtale ou confluent fœtal du complexus tubulaire.

Planche IV.

Fig. 34. — Coupe d'un renflement de l'utérus, perpendiculairement à son axe à l'âge de treize jours. — Grossissement de 3 fois 1/2.

E, coupe de la partie antérieure (cephalique) de l'embryon; à gauche, une coupe de la partie postérieure; l'état de torsion du corps fait que l'embryon est ainsi coupé deux fois dans la coupe; de même pour la plupart des figures suivantes; — HS, HI, ST, comme dans la figure 26.

Fig. 35. — La région 35 de la figure précédente, c'est-à-dire la limite externe ou périphérique de l'ectoplacenta, avec la partie correspondante de l'œuf, à un grossissement de 25 à 30 fois.

1, continuité de l'ectoplacenta avec l'ectoderme du reste de la vésicule blastodermique; à droite de ce point, on voit une série de complexus tubulaires, avec leurs dilatations maternelles (DM) et leurs dilatations fœtales (DF); en 33 est un complexus analogue à celui qui a été représenté dans la figure 33 de la planche précédente; — de 1 en 3, région où s'étend le tissu mésodermique d'origine allantoïdienne; — de 3 en 2, la paroi de l'œuf n'est formée que par l'ectoderme (*ex*) avec la lame fibro-cutanée (*fc*); — VL, villosités de l'ectoderme; — ST, sinus terminal; — HS, hémisphère supérieur; — HI, hémisphère inférieur de la vésicule ombilicale.

Fig. 36. — Coupe de l'utérus et de l'œuf à l'âge de treize jours et demi. Grossissement de 4 fois 1/2.

IC, espace intercotylédonaire; — CAL, cavité de l'allantoïde; — de 1 à 2 la zone interombilico-placentaire; — HS et HI, comme ci-dessus.

Fig. 37. — L'embryon et les ectoplacentas de la figure précédente à un grossissement de 10 à 12 fois.

IE, espace inter-ectoplacentaire; — 1, 2, zone inter-ombilico-placentaire; — les autres lettres comme ci-dessus.

Fig. 38. — Coupe de l'utérus et de l'embryon à l'âge de quatorze jours.

IC, espace intercotylédonaire; — IE, espace inter-ectoplacentaire; — CAL, cavité de l'allantoïde; — CC, canal omphalo-mésentérique; — ST, sinus terminal; — HS, HI, hémisphères supérieur et inférieur de la vésicule ombilicale.

Fig. 39. — La région du sinus terminal de la figure précédente (14 jours) à un grossissement de 200 fois.

De A à B, partie inférieure de la zone inter-ombilico-placentaire, sur laquelle le tissu mésodermique allantoïdien s'est étendu, jusqu'au sinus terminal; — VA, vaisseau allantoïdien; — VL, villosités ectodermiques; — de B en C, la vésicule ombilicale (portions voisines du sinus terminal, ST); — IN, entoderme de l'hémisphère supérieur de la vésicule ombilicale; — *ex*, ectoderme; — *in*, entoderme de l'hémisphère inférieur (HI).

Fig. 40. — Utérus et embryon, à l'âge de quinze jours, grossissement de 3 fois 1/2.

Lettres comme pour les figures 34, 36, 37. 38; de plus : RI, région intermédiaire (tissu des cellules vésiculeuses intermédiaires); — R, restes de l'hémisphère inférieur de la vésicule ombilicale (*zone résiduelle*); — PP, cœlome externe.

Fig. 41. — État des tubes ectoplacentaires à l'âge de quinze jours, grossissement de 230 fois.

1, 1, paroi plasmodiale des tubes; — 2, cellules mésodermiques des cloisons inter-tubulaires; — V, vaisseaux allantoïdiens de ces cloisons; — T, T, lumière des tubes.

Fig. 42. — Coupe d'ensemble des tissus maternels et de l'ectoplacenta à l'âge de quinze jours; grossissement de 14 fois.

CVP, couche vésiculeuse protectrice ou permanente; au-dessus est la tunique musculaire de l'utérus, au-dessous est la région des sinus utérins (tissu des cellules vésiculeuses vaso-adventices); — RI, région intermédiaire des cotylédons utérins (tissu des cellules vésiculeuses intermédiaires); — CM, confluents maternels des complexus tubulaires de l'ectoplacenta; — *li*, lames limitantes ectoplacentaires, ou arcades limitantes; — CF, confluents fœtaux; — *ea*, épithélium de la cavité de l'allantoïde.

Fig. 43. — Tube ectoplacentaire montrant le début du travail de sa transformation en complexus canaliculaire. Age de seize jours. Grossissement, 500 fois.

Lettres comme dans la figure 41.

Planche V.

Fig. 44. — Coupe en totalité, perpendiculairement à son axe, d'un renflement utérin, avec son embryon, au 17e jour de la gestation. Grossissement de 3 fois.

RS, région des gros sinus utérins (V, V); — CVP, région de la couche vésiculeuse permanente ou protectrice; — IC, espace inter-cotylédonaire; — IE, espace inter-ectoplacentaire; — de 1 à 2, la zone inter-ombilico-placentaire; — R, zone résiduelle (de l'hémisphère inférieur de la vésicule ombilicale); — ST, sinus terminal; — HS, hémisphère supérieur de la vésicule ombilicale; — PP, cœlome extra-embryonnaire ou inter-annexiel; — CAL, cavité de l'allantoïde.

Fig. 45. — Étude de la zone inter-ombilico-placentaire (de A à B) au 17e jour (figure précédente, en 2). Grossissement de 200 fois environ.

ex, ectoderme de la zone inter-ombilico-placentaire; — VL, VL, ses villosités; — E, lame externe, et I lame interne du tissu mésodermique de cette zone; — PP, cœlome accessoire formé dans cette zone; — PP, la région où est le cœlome primitif; — VA, vaisseaux allantoïdiens; — RR, zone résiduelle (*in*, son entoderme); — HS, hémisphère supérieur de la vésicule ombilicale (IN, son entoderme); — VO, vaisseaux omphalo-mésentériques; — ST, sinus terminal.

Fig. 46 (cette figure va jusqu'au bas de la planche). — La région 46 de la fig. 44, c'est-à-dire la vésicule ombilicale et les parois utérines dans la région opposée à l'insertion du mésomètre. Grossissement de 480 fois.

HS, hémisphère supérieur (invaginé) de la vésicule ombilicale, avec ses vaisseaux (VO) et son entoderme (*in*); — HI, hémisphère inférieur, à l'état de détritus méconnaissable, formé d'un amas de substance granuleuse (1), avec des restes de noyaux de l'entoderme (2, 2), de l'ectoderme (3), et de l'épithélium utérin (4, 4); — E, épithélium utérin régénéré; — *v*, vaisseau de la muqueuse utérine; — *c*, *c*, ses cellules conjonctives; — CG, cellules géantes; — M, musculature.

Fig. 47. — Un complexus tubulaire au 17e jour. Grossissement de 30 fois.

DM, confluents maternels; — DF, confluents fœtaux des tubes qui commencent à subir le travail qui doit diviser chacun d'eux en un complexus canaliculaire.

Fig. 48. — Fragment de la paroi d'un sinus utérin de la région intermédiaire des cotylédons au 17e jour. Grossissement de 400 fois.

1, 1, cellules vésiculeuses intermédiaires, reconnaissables à leurs noyaux multiples; — 2, 2, couche plasmodiale endovasculaire; — 3, 4, cellules individualisées aux dépens de cette couche et présentant des noyaux de dimensions diverses.

Fig. 49. — Fragment de la paroi d'un gros sinus utérin (région RS de la fig. 44), au 17e jour. Grossissement de 400 fois.

1, 1, cellules vésiculeuses vaso-adventices; — 2, 3, 4, divers aspects de la couche plasmodiale endovasculaire.

Fig. 50. — Mêmes parties que la figure précédente : individualisation très prononcée de la couche plasmodiale endovasculaire en cellules (2, 3).

Fig. 51. — Fragment d'une coupe longitudinale d'un tube ectoplacentaire du 18e au 19e jour. Grossissement de 240 fois.

A.B, limites latérales du tube (cloisons intertubulaires); — *c*, capillaires fœtaux de ces cloisons; — L, L, cavité du tube en voie de subdivision.

Fig. 52. — Coupe transversale ou oblique du sommet (confluent maternel) d'un complexus canaliculaire en voie de formation. Grossissement de 260 fois.

1, 1, cellules vésiculeuses intermédiaires; — 2, 2, couche plasmodiale ectoplacentaire; — 3, 3, végétations de cette couche, subdivisant la cavité (4, 4) du tube primitif.

Fig. 53. — Coupe transversale d'un tube ectoplacentaire déjà assez nettement décomposé en canalicules, au 19e jour. Grossissement de 240 fois.

A et B, cloisons intertubulaires (déjà cloisons interlobulaires); *c*, *c*, cloisons intercanaliculaires; — CC, cavités des canalicules déjà plus ou moins isolés.

Fig. 54. — Fragment d'une coupe longitudinale d'un complexus canaliculaire complètement achevé, vers le 21e jour. Grossissement de 260 fois.

A et B, cloisons interlobulaires; — CC, canalicules.

Planche VI.

Fig. 55. — Vue d'ensemble d'une coupe de placenta, injecté par la mère, au 25e jour. Grossissement de 3 fois.

CVP, couche vésiculeuse permanente ou protectrice; — RS, région des gros sinus utérins (l'injection qui les remplit est figurée en noir); — 1, 2, limites de la zone inter-ombilico-placentaire; — R, zone résiduelle (de l'hémisphère inférieur de la vésicule ombilicale); — H, hémisphère supérieur (invaginé) de la vésicule ombilicale; — PP, cœlome; — IE, espace inter-ectoplacentaire; au-dessus, sous forme de fente transversale, est l'espace inter-cotylédonaire.

Fig. 56. — Ensemble d'un complexus tubulaire dont chaque tube est complètement transformé en un complexus canaliculaire, du 25e au 26e jour. Grossissement de 30 fois.

1, complexus canaliculaire, avec un long tube caverneux efférent (2); — 3, un complexus canaliculaire avec un long tube caverneux afférent (4); — T, ouverture des tubes dans le confluent fœtal; — CC, canalicules; — *li*, arcades limitantes ectoplacentaires; — RI, région intermédiaire (cellules vésiculeuses intermédiaires); — *c*, *c*, vaisseaux allantoïdiens.

Fig. 57. — Disposition d'ensemble des complexus canaliculaires au 25e jour. Grossissement de 12 fois.

M, muscles de l'utérus, couche circulaire; — CVP, couche vésiculeuse permanente ou protectrice; — V, gros sinus utérin; — RI, couche intermédiaire (cellules vésiculeuses intermédiaires); — *li*, arcades limitantes ectoplacentaires; — 2, complexus canaliculaires; — 1, 1, tubes caverneux.

Fig. 58. — Transformations ultimes des cellules vésiculeuses intermédiaires au 27e jour. Grossissement de 400 fois.

1, cellule vésiculeuse intacte; — 2, 3, transformation graduelle du protoplasma en granulations; — 4, 5, 6, transformation graduelle en une pulpe, semée de débris chromatiques.

Fig. 59. — Même transformation des cellules vésiculeuses vaso-adventices de la région des gros sinus utérins au 27e jour. Grossissement de 270 fois.

1 à 6, transformation graduelle des cellules vésiculeuses en une pulpe semée de noyaux ou fragments chromatiques; — 2, 3, 4, divers états de la couche plasmodiale endo-vasculaire de ces sinus.

Fig. 60. — Fragment d'une coupe transversale d'un complexus canaliculaire au 24e jour Grossissement de 520 fois.

4, 4, cavité des canalicules; — 1, 1, régions très minces de leur paroi plasmodiale; — 2, 2, régions où cette paroi est plus épaisse et renferme des noyaux.

Fig. 61. — Vue d'ensemble d'une coupe du placenta aux derniers jours de la gestation (29e au 30e jour). Grossissement de 2 fois.

CVP, couche vésiculeuse permanente ou protectrice; — RS, région des gros sinus cotylédonaires; — 1, 2, limites de la zone inter-ombilico-placentaire (voy. fig. 66); — MM, musculature de l'utérus; — M, muqueuse utérine; — HS, paroi de l'œuf, hémisphère supérieur de la vésicule ombilicale; — EP, le placenta ectoplacenta; — *r*, région inter-ectoplacentaire.

Fig. 62. — Fragment d'une coupe longitudinale d'un complexus canaliculaire, fortement injecté par les voies maternelles, d'un placenta au 27e jour. Grossissement de 470 fois.

I, I, cavités des canalicules distendus par l'injection figurée en noir; — *c*, *c*, capillaires fœtaux; — 1, 1, régions où la couche plasmodiale ectoplacentaire est très mince.

Fig. 63. — Fragment d'une coupe transversale d'un complexus canaliculaire, fortement injecté par les voies maternelles, au 28e jour. Grossissement de 470 fois.

Mêmes lettres que pour la figure précédente.

Fig. 64. — Fragment d'une coupe transversale d'un complexus canaliculaire vide de sang maternel, au 29e jour. Grossissement de 380 fois.

c, *c*, capillaires fœtaux distendus par le sang fœtal (dont les globules n'ont pas été représentés); — L,L, état dans lequel apparaissent, dans ces conditions, les cavités des canalicules.

Fig. 65. — Mêmes parties sur une coupe longitudinale, mêmes lettres.

Fig. 66. — Région de la zone inter-ombilico-placentaire d'un placenta à terme (voy. fig. 61). Grossissement de 15 fois.

CVP, couche vésiculeuse permanente; — de 1 à 2, limites de la zone inter-ombilico-placentaire; — MM, musculature de l'utérus; — M, muqueuse utérine; — 67, région dont les détails sont repris à un plus fort grossissement dans la figure 67; — pp, cœlome accessoire de la zone inter-ombilico-placentaire; — PP, le cœlome général (voy. les figures 44 et 45 de la planche V); — CU, la cavité utérine (l'espace entre la muqueuse utérine et la surface de l'œuf, HS); — HS, la vésicule ombilicale (ancien hémisphère supérieur) formant l'enveloppe la plus extérieure de l'œuf; — EP, ectoplacenta.

Fig. 67. — Partie moyenne de la zone inter-ombilico-placentaire d'un placenta à terme (région 67 de la fig. 66). Grossissement de 150 fois.

I, couche mésodermique interne; — E, restes de la couche mésodermique externe; — 1, 1, couche profonde de son ectoderme; — 2, 2, couches superficielles de cet ectoderme, avec ses villosités (VL) et ses lacunes (3, 3); — comparer avec la fig. 42.

Fig. 68. — Partie inférieure de la même zone inter-ombilico-placentaire (région 2 de la fig. 66).

R, la zone résiduelle (comparer avec la fig. 45); — *in*, son entoderme (tout ce qui reste de l'hémisphère inférieur de la vésicule ombilicale); — HS, feuillet supérieur de la vésicule ombilicale; — IN, son entoderme. — Les autres lettres comme ci-dessus.

Fig. 69. — Un fragment de la vésicule ombilicale (enveloppe la plus externe de l'œuf, ancien hémisphère supérieur) à la fin de la gestation.

fi, sa lame fibro-intestinale; — VO, vaisseaux omphalo-mésentériques; — IN, épithélium (entoderme); — A, région où cet épithélium se détache spontanément.

Fig. 70. — Le placenta pendant la parturition; comparer avec la fig. 66.

x, ligne de séparation entre la couche vésiculeuse permanente (CVP) et la musculature (MM) de l'utérus; — M, muqueuse utérine; — CU, cavité utérine (voir l'explication de la fig. 66).

SECONDE PARTIE

DE L'INVERSION DES FEUILLETS CHEZ LES RONGEURS

Après avoir étudié le placenta chez le lapin, et au moment de continuer cette étude chez le rat, la souris et le cochon d'Inde, mammifères qui présentent le singulier phénomène connu sous le nom d'*inversion des feuillets blastodermiques*, il est indispensable que nous examinions ce que c'est que cette prétendue inversion.

Cette singulière disposition morphologique, découverte en 1852 par Bischoff chez le cochon d'Inde, consiste, en apparence, en ce que, chez cet animal, il existerait deux feuillets blastodermiques primaires, l'un externe, l'autre interne, comme chez tous les autres vertébrés, mais le feuillet interne, au lieu de donner naissance au tube digestif et à ses annexes, serait l'origine du système nerveux, des organes des sens, de l'amnios; par contre, le feuillet externe, au lieu de former le système nerveux, etc., formerait le tube digestif. Ce serait donc ici, contrairement à la loi générale, le feuillet externe qui mériterait le nom d'intestino-glandulaire, et le feuillet interne celui de nervoso-sensoriel. Il y aurait donc *inversion*, soit qu'il faille entendre par là que les origines blastodermiques sont ici inverses de la règle générale, c'est-à-dire que ce qui est fourni d'ordinaire par l'ectoderme provient ici de l'entoderme, soit qu'il faille entendre par le mot inversion un simple déplacement des feuillets, l'ectoderme occupant une situation interne, l'entoderme une situation externe. — Enfin l'inversion, une fois les premiers linéaments

de l'embryon apparus, se traduit encore par cette disposition singulière, conséquence des précédentes, à savoir que l'embryon du

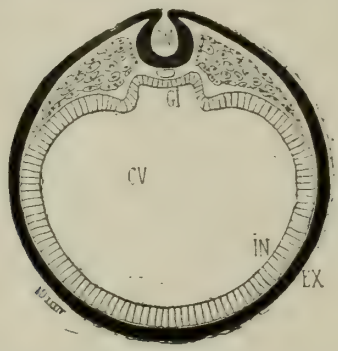

Fig. XXXIV. — Schéma des feuillets blastodermiques d'un œuf quelconque de vertébré. Comme dans nos schémas précédents, l'ectoderme est figuré par un trait noir épais; l'entoderme est représenté comme un épithélium cylindrique; le mésoderme est figuré par des cellules arrondies.

cochon d'Inde ne tourne pas, comme l'embryon des autres mammifères, son côté ventral vers l'intérieur de l'œuf et son côté dorsal vers l'extérieur, mais il regarde la cavité de l'œuf par sa face dor-

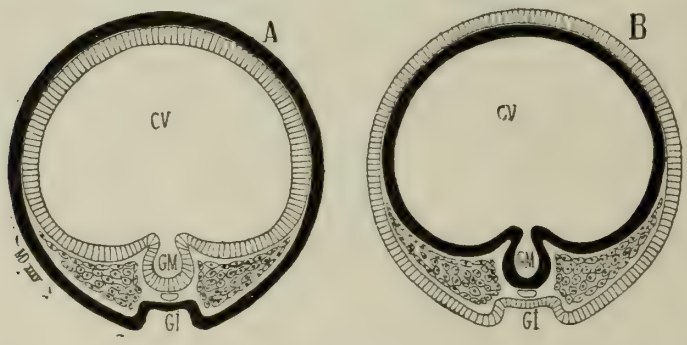

Fig. XXXV. — Schéma de l'inversion des feuillets. L'embryon a sa face dorsale (GM, gouttière médullaire) en dedans, sa face ventrale (GI, gouttière intestinale) en dehors (comparer avec les dispositions normales de la fig. XXXIV). — La figure A représente l'hypothèse d'une inversion quant aux dérivés, la figure B celle d'une inversion quant à la situation des feuillets.

sale (voir la gouttière médullaire, GM, dans les schémas A et B de la fig. XXXV), tandis que sa face ventrale regarde en dehors (voir la gouttière intestinale, GI, fig. XXXV). — Les schémas A et B de la figure XXXV représentent cette inversion, comparativement à la disposition générale donnée par la figure XXXIV; en A (fig. XXXV)

est exprimée l'hypothèse que la signification morphologique des feuillets serait changée, c'est-à-dire que, par exemple, l'entoderme donnerait naissance aux formations qui sont ailleurs d'origine ectodermique (par exemple la gouttière médullaire GM); en B est exprimée l'hypothèse que les deux feuillets ont conservé leur signification morphologique quant à leurs dérivés, mais que leur situation est changée, l'ectoderme étant en dedans, l'entoderme en dehors.

Cette disposition problématique des feuillets et de l'embryon chez le cochon d'Inde, découverte par Bischoff, confirmée par Reichert et par Hensen, entre autres, n'a reçu son explication que dans ces dernières années, grâce aux études faites notamment sur la souris et le rat, qui présentent cette même inversion, mais avec des dispositions qui ont permis de trouver des transitions entre le type normal et la forme exceptionnelle. Il est du plus grand intérêt pour nous d'étudier les feuillets blastodermiques de cette série de rongeurs, et cela pour plusieurs raisons.

La première raison, c'est que inversion des feuillets et origine de l'ectoplacenta ne sont chez ces rongeurs qu'une seule et même question. C'est pendant les phénomènes singuliers, bien connus aujourd'hui, qui produisent cette inversion apparente, que se constitue, en rapport direct avec ces phénomènes, la lame, ou, pour mieux dire, les doubles lames ectoplacentaires de ces mammifères. Bien plus, ce sont les conditions dans lesquelles se trouvent, par rapport à la cavité utérine, l'ectoplacenta en voie de formation, qui déterminent le processus aboutissant à l'inversion; c'est-à-dire que l'ectoplacenta nous fournira l'explication du mécanisme et de la cause première de ce retournement, et ce sera là la partie vraiment originale de cette étude, puisque, dans la partie descriptive, nous ne ferons guère que schématiser les faits observés par Kupffer et Selenka, et vérifiés par nous.

Une seconde raison d'une portée plus générale, c'est qu'il est essentiel de montrer que la vésicule blastodermique du cochon d'Inde, du rat et de la souris ne fait exception qu'en apparence aux lois si bien établies par de Baer et par Hensen sur la signification morphologique de ses feuillets. Sous l'impression produite par la découverte de Bischoff, et avant qu'on en eût trouvé l'explication, les embryologistes avaient été singulièrement ébranlés dans leurs convictions relativement à la signification générale des feuillets considérés comme organes primaires, et les uns voyaient dans le

fait de l'œuf des rongeurs une disposition s'opposant à l'établissement d'aucune loi générale en embryologie, les autres une anomalie dont il fallait laisser la signification en suspens jusqu'à ce que des recherches plus approfondies en eussent précisé la valeur. C'est pourquoi presque tous les traités classiques d'embryologie sont restés à peu près muets sur le cas des rongeurs à blastoderme inversé, se contentant d'une brève allusion pour signaler, sans la décrire, la particularité en question, et indiquer son caractère problématique et exceptionnel.

Ainsi Kœlliker (*Embryologie*, trad. franc.), peu disposé à se rallier à la théorie du transformisme et de l'évolution, et notamment à la théorie de la gastrula de Hœckel, invoque le cas du cochon d'Inde comme argument contre ces tentatives de généralisation, trop prématurées à son gré : « Si, dit-il, l'ontogénie n'était qu'une phylogénie abrégée, l'ontogénie ne devrait offrir aucun phénomène qui ne se trouvât aussi dans l'histoire de la descendance. Comment alors expliquer ce fait extraordinaire que les ontogénies d'animaux très rapprochés (lapin, cochon d'Inde) peuvent différer tellement qu'il devient impossible de les dériver l'une de l'autre [1] ? » (*op. cit.* p. 409). Et plus loin (p. 410) : « Quel moyen d'admettre avec cette théorie, qu'un œuf de rongeur, après la segmentation accomplie, arrive à une inversion des feuillets blastodermiques comme elle a lieu chez le cochon d'Inde ? De telles transformations des œufs et des embryons sont conciliables avec la théorie de l'évolution telle que je la comprends : seulement, quiconque l'admet, renonce en même temps à la doctrine de Darwin et de Hœckel, pour se rallier à la conception d'un développement marchant par saccades et gouverné par des causes intimes. » La question est si grave, que, dans sa préface à cette même traduction française de Kœlliker (p. VIII), Lacaze-Duthiers n'hésite pas à prendre le cas du cochon d'Inde comme exemple des dangers auxquels s'exposerait la zoologie en prêtant trop de confiance aux données embryologiques dans leurs applications aux classifications : « L'un des résultats, qu'on peut citer comme fort curieux dans cet ordre d'idées, est celui qu'ont fourni les observations sur le développement du cochon d'Inde. La position des feuillets blastodermiques et de la vésicule ombilicale de cet animal offre, paraît-il, des caractères entièrement différents de

1. Nous montrerons que précisément la disposition des annexes du cochon d'Inde dérive tout naturellement de celle des mêmes parties chez le lapin.

ceux qu'on observe dans le groupe des rongeurs. Faut-il, d'après cela, en s'inclinant devant la valeur du caractère embryologique, considérée comme absolue, éloigner le cobaye du groupe des rongeurs, groupe dans lequel les adultes constituent un ensemble d'êtres naturels à tous les points de vue? Ce serait là un résultat bien absolu, et qui, par son étrangeté, répugnera à tous les zoologistes. D'autre part, est-il bien certain que les observations ne doivent pas être reprises sur ce sujet, rendu aussi intéressant que curieux par l'exception qu'il présente? »

De son côté, Balfour (*Embryol.*, trad. fr., tome II, p. 250) s'exprime en ces termes : « Peut-on concevoir que ce qui est l'hypoblaste dans une espèce devienne l'épiblaste dans une espèce très voisine? Pour moi, je ne puis le concevoir, et je suis réduit à l'hypothèse que, dans le cours de la fixation de l'œuf aux parois de l'utérus, il se produit une rupture des parois de la vésicule blastodermique et qu'elle se retourne de dedans en dehors... Il faut reconnaître cependant que dans l'état actuel de nos connaissances sur le développement de l'œuf il n'est pas possible d'imaginer une explication satisfaisante de la manière dont cette inversion peut s'effectuer. »

Aussi n'est-ce pas la première fois que j'aborde cette question qui me préoccupait depuis longtemps, surtout au point de vue des leçons que, depuis 1880, je professe à l'école d'Anthropologie sur l'embryologie générale et comparée. En effet, en 1884 parut le mémoire où Sélenka, grâce aux recherches de Kupffer et aux siennes propres, donne l'explication complète de l'inversion. A cette époque je m'occupais déjà du placenta des rongeurs, et j'avais réuni de bonnes coupes de l'utérus gravide du rat, de la souris et surtout du cochon d'Inde. Sur ces préparations je vérifiai quelques-uns des stades étudiés par Selenka, et je résolus de faire une série de leçons, à l'école d'Anthropologie, sur les feuillets inversés des rongeurs, heureux de pouvoir enfin m'expliquer sur un cas qui faisait tache dans l'ensemble de la théorie du blastoderme. Tel fut en effet le sujet de mon cours pendant tout le mois de mai 1886. Et je fus heureux de voir qu'un de mes auditeurs, plus tard agrégé des facultés de médecine, M. Assaky, ayant recueilli cette partie de mes leçons, put s'en servir pour la rédaction de sa thèse sur le blastoderme, en reproduisant les figures qui servaient à mes démonstrations[1].

1. Georges Assaky. *Origine des feuillets blastodermiques chez les vertébrés* (Thèse d'agrég. de Paris, 1886). Voir p. 120 et figures 37, 38 et 39.

Enfin une dernière raison qui justifie les détails dans lesquels nous allons entrer sur l'inversion, c'est que, à propos du placenta du lapin, nous avons étudié des faits nouveaux relatifs aux dispositions de ses annexes, notamment l'atrophie d'un hémisphère de la vésicule, et le retournement de l'autre hémisphère. Or ces dispositions constituent déjà un premier degré d'inversion des feuillets, et c'est grâce à elles qu'il est possible aujourd'hui de faire une série graduelle depuis les rongeurs considérés comme ayant les feuillets normalement disposés (lapin) jusqu'à ceux qui présentent l'inversion la plus complète et la plus énigmatique. A la fin de la gestation (ci-dessus fig. XXIII) l'œuf du lapin (ses annexes) est disposé de telle manière que la plus grande étendue de sa surface extérieure est formée par l'entoderme; c'est là un premier degré d'inversion. En prenant pour point de départ ce phénomène, et en le faisant accompagner d'une production très rapide de l'amnios, anticipant sur la formation de l'embryon, on arrive à une conception très simple et suffisamment exacte du processus d'inversion des feuillets.

Nous allons rapidement faire ces opérations schématiques : il nous semble que, grâce à elles, le lecteur, ayant déjà connaissance du résultat final auquel nous devons le mener, suivra avec plus d'intérêt et de facilité les études complexes qui le conduiront ultérieurement à ce résultat, et pourra à chaque pas apprécier le chemin parcouru.

Il s'agit de voir comment un œuf, tel que celui représenté par la figure XXXIV, peut se transformer en l'un des états représentés dans les schémas A et B de la figure XXXV, et de reconnaître auquel de ces deux derniers schémas il répondra après sa transformation.

Supposons un œuf semblable à celui de la figure XXXIV, avec sa gouttière médullaire (GM) et sa gouttière intestinale (GI), et sur lequel ont déjà paru les replis amniotiques (AM); cet œuf est représenté dans la figure XXXVI, A, sauf que, pour plus de simplicité, nous ne figurons pas le mésoderme. Supposons qu'alors l'embryon (gouttières médullaire et intestinale) s'arrête dans son développement, tandis que l'ammios s'achève et descend dans la cavité du vitellus, comme s'il contenait un embryon de plus en plus volumineux. Nous voyons (fig. XXXVI, *B*) le sac amniotique, avec le rudiment d'embryon, refouler au-dessous de lui l'hémisphère supérieur de la vésicule ombilicale. A un stade un peu plus avancé, le sac amniotique étant près de s'occlure (fig. XXXVII, *C*), on voit la

cavité vitelline, ou cavité de la vésicule ombilicale, par suite du refoulement sus-indiqué, prendre, sur la coupe, une forme en croissant, avec concavité en haut, et par suite l'entoderme dessiner deux par-

Fig. XXXVI. — Schéma de [illegible]
En A, œuf cylindrique de mammifère : — VO, cavité de la vésicule [illegible] — GI, gouttière intestinale; — GM, gouttière médullaire; — AM, AM, replis amniotiques.
En B, l'embryon restant stationnaire dans son développement, l'amnios [illegible] à se former.

cours bien différents, l'un dans la concavité du croissant, l'autre dans sa convexité. C'est là un processus d'invagination que nous

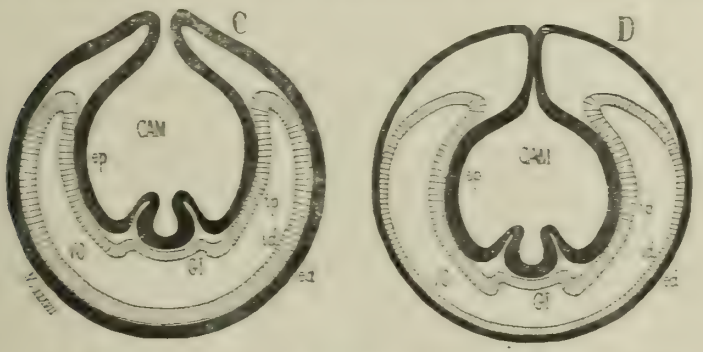

Fig. XXXVII. — Suite du processus [illegible] de l'amnios.
En C, l'amnios près de s'occlure, et invaginant [illegible] : CAM, cavité de l'amnios : — VO, cavité de la vésicule ombilicale : — ep, entoderme proximal : — *id*, entoderme distal; — *ep*, ectoderme proximal; *ed*, ectoderme distal.
En D, les feuillets distaux (*id* et *ed*) commencent à s'atrophier.

connaissons chez le lapin, où nous avons désigné ces deux régions de l'entoderme, la première sous le nom d'hémisphère supérieur, la seconde sous le nom d'hémisphère inférieur de la vésicule ombilicale. Ces dénominations sont trop longues, et nous entraveraient pour désigner des parties que nous devrons à chaque instant indi-

quer dans ces études sur l'inversion. Adoptant, selon une nomenclature qui tend à s'introduire dans l'embryologie, les termes de *proximal* pour ce qui, dans une même formation, est plus près du centre, et de *distal* pour ce qui en est plus éloigné, nous appellerons désormais *entoderme proximal* celui de l'hémisphère supérieur (*ip*, fig. XXXVII et suivantes), et *entoderme distal* (*id*, *ibid.*), celui de l'hémisphère inférieur; de même nous pourrons employer les expressions d'*ectoderme proximal* et d'*ectoderme distal* pour les régions correspondantes de l'ectoderme (*ep* et *ed*, dans les mêmes

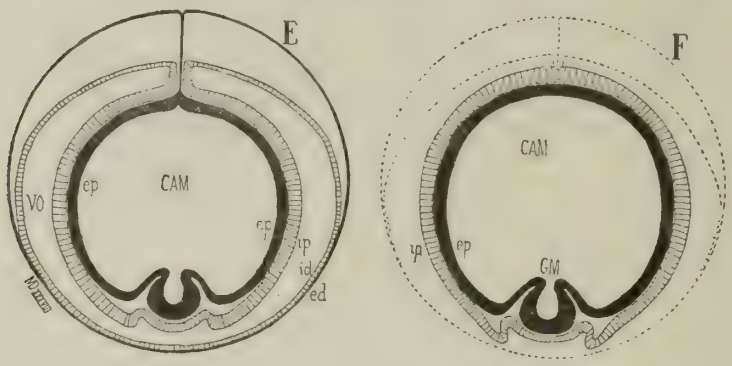

Fig. XXXVIII. — Achèvement de l'inversion.
En E, atrophie très avancée des feuillets distaux (*id* et *ed*).
En F, les feuillets distaux ont disparu (les lignes ponctuées indiquent seulement leur place antérieure). — A cet état l'œuf est identique à l'œuf inversé du schéma B de la fig. XXXVI. — La cavité de cet œuf est une cavité amniotique (CAM).

figures, où on voit que, par exemple, l'ectoderme proximal n'est autre chose que l'ectoderme du sac amniotique).

Or, quand l'amnios est fermé (fig. XXXVII, D), supposons que l'entoderme distal et l'ectoderme distal commencent à s'atrophier, ce qui est représenté par sa moindre épaisseur dans le schéma D, nous ne ferons, ici encore, qu'une hypothèse bien légitime, car ce processus d'atrophie, comme celui d'invagination, nous l'avons observé chez le lapin. Or voyons à quoi nous conduira un semblable processus, l'atrophie s'accentuant de plus en plus, en même temps que la cavité amniotique devient de plus en plus ample. La figure XXXVIII, E, nous montre l'œuf arrivé ainsi à être constitué par un entoderme proximal et un ectoderme proximal bien développés, tandis que les feuillets distaux (*ed* et *id*) tendent à disparaître. Un pas de plus, et nous obtenons le schéma F de la figure XXXVIII, où les feuillets distaux entodermique et ectodermique ont disparu

(leur place antérieure est indiquée par des lignes ponctuées), et l'œuf se trouve réduit à l'entoderme proximal qui est en dehors, et à l'ectoderme proximal qui est en dedans. Mais cet œuf (sauf le détail du mésoderme omis à dessein sur le schéma) est identique à celui de la fig. XXXV, B; c'est un œuf à feuillets inversés, et l'embryon, dont le développement va reprendre, tournera son dos (G M, gouttière médullaire) vers l'intérieur de la cavité de l'œuf, et son ventre (GI, gouttière instestinale) vers l'extérieur. Seulement la cavité de cet œuf (CAM) n'est pas une cavité vitelline, blastodermique, ombilicale (comme CV de la fig. XXXIV), mais purement et simplement une cavité amniotique. Nous voyons donc que l'inversion des feuillets correspond non pas à un changement de leur signification morphologique quant à leurs dérivés (fig. XXXV, A), mais à un changement de position (XXXV, B).

Toutes les hypothèses que nous avons faites étaient tirées de ce que nous avons vu sur l'œuf du lapin, une seule exceptée, celle d'un arrêt de développement des premiers linéaments de l'embryon; or c'est précisément un fait semblable qui, chez les rongeurs que nous avons à étudier, se produira, mais d'une manière plus radicale encore : l'embryon ne s'arrêtera pas, dans un développement commencé, pour laisser l'amnios le devancer dans sa formation et son occlusion; l'embryon ne commencera à apparaître que lorsque la cavité amniotique sera complètement achevée, de sorte que l'amnios précédera complètement l'embryon qu'il doit envelopper. L'inversion se réduit donc, à cet égard, à une anticipation complète entre les formations amniotique et embryonnaire : chez les vertébrés inférieurs l'embryon se forme et demeure sans annexes (batraciens); chez les oiseaux, l'embryon se forme, puis développe ses annexes; chez la plupart des mammifères, la formation de l'embryon et celle de ses annexes marchent à peu près parallèlement; enfin, chez les rongeurs à feuillets inversés, les annexes se développent d'abord, et c'est seulement ensuite que l'embryon apparait dans leur intérieur.

Nous diviserons cette étude de la manière suivante :

D'abord l'indication du problème de l'inversion, tel qu'il a été posé par les recherches de Bischoff et de Reichert sur le cochon d'Inde seul.

Aussitôt après, la solution du problème telle qu'elle résulte des travaux récents de Kupffer, de Selenka, et de nos recherches de contrôle, sur l'embryologie comparée de divers rongeurs.

Revenant alors sur la période intermédiaire à Bischoff et à Salenka, nous pourrons, connaissant la solution, passer en revue les hésitations des auteurs et leurs tentatives infructueuses d'explications.

Nous terminerons enfin par l'étude des conditions mécaniques qui, dans l'évolution phylogénétique, ont pu être les causes de l'inversion.

A. — *Le problème de l'inversion posé par Bischoff et Reichert.*

Bischoff venait de publier ses admirables monographies sur l'embryologie du lapin (1842), sur celle du chien (1845), sur celle du chevreuil; il avait publié son *Traité d'embryologie* (1842), poursuivi ses recherches sur le développement des ruminants et du porc, et avait constaté la concordance générale des processus de formation chez les mammifères d'une part, d'autre part chez les oiseaux et les amphibiens, lorsque, à l'instigation de Leuckart, il entreprit de vérifier encore une fois ces faits généraux par l'étude du développement du cochon d'Inde. Leuckart lui avait signalé diverses particularités entrevues par lui chez cet animal : précoce fixation de l'œuf à la muqueuse utérine, avant même l'apparition de l'embryon; précoce apparition de l'allantoïde et, par contre, formation très tardive du corps de Wolff. D'autre part Franz Muller (1851), sur un animal très voisin du cochon d'Inde, le *Dasyprocta*, avait décrit, pour les annexes de l'embryon, des dispositions assez paradoxales. Bischoff pensait donc rencontrer chez le cochon d'Inde des faits nouveaux; or il se trouva en présence de faits si nouveaux et si inattendus, « qu'ils constituaient, dit-il [1], pour le cochon d'Inde, une embryologie absolument spéciale, quant aux premiers stades du développement; puis, par la suite de ce développement, le cochon d'Inde revient peu à peu aux dispositions connues pour les autres mammifères. »

Ce premier mémoire de Bischoff (nous verrons qu'il reprit plus tard la question pour répondre aux objections de Reichert) est un modèle de clarté dans les descriptions, de réserve dans les interprétations et les hypothèses. Toutes ses indications sont exactes; mais ses observations présentent des lacunes, qui ne lui permettent

1. L.-W. Bischoff, *Entwicklungsgeschichte des Meerschweinchens*, Giessen, 1852.

pas d'expliquer ce qu'il a vu. Il pose donc, pour la première fois, le problème de l'inversion des feuillets, mais il est impuissant à le résoudre.

Le premier chapitre de ce mémoire de 1852 est consacré à l'étude de l'*ovaire*, du *rut*, de l'*accouplement* chez le cochon d'Inde; il signale le fait singulier de la soudure des lèvres de la vulve dans les intervalles de deux parturitions, fait déjà connu de Legallois (1812) et de Schulz (1829); il nous apprend que la femelle se laisse saillir par le mâle aussitôt après la parturition; il décrit la formation singulière connue aujourd'hui sous le nom de bouchon vaginal (Lataste) et constituée par le produit des vésicules séminales. — Le second chapitre, traitant *de l'œuf dans l'oviducte*, fait connaître les globules polaires (p. 18) et la segmentation de l'œuf. A la fin du

Fig. XXXIX. — (Bischoff, 1852, fig. 19.) Revêtement épithélial d'une portion de la cavité d'une corne utérine, au niveau d'un renflement; l'épithélium a été enlevé en une couche continue, qui donne le moule de la cavité utérine; on voit, au point le plus rétréci de cette cavité, la dépression qui loge l'ovo-cylindre : sur les parties non rétrécies, sont les glandes représentées par leurs cylindres épithéliaux. — Septième jour de la gestation.

troisième jour l'ovule, divisé en huit segments, a parcouru l'oviducte et arrive à la corne utérine, sans que son volume, très petit, ait sensiblement augmenté, et sans être entouré, comme chez le lapin, d'une épaisse couche d'albumine.

Le troisième chapitre, le plus important à notre point de vue, traite *de l'œuf dans l'utérus et des premiers stades du développement*. Cet œuf, si petit, et dont les sphères de segmentation se fusionneraient en une masse homogène, Bischoff a été impuissant à le retrouver à coup sûr dans la large cavité utérine: il l'y suit au début, puis il le perd, vers les 5e et 6e jours (p. 25); il ne le retrouve (7e jour) que grâce à l'épaississement que présente bientôt la muqueuse utérine au niveau de chacun des points où s'est arrêté un ovule. La muqueuse épaissie forme, dans la lumière du canal utérin, un rétrécissement annulaire (figures XXXIX et XL); au niveau de ce rétrécissement elle présente un enfoncement en doigt de gant, et dans cet enfoncement on retrouve l'œuf (fig. XXXIX et XL), mais méconnaissable au premier abord, car il ne se présente plus sous la forme d'une petite vésicule claire et sphérique, mais sous celle d'un bouchon cylindrique; ce petit cylindre, que nous

nommerons désormais l'*ovo-cylindre*, est fixé, par l'une de ses extrémités, à l'épithélium qui borde l'entrée de la dépression de la muqueuse ; dans son autre extrémité, libre (VS, fig. XLI), il renferme un corps sphérique formé par une agglomération de cellules à noyaux bien distincts. D'abord Bischoff fut tenté de supposer que ce corps sphérique représenterait à lui seul l'œuf,

Fig. XL. — (Bischoff, 1852, figure 23.) Mêmes parties que pour la fig. XXXIX (ovo-cylindre très allongé) au 9e jour de la gestation.

et que le cylindre, dans l'extrémité libre duquel il est contenu, serait un produit de l'utérus, une gaine formée par l'épithélium d'un tube glandulaire dans lequel l'œuf se serait introduit. Mais l'étude des phénomènes ultérieurs du développement le force bientôt (p. 32) à reconnaître que l'œuf est réellement représenté

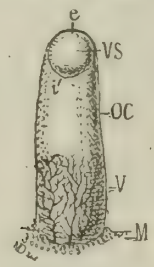

Fig. XLI. — (Bischoff, 1852, fig. 32.) Ovo-cylindre (OC) au 13e jour. Gross. de 8 fois. Il est soudé par l'une de ses extrémités avec la paroi utérine (M), de laquelle il reçoit un riche réseau sanguin (V); — VS, vésicule sphérique contenue dans son extrémité libre; — *e*, la moitié externe de cette vésicule; — *i*, la moitié interne.

par le cylindre tout entier (ovo-cylindre), et que le corps sphérique de son extrémité libre, se présentant bientôt sous la forme d'une vésicule creuse, est seulement l'aire embryonnaire (*Fruchthofe*) de cet œuf. Comment s'est formé cet ovo-cylindre? Bischoff n'a pu en surprendre le secret, et n'émet à ce sujet qu'une hypothèse, brièvement exprimée, inexacte, comme nous le verrons plus tard, et qui est la seule partie faible de son étude : « Le vitellus, après la disparition de la membrane vitelline, s'arrêtant en un point de la cavité utérine, peut-être dans une glande, commence à se

développer en vésicule blastodermique, et les cellules auxquelles il donne naissance se soudent avec l'épithélium utérin ; la masse vitelline fécondée et apte à se développer semble communiquer à la partie de l'épithélium utérin à laquelle elle se soude, la propriété de devenir un œuf et ultérieurement un embryon. » (*Op. cit.*, p. 58.)

Mais Bischoff suit, sans lacunes, les transformations de l'ovo-cylindre. Il constate (p. 33) que le renflement sphérique du bout libre forme une vésicule dont la paroi est constituée par un double

Fig. XLII. — (Bischoff, 1856, fig. 28.) Ovo-cylindre au 10e jour. — Gross. 125 fois. Sa base est fusionnée avec une masse épithéliale de la muqueuse utérine.

Fig. XLIII. — (Bischoff, 1852, fig. 39.) Ovo-cylindre de 13 jours. — Gross. de 9 fois. Sa base est fusionnée avec la muqueuse, et il est pourvu d'un réseau sanguin jusqu'au tiers de sa longueur.

feuillet dans toute sa moitié externe, c'est-à-dire dans l'étendue où elle fait partie de la surface de l'ovo-cylindre (*e*, fig. XLI), et par un seul feuillet dans sa partie interne, c'est-à-dire là où sa paroi s'étend comme un diaphragme à travers la cavité de l'ovo-cylindre (*i*, fig. XLI). Il y a donc un feuillet interne (intérieur) et un feuillet externe (extérieur) dans l'hémisphère externe (*e*) de la vésicule en question. Bientôt dans le feuillet interne se dessine un épaississement, qui est l'aire embryonnaire, et qui, dès sa première apparition, présente une forme légèrement allongée, se terminant à une de ses extrémités par un petit renflement (fig. XLIII et XLIV) ; presque aussitôt cette tache embryonnaire présente, selon son axe, une strie claire, dans laquelle il est facile de reconnaître une *ligne primitive*. Quant au petit renflement, on reconnaît bientôt qu'il ne saurait être pris pour

la tête de l'embryon, car il se trouve précisément à l'extrémité postérieure de la tache embryonnaire, et l'étude des stades ultérieurs montre qu'il représente le premier rudiment de l'allantoïde (p. 33). Très rapidement l'embryon se dessine avec la ligne primitive comme axe, à savoir le système nerveux, avec ses vésicules cérébrales d'une part, et le sinus rhomboïdal d'autre part ; les prévertèbres de chaque côté du système nerveux (fig. XLV) ; le cœur et la tête bientôt nettement saillante. C'est alors qu'on reconnaît l'allantoïde dans le petit renflement, de plus en plus saillant, de l'extrémité postérieure de l'embryon. L'auteur insiste (p. 34) sur ce fait singulier que cette allantoïde se forme ainsi indépendamment de l'embryon, comme un appendice de la tache embryonnaire, avant

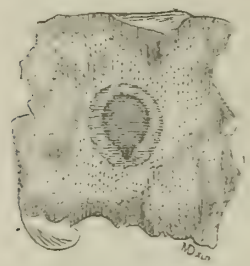

Fig. XLIV. — (Bischoff, 1852, fig. 40.) La vésicule sphérique du bout libre de l'ovocylindre de 13 jours (figure précédente), ouverte et étalée, de manière à montrer, dans sa moitié externe, la tache embryonnaire, se prolongeant en arrière par le bourgeon allantoïdien. — Gross. de 9 fois.

Fig. XLV. — (Bischoff, 1852, fig. 48.) Même préparation que pour la figure XLIV, mais à l'âge de 14 jours. Formation, dans la moitié externe de la vésicule sphérique, du système nerveux, des protovertèbres du cœur ; — Bourgeon allantoïdien à l'extrémité postérieure du corps.

même l'apparition de la ligne primitive, et représente ainsi le premier rudiment reconnaissable de l'embryon.

Le point essentiel à ce moment, ce sont les rapports que présentent entre elles ces diverses parties, rapports tels que, dit Bischoff (p. 34), « quoique les rudiments du système nerveux et du cœur fussent parfaitement reconnaissables, je ne pouvais tout d'abord m'orienter dans ces formations, car je voyais le bourgeon allantoïdien faire saillie dans l'intérieur de l'œuf, et je voyais déjà l'embryon contenu dans son amnios, alors que cependant je n'avais rien entrevu des processus connus comme présidant à la formation de l'amnios.... Après bien des observations répétées et contrôlées en tous sens, je reconnus, à mon grand étonnement, que *l'embryon occupe dans l'œuf une position inverse de celle qui est connue pour*

tous les autres animaux : tandis que chez ceux-ci l'embryon tourne sa face ventrale vers l'intérieur et sa face dorsale vers l'extérieur de l'œuf, chez le cochon d'Inde il est disposé en sens inverse, avec le côté ventral regardant en dehors, le côté dorsal en dedans de l'œuf.... La gouttière intestinale se dessine à la surface de l'œuf, tandis que le dos, la tête, la queue sont tournés dans la cavité même de l'œuf. Dos, tête et queue sont couverts par un mince voile amniotique, et, à l'extrémité caudale, le petit bourgeon allantoïdien fait saillie dans l'interstice entre le feuillet externe et l'amnios... »

Ces dispositions paradoxales, et qui seraient inintelligibles sans le secours des figures (voy. fig. XLVI), tant elles s'éloignent de toutes les notions classiques d'embryologie, sont très heureusement inter-

Fig. XLVI. — (Bischoff, 1852, fig. 47.) Extrémité d'un ovo-cylindre au 14e jour, les parties observées latéralement dans leurs rapports naturels. L'embryon est déjà assez développé pour que son extrémité céphalique et son extrémité caudale se détachent des feuillets de l'aire formatrice. Sa face ventrale regarde en dehors, sa face dorsale en dedans de l'œuf. On aperçoit par transparence le voile amniotique, représenté par la partie interne de la vésicule sphérique primitive. Le bourgeon allantoïdien s'échappe de l'interstice entre l'amnios et le feuillet végétatif. — Gross. 4 fois.

prétées par Bischoff : « Après m'être longtemps cassé la tête à ce problème (*sic*), dit-il (p. 35), je suis arrivé à comprendre les choses de la manière suivante : L'amnios, chez le cochon d'Inde, n'est autre chose que la moitié interne de la vésicule sphérique observée dès le septième jour à l'extrémité libre de l'ovo-cylindre. Cette moitié interne ne subit pas de transformation et se contente de s'accroître en étendue, tandis que la moitié externe de la vésicule donne naissance à la tache embryonnaire, puis au corps de l'embryon; et quand l'embryon est apparu, la moitié interne de la vésicule forme un voile membraneux étendu sur sa région dorsale, en un mot forme l'amnios. Nous sommes ainsi en présence de ce fait surprenant et sans analogues, à savoir que l'amnios ne se forme pas selon le processus indiqué par de Baer et comme pour les autres mammifères, pour les oiseaux, pour les reptiles, mais se trouve être une partie primitive de l'œuf, préexistant à toute formation embryonnaire proprement dite. »

Rappelant alors la disposition des feuillets embryonnaires et les formations auxquelles ils donnent lieu chez les autres vertébrés, Bischoff conclut que : « Chez le cochon d'Inde les dispositions sont inverses. Le feuillet végétatif est le plus superficiel, et donne naissance comme d'ordinaire à l'intestin, par la production d'une gouttière intestinale; il s'ensuit nécessairement que la face ventrale de l'embryon doit regarder en dehors, et en effet, à l'époque où l'intestin est à l'état de gouttière plus ou moins fermée, on peut, de la surface de l'œuf, pénétrer directement dans la cavité intestinale (fig. XLVI). Le feuillet vasculaire se développe à la face profonde de ce feuillet végétatif. Quant au feuillet animal, il présente, chez le cochon d'Inde, non seulement cette particularité exceptionnelle qu'il est en dedans de l'œuf, circonscrivant sa cavité, mais il est encore remarquable en ce que, dès son apparition, il est représenté par une vésicule placée dans l'extrémité libre de l'ovo-cylindre, et que cette vésicule se compose de deux parties, l'une centrale ou embryonnaire, l'autre périphérique : la partie centrale, ou moitié externe de la vésicule, reste unie au feuillet végétatif et en elle se développe le corps de l'embryon, avec son système nerveux central; la partie périphérique, ou moitié interne de la vésicule, n'est autre chose que l'amnios, qui par suite se trouve préexister à l'embryon (p. 36). » — « ...Cette conception des rapports des parties m'a coûté de grands efforts, tant ces dispositions s'écartent de tout ce qui était connu jusqu'ici. Mais je crois que, seule, elle peut rendre compte des faits observés, et maintenant elle me paraît même fort simple et naturelle. Elle nous force à reconnaître que la nature, pour des processus aussi fondamentaux que ceux dont il s'agit à ces stades du développement, peut suivre, selon les cas, des voies bien différentes pour arriver en définitive aux mêmes résultats. Je sais bien que nombre de lecteurs secoueront la tête, et penseront que je suis dans l'erreur. Moi-même j'ai longtemps douté; ce n'est que forcé par les faits que j'ai dû arriver à accepter cette interprétation; et à ceux qui doutent, je ne puis que dire : « Venez et voyez » (p. 37).

Ce mémoire se termine par un quatrième chapitre consacré au développement des organes et des annexes de l'embryon : ces faits ne nous intéressent pas pour le moment, et nous n'aurons à y revenir que plus tard, lorsque nous ferons l'historique critique du placenta du cochon d'Inde.

Nous avons tenu à donner un résumé méthodique de ce travail, persuadé que le lecteur, mis, par les études qui vont suivre, au courant de la série complète des faits et de leur explication, partagera notre admiration pour la netteté avec laquelle Bischoff a exposé sa découverte, et la sûreté de jugement avec laquelle il a, sinon expliqué les faits, du moins tenté de les synthétiser et de les mettre en rapport les uns avec les autres.

Les faits singuliers révélés par Bischoff produisirent un profond étonnement parmi les embryologistes : « C'est, disait Campana [1], la négation d'une loi que de Baer croyait irréfragable, et qu'il s'enorgueillissait d'avoir mise en lumière par de nombreuses vérifications; c'était la négation de cette espèce d'axiome de l'embryologie, que le type organique suppose le type embryonnaire, ou, pour prendre un exemple, que tout vertébré se développe suivant un plan général commun à la série entière des vertébrés. » Cependant un seul observateur entreprit des recherches de contrôle; ce fut Reichert, qui s'était déjà fait connaître par des théories embryologiques contraires à la théorie des feuillets de de Baer; il saisit avec empressement l'occasion d'approfondir un sujet qui, établissant une exception éclatante aux lois de de Baer sur la signification et la destinée des feuillets, devait par cela même venir confirmer sa propre doctrine, négation de celle de de Baer. Du reste, il avait déjà, vingt ans auparavant, en 1842, annoncé des recherches sur certaines particularités du développement du cochon d'Inde, et notamment sur la caduque, sujet sur lequel il avait publié explicitement ses résultats en 1848 (*Archives de Muller*, 1848, p. 78).

Nous n'analyserons pas avec détail le mémoire de Reichert [2] parce qu'une analyse complète en a été donnée en 1865 par Campana, ici même, dans le *Journal de l'anatomie* (t. II, p. 196); nous en signalerons seulement les points essentiels.

Amené, par ses recherches antérieures, à fixer spécialement son attention sur l'hypertrophie de la muqueuse dans les points où se développe l'œuf, sur la formation de ce qu'il appelle la *caduque réfléchie*, Reichert étudie avec soin la capsule que forme cette

1. Campana, *Analyses et extraits de travaux français et étrangers.* (*Journ. de l'anat.*, 2e année, 1865, p. 196.)

2. C.-B. Reichert, *Beiträge zur Entwickelungsgeschichte des Meerschweinchens*, erste Abtheilung, Berlin, 1862. (Extrait des *Comptes rendus de l'Acad. des sciences de Berlin*, janvier-octobre 1860.)

caduque et la cavité qui se trouve ainsi isolée du reste du canal utérin, cavité dans laquelle est contenu l'œuf. Mais pour lui, l'œuf est représenté uniquement par le corps sphérique de l'extrémité libre de l'ovo-cylindre de Bischoff; quant à cet ovo-cylindre, il représente simplement l'épithélium de la cavité de la caduque ; c'est une formation utérine, et Reichert la désigne par suite sous le nom de *capsule épithéliale*. Ses observations et interprétations se concentrent alors sur les deux extrémités de cette capsule épithéliale, savoir l'extrémité qui adhère à l'utérus et où se formera le placenta, et l'extrémité libre qui renferme la vésicule sphérique de Bischoff, laquelle est l'œuf tout entier pour Reichert.

Sur le premier point, extrémité adhérente de l'ovo-cylindre ou capsule épithéliale, les observations de Bischoff avaient été peu explicites : il n'avait donné aucun détail descriptif, aucune figure détaillée sur ces parties. Reichert y découvre des formations spéciales et complexes, dont il donne des figures excellentes, qui pourraient aujourd'hui encore servir pour la démonstration, mais qu'il interprète d'une manière erronée, voyant partout et toujours des dérivés utérins. Toujours est-il qu'il révèle des faits nouveaux, complétant, sans les résoudre, la série des problèmes posés par Bischoff, et la complétant ici par des détails qui sont pour nous de première importance, puisqu'ils sont précisément relatifs à la première apparition de la formation placentaire. Nous n'analyserons pas ces détails en reproduisant la nomenclature de l'auteur, les dénominations qu'il emploie étant condamnées d'avance par le fait même de l'interprétation qu'il adopte et d'après laquelle ces parties proviendraient de la muqueuse utérine; nous nous contenterons de reproduire et d'expliquer deux de ses figures.

La figure XLVII (Reichert, pl. VI, fig. 29) représente avec une parfaite exactitude l'ovo-cylindre ou capsule épithéliale entre le 10e et 11e jour. On voit que, du côté de sa partie adhérente, elle présente, environ sur le tiers de sa longueur, c'est-à-dire dans la région que Reichert nomme *zone placentaire*, une formation singulière figurant une sorte de bonnet creux à double paroi (ZM), dont l'interne est invaginée dans l'externe. Nous verrons ultérieurement que ce bonnet creux représente l'ectoplacenta du cochon d'Inde, nous en ferons l'étude dans tous ses détails, et nous constaterons, on le prévoit d'avance, que cette formation est entièrement d'origine ovulaire, embryonnaire, et non utérine.

La figure XLVIII (Reichert, 1862, pl. VIII, fig. 46) nous montre comment Reichert explique la production de ces parties en leur attribuant une origine utérine : la base du cylindre ou capsule épithéliale serait refoulée sur sa périphérie dans l'intérieur du cylindre par une végétation (ZM′, fig. XLVIII) en bourrelet circulaire de la muqueuse (ou caduque réfléchie de Reichert). Nous nous contenterons ici de ces rapides indications, car une critique sérieuse n'en pourra être faite qu'après l'étude complète de la formation du placenta. Notre but, pour le moment, était

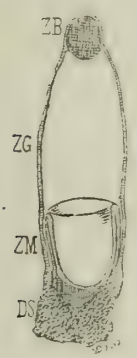

Fig. XLVII. — (Reichert, 1862, pl. VI, fig. 29 et 30.) Capsule épithéliale de Reichert à 10 jours et demi : — DS, muqueuse utérine ; — ZM, zone placentaire ; — ZG, zone vasculaire de l'aire germinative, de la capsule épithéliale. — On voit, dans la zone placentaire, les parois de la capsule formées par plusieurs feuillets, dont la signification, d'après les vues de Reichert, est donnée par la figure suivante.

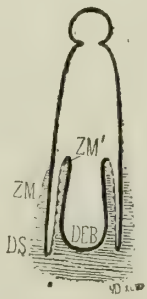

Fig .XLVIII. — (Reichert, 1862, pl. VIII, fig. 44-46.) Schéma montrant comment Reichert considérait les feuillets multiples de la zone placentaire du cylindre épithélial, comme provenant de replis de la muqueuse ou de l'épithélium utérin : — DS, muqueuse de la caduque réfléchie ; — ZM, zone placentaire du cylindre épithélial ; — ZM′, prolongement de la muqueuse dans le cylindre épithélial, refoulant circulairement le pourtour de la base de ce cylindre ; le centre de cette base (en DEB) n'est pas refoulé et fait suite à la cavité générale du cylindre épithélial.

seulement de montrer comment Reichert avait découvert, à la base ou partie adhérente de l'ovo-cylindre, une formation problématique dont l'étude sera précisément l'objet principal de nos recherches sur l'origine du placenta du cochon d'Inde.

Sur le second point, extrémité libre de l'ovo-cylindre et vésicule hémisphérique qu'elle contient, les études de Bischoff avaient été très complètes et très explicites ; celles de Reichert n'y ajoutent rien comme faits d'observation, mais elles y introduisent des erreurs

d'interprétation. Bischoff avait suivi le développement de cette région de manière à y voir apparaître successivement les diverses parties du corps de l'embryon et de ses annexes, amnios et allantoïde, et les conclusions auxquelles il arrivait, sur la signification de chaque feuillet, étaient rigoureusement la conséquence des faits observés. Reichert au contraire, dans ce mémoire (il est vrai que celui-ci, intitulé *première partie*, devait être suivi d'un second qui n'a jamais vu le jour), ne va pas au delà du 13e jour, ne décrit rien de la formation de l'embryon, par suite ne contrôle pas les faits observés par Bischoff, et, s'il propose des interprétations différentes, ce sont uniquement des vues théoriques et *a priori* qu'il met en avant. Cette partie de son travail est réellement déplorable, comme nous pouvons en juger aujourd'hui que nous tenons le fil directeur pour l'explication de ces problèmes. Ce ne sont qu'hypothèses laborieuses, dont, nous l'avouons franchement, après lecture consciencieuse du mémoire original, après lecture de l'analyse qu'en a donnée Campana, nous ne comprenons pas toujours tous les détails. Nous renverrons donc le lecteur, pour plus ample informé, au mémoire analytique publié par Campana dans le *Journal de l'anatomie* (1865, p. 196). Et du reste Campana, qui à cette époque ne disposait pas des éléments de critique que nous avons aujourd'hui, n'hésite pas à refuser son adhésion aux interprétations de Reichert. « Les faits exceptionnels, dit-il (*op. cit.*, p. 211), relatifs au développement du cochon d'Inde, étant ainsi établis par deux autorités au lieu d'une, il faut se demander s'il y a profit pour la science à les interpréter suivant la doctrine de Reichert. Suivant cet auteur, le développement, pour ainsi dire énigmatique, du cochon d'Inde, quand on le considère au point de vue de la doctrine des feuillets, ébranle les généralités de l'embryologie ; envisagé suivant la doctrine qu'il tient pour vraie, il cesse d'être exceptionnel et de troubler l'harmonie qui existe entre tous les autres vertébrés. Il devient donc une pierre de touche pour reconnaître, entre les systèmes embryologiques, celui qui mérite la confiance. Nous avons le regret de ne pouvoir partager cette manière de voir. Les analogies et les dissemblances que nous signalions tout à l'heure restent les mêmes, quelle que soit la doctrine qu'on leur applique, dans l'état actuel de la science. En vain Reichert allègue-t-il que la membrane enveloppante, qui n'a aucune importance dans son système, joue un rôle capital dans celui de Remak, et que, dès

lors, l'exception relative à sa situation singulière [1] dans l'œuf du cochon d'Inde, considérable pour Remak, devient futile pour lui.... Pour ne pas nous appesantir inutilement sur ce sujet, nous nous bornons à dire que l'argumentation de Reichert suppose résolu ce qui est précisément en question, à savoir : que le feuillet séreux est une simple membrane d'enveloppe, d'une existence passagère, ne prenant jamais part à aucune formation organique importante de l'embryon. On sait d'ailleurs que cette proposition est repoussée par la grande majorité des embryologistes. » La suite de ces études montrera combien Campana avait sainement jugé la question.

Le mémoire de Reichert demandait une réponse; Bischoff ne la fit que quatre ans plus tard, en 1866, ayant voulu prendre le temps de revoir à nouveau tous les faits qu'il avait précédemment avancés. Ce nouveau mémoire [2] ne se prête pas à une analyse suivie, car il consiste en une réfutation, page par page, du travail de Reichert. Nous dirons seulement que Bischoff y vérifie et confirme tous les faits qu'il avait antérieurement publiés. Il vérifie également les dispositions nouvelles que Reichert avait découvertes pour la partie basale ou adhérente de l'ovo-cylindre (ci-dessus, fig. XLVII et XLVIII); mais ici il établit une distinction légitime, montrant qu'il faut reconnaître dans ces formations une partie réellement d'origine utérine, et une partie qui appartient en propre à l'ovo-cylindre (page 31). Nous reviendrons plus tard sur ces particularités. Il montre que l'ovo-cylindre ne saurait, de par la nature de ses éléments, être une capsule épithéliale, car les caractères de ses cellules sont absolument différents de ceux de l'épithélium utérin (p. 34 et fig. 2, pl. I). Mais en somme il n'ajoute rien à son premier travail, car on peut dire que, dès son premier mémoire, il avait obtenu tout ce qu'il était possible d'obtenir avec les moyens d'études de cette époque, c'est-à-dire par la simple dissection, sans coupes sériées, et, comme conclusions, il était arrivé à tout ce qu'il était possible de donner en se bornant à l'embryologie du cochon d'Inde, sans l'éclairer par des observations d'embryologie comparée sur les autres rongeurs.

Il convient cependant d'ajouter qu'il a cherché à combler la

1. Voir ces détails dans le mémoire de Campana, où des figures schématiques ont été ajoutées par cet auteur pour tâcher de donner un peu de clarté à celles de Reichert, lesquelles y sont reproduites en une planche.

2. L.-W. Bischoff, *Neue Beobachtungen zur Entwicklungsgeschichte des Meerschweinchens*, München, 1866 (avec 4 planches).

lacune de ses premières observations, pour l'œuf après le 6e jour de la gestation, et qu'il donne en effet, de l'ovo-cylindre au 7e jour, une figure que nous nous plaisons à reproduire ci-contre (fig. XLIX), parce que, en la comparant avec celles publiées plus tard par Selenka (ci-après, fig. LXV), nous verrons combien toutes les

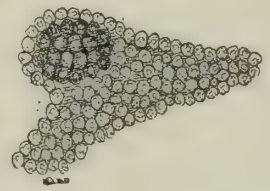

Fig. XLIX. — (Bischoff, 1866, pl. VII, fig. 1, B.) Ovo-cylindre à l'âge de 7 jours.

observations de Bischoff sont marquées au coin de la plus scrupuleuse exactitude, et que, si insuffisant qu'il ait pu être quant à l'interprétation, il ne s'est jamais écarté de la vérité quant au fait lui-même.

C'est donc avec raison que Bischoff termine son nouveau travail par les conclusions générales suivantes (p. 35) : « Après avoir vérifié avec le plus grand soin mes résultats antérieurs et ceux plus récemment publiés par Reichert, je ne puis que confirmer mes conclusions premières, à savoir que le cylindre en question représente réellement l'œuf dans sa totalité, et qu'il est ainsi l'homologue de la vésicule blastodermique des autres mammifères. Tandis que chez ces derniers l'œuf arrive à se présenter, à ce stade, comme une vésicule ronde, libre dans la lumière du canal utérin, chez le cochon d'Inde il devient cylindrique, et ce cylindre se fusionne par l'une de ses extrémités avec les éléments de la caduque, c'est-à-dire avec une région de la muqueuse utérine hypertrophiée. »

B. — *Étude comparée de l'inversion chez les divers rongeurs.*

Si les recherches se fussent bornées à l'examen du développement du cochon d'Inde, le problème de l'inversion serait probablement resté insoluble longtemps encore, parce que cet animal présente, dans les premières phases, des abréviations si prononcées qu'on ne peut combler ces lacunes apparentes que par les faits correspondants plus accessibles chez les autres rongeurs. A ce point de vue ceux-ci peuvent être rangés en une série graduée, allant de

ceux où le processus d'inversion est le plus simple, à ceux où il est le plus compliqué : c'est d'abord l'*arvicola arvalis* (campagnol des champs ; en allemand : *Feldmaus*) ; puis le rat (*mus decumanus*, *mus sylvaticus*) et la souris (*mus musculus*) ; enfin le cochon d'Inde (*cavia cobaya*). C'est dans cet ordre que nous en ferons l'étude.

Cette étude sera faite à l'aide de figures schématiques ; mais celles-ci ne seront pas théoriques, comme les schémas des figures XXXIV à XXXVIII ci-dessus employées pour donner une idée générale de la question ; elles reproduiront les dispositions réelles des parties ; seulement les feuillets seront représentés par des lignes de convention, et non par le détail de leurs cellules constituantes (ligne noire pleine pour l'ectoderme ; ligne d'épithélium cylindrique pour l'entoderme ; couches de cellules rondes ou aplaties pour le mésoderme). Ce mode de représentation est d'autant plus légitime, que, par la suite, en étudiant le placenta du rat, de la souris, du cochon d'Inde, nous donnerons, avec leurs détails cellulaires réels, les figures des principales phases du développement de l'œuf de ces animaux, pour lesquels nous avons des séries complètes de préparations. Il n'en est malheureusement pas de même de l'*arvicola arvalis*, qu'il ne nous a pas été donné de pouvoir étudier : pour les figures réelles nous renverrons aux mémoires de Kupffer et de Selenka, que nous résumons.

a. *Arvicola arvalis.*

Après l'achèvement de la segmentation, arrivé à l'état de vésicule blastodermique, l'œuf du campagnol est constitué selon le type connu (voy. fig. XV, le schéma de l'œuf de la lapine à la fin du 4e jour), c'est-à-dire se compose d'une paroi ectodermique complète (EX), doublée, seulement sur une faible étendue de sa surface intérieure, par un amas ou une simple couche de cellules entodermiques (IN, fig. L, schéma A). Bientôt l'ectoderme s'épaissit dans la partie qui correspond à cette couche entodermique ; cet épaississement est l'homologue, en partie, des lames ectoplacentaires du lapin, à leur début (comparer avec les fig. XVI, XVII et XVIII) ; nous l'appellerons donc *épaississement ectoplacentaire*, et le désignerons par les lettres EP sur le schéma B de la figure L. Quand elle a acquis une certaine puissance, la masse de cet épaississement se divise en deux lames, entre lesquelles est délimitée une cavité horizontale, qui, étant creusée en plein ectoderme,

doit recevoir, pour ne rien préjuger, le simple nom de *cavité ectodermique* (CE, schéma C de la fig. L) ; les deux lames qui la limitent, et qui proviennent du clivage de l'épaississement ecto-placentaire, pourront être dites, l'inférieure *plancher*, et la supérieure *toit* de la cavité ectodermique (T et P, schéma D, fig. L). Le toit de cette cavité ne subira ultérieurement que des modifica-

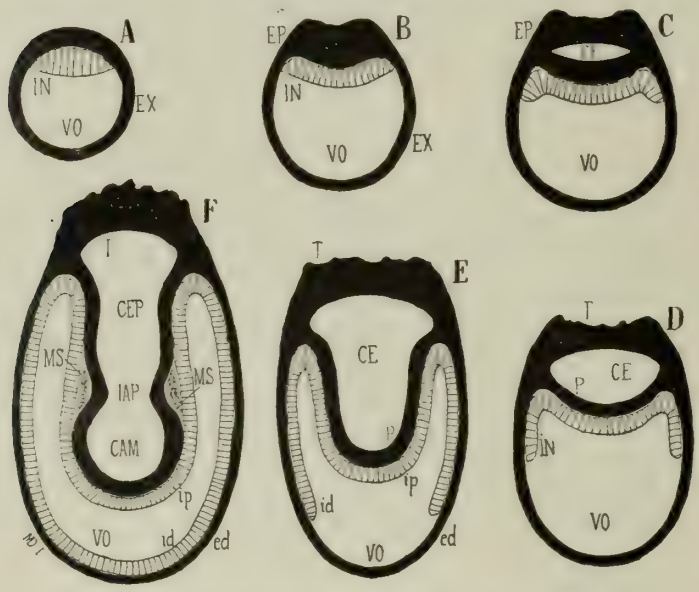

Fig. L. — Les six premiers stades de l'inversion chez le campagnol.
EX, ectoderme; IN, entoderme; — *id*, entoderme distal; *ip*, entoderme proximal; — *ed*, ectoderme distal; — EP, épaississement ectoplacentaire; — VO, vésicule ombilicale (blastodermique); — CE, cavité ectodermique; T, son toit; P, son plancher; — IAP, première indication de l'étranglement qui deviendra l'ombilic inter-amnio placentaire; — MS, premiers rudiments du mésoderme.

tions peu importantes, jusqu'à un moment où, par suite de nouveaux rapports, il deviendra la lame *ectoplacentaire externe* (ci-après); le plancher au contraire présente aussitôt un accroissement par le fait duquel il s'incurve vers le bas, c'est-à-dire vers le centre de l'œuf, et, refoulant devant lui l'entoderme qui double sa face inférieure profonde, fait saillie dans la cavité primitive, ou cavité blastodermique de l'œuf (VO, fig. L, schéma ou stade D). La cavité ectodermique se trouve ainsi très agrandie, et, en même temps que l'œuf s'allonge dans son ensemble, elle s'allonge elle-même et descend (stade E de la fig. L), refoulant de plus en plus l'entoderme qui revêt son plancher. A ce stade, l'entoderme s'est étendu à la

surface interne de la vésicule blastodermique de façon à la tapisser presque en entier, de sorte que maintenant, d'après la nomenclature précédemment adoptée, nous pouvons distinguer un *entoderme proximal* (*ip*, stades E et F de la fig. L), celui qui double l'ectoderme du plancher de la cavité ectodermique, et un *entoderme distal* (*id*, *ibid.*), celui qui tapisse le reste de la cavité blastodermique. On voit, sur les stades D, E, F, de la figure L, que, par suite des transformations que nous venons de décrire, l'entoderme proximal (*ip*) est invaginé dans la cavité blastodermique, et que celle-ci (VO), précédemment circulaire sur la coupe, affecte maintenant la forme d'un croissant à concavité tournée vers le haut. Il n'est pas nécessaire de faire ressortir combien ces dispositions rappellent celles de la vésicule ombilicale du lapin, lorsque son hémisphère supérieur s'est invaginé dans son hémisphère inférieur (voir les fig. XX, XXI et XXXVII). Il n'est pas non plus nécessaire d'insister pour faire comprendre que l'ensemble de l'ectoderme doit aussi dès ce moment, et d'après la même nomenclature, être distingué en une *partie proximale*, celle qui forme le plancher de la cavité blastodermique (P, dans les stades D et E de la figure L), et une *partie distale* (*ed*, *ibid.*), qui forme la couche la plus superficielle de l'ensemble de l'œuf : l'expression d'*ectoderme proximal* est de peu d'importance, parce que cet ectoderme va bientôt se diviser en deux régions qui mériteront aussitôt des noms spéciaux; mais celle d'*ectoderme distal* est très importante, parce que cet ectoderme restera dans les rapports qu'il affecte dès ce moment, et ne subira d'autre modification qu'une atrophie graduelle.

Quand la cavité ectodermique a acquis la forme d'un cylindre allongé (F, fig. L), elle présente, vers la jonction de son tiers inférieur avec ses deux tiers supérieurs, un étranglement circulaire (en IAP, stade F, fig. L), qui, s'accentuant de plus en plus, finira par diviser cette cavité en deux parties, l'une supérieure, l'autre inférieure. Mais avant d'examiner les résultats de cette division, il nous faut préciser la manière dont s'effectue cet étranglement, c'est-à-dire les rapports des feuillets à son niveau. Or à ce niveau, entre l'ectoderme de la cavité ectodermique, et l'entoderme proximal, de nouveaux éléments viennent d'apparaître; c'est le premier rudiment du mésoderme (MS, schéma F). On serait même tenté, au premier abord, d'après les rapports des parties, de dire que c'est ce rudiment mésodermique qui, par sa présence et son accroissement,

produit l'étranglement en question de la cavité ectodermique; mais nous nous garderons bien d'exprimer un tel rapport de cause à effet, parce que nous verrons que, chez les autres rongeurs, l'apparition du mésoderme est plus tardive, et n'arrive qu'après que la cavité ectodermique s'est étranglée, par un processus dont son ectoderme (ectoderme proximal) est seul le siège actif. Quoi qu'il en soit, en nous bornant à interpréter ce que représente le stade F

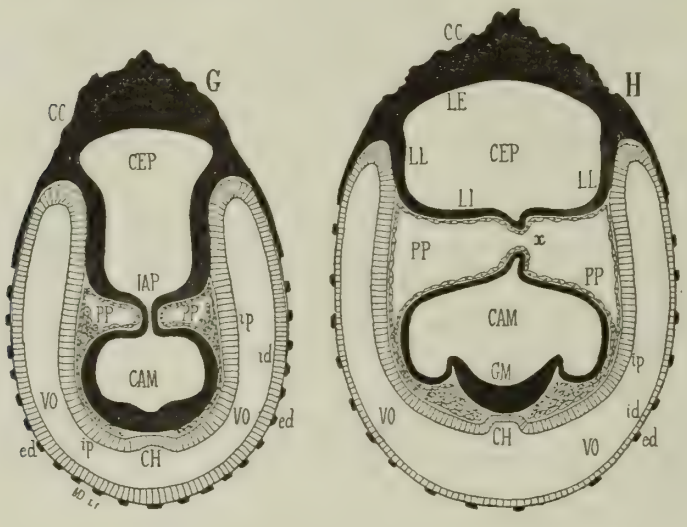

Fig. LI. — Suite des stades successifs de l'inversion chez le campagnol.
CC, cône ectoplacentaire; CEP, cavité ectoplacentaire, avec sa lame supérieure ou externe (LE), sa lame inférieure ou interne (LI), ses lames latérales (LL); — IAP, ombilic inter-amnio-placentaire (rompu, en *x*, au stade H); — PP, cavité pleuro-péritonéale (cœlome externe); CAM, cavité de l'amnios; — GM, gouttière médullaire; — CH, corde dorsale. — Les autres lettres comme pour la figure précédente.

de la figure L, nous voyons que l'étranglement en question ne porte que sur la paroi ectodermique de la cavité ectodermique; l'entoderme proximal, qui la double, ne prend pas part à ce mouvement de dehors en dedans, de sorte que, lorsque l'étranglement aura subdivisé la cavité ectodermique en deux parties, l'une supérieure , l'autre inférieure (fig. LI) , l'ensemble de l'entoderme proximal continuera à dessiner, comme auparavant, un cylindre, rattachant l'une à l'autre les deux cavités secondaires provenant de la subdivision en question (stade H, fig. LI).

Les schémas C et H de la figure LI nous montrent les conséquences définitives de l'étranglement dont nous venons de voir l'apparition. Au stade G l'étranglement a réduit, à son niveau, la

cavité ectodermique à l'état de canal étroit (IAP), que nous nommerons *canal inter-amnio-placentaire*, ou ombilic amniotique, pour des raisons qu'on comprendra bientôt. En même temps le mésoderme s'est étendu, vers le bas, où il s'insinue entre l'entoderme proximal (*ip*) et l'ectoderme correspondant, tandis qu'au niveau même de l'étranglement, il s'est déjà creusé en une cavité pleuro-péritonéale (futur cœlome externe, PP), de sorte qu'en cette région il présente déjà deux feuillets distincts, l'un doublant l'entoderme proximal, l'autre l'ectoderme de la région de l'ombilic amniotique.

Au stade H (fig. LI), l'étranglement a fait disparaître le canal inter-amnio-placentaire lui-même, dont il reste quelques rudiments (en *x*), et la précédente cavité ectodermique est décomposée en deux nouvelles cavités, l'une supérieure, l'autre inférieure.

La cavité supérieure doit être appelée *cavité ectoplacentaire*, ou sac ectoplacentaire, car tout l'ectoderme qui la circonscrit prendra part à la formation du placenta, et il est facile de voir que, de cet ectoderme, une partie doit être dite *lame ectoplacentaire inférieure*, d'après sa situation actuelle, ou mieux lame *ectoplacentaire interne*, d'après ses dispositions ultérieures (LI, fig. LI, stade H), l'autre lame *ectoplacentaire supérieure* ou *externe* (LE); une dernière enfin (LL), *lame ectoplacentaire latérale*. Ces distinctions nous seront très utiles pour l'étude de l'évolution de l'ectoplacenta. Pour le moment, un mot seulement sur les particularités de chacune de ces lames : la lame inférieure ou interne est tapissée par un feuillet mésodermique (ci-après); la lame latérale est doublée en dehors par la partie correspondante de l'entoderme proximal; enfin, quant à la lame supérieure ou externe, elle n'est autre chose que l'ancien toit (T, fig. L, stades D à F) de la cavité ectodermique, et nous noterons, en passant, que ces parties ont subi, pendant les phases que nous venons de parcourir, une hypertrophie considérable, de sorte qu'actuellement la lame ectoplacentaire externe s'élève en une saillie conique (CC), à surface irrégulière, que nous nommerons *cône ectoplacentaire* (son importance sera très grande chez le rat et la souris).

La cavité inférieure doit être appelée *cavité amniotique* ou *sac amniotique*; on voit en effet, déjà au stade H, que le plancher de cette cavité s'organise en gouttière médullaire (GM), et que par suite son toit forme un mince voile, l'amnios, étendu sur la région dorsale de l'embryon.

Entre la cavité amniotique et la cavité ectoplacentaire, le cœlome externe (PP) a pu s'étendre largement, de sorte que le mésoderme, sous forme d'une lame à un seul rang de cellules, tapisse en haut la lame ectoplacentaire inférieure, en bas la couche ectodermique du voile amniotique, sur les côtés la partie d'entoderme proximal qui relie la région du sac ectoplacentaire à celle du sac amniotique. Cette lame mésodermique ne s'insinue pas en haut entre l'ectoderme et l'entoderme du sac placentaire ; elle ne va pas doubler la lame ectoplacentaire latérale, et elle n'y pénétrera jamais ; c'est-à-

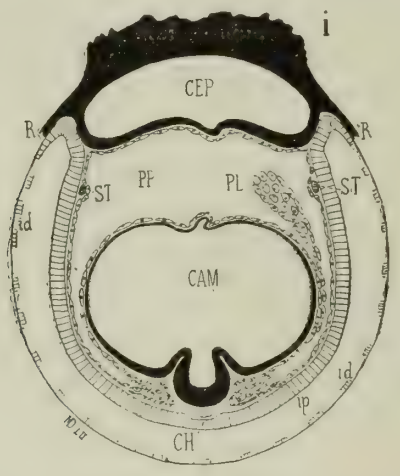

Fig. LII. — Stade plus avancé de l'inversion chez le campagnol.
R, R, zone résiduelle, c'est-à-dire restes des feuillets ectodermique et entodermique distaux. — ST, place du sinus terminal. — PL, bourgeon mésodermique plein, première ébauche de l'allantoïde. — Les autres lettres comme pour la figure précédente.

dire qu'à aucun stade de développement l'ectoplacenta ne recevra d'éléments mésodermiques par une autre face que celle de sa lame inférieure ou interne. Au contraire le mésoderme descend entre l'entoderme proximal et l'ectoderme du sac amniotique ; il constitue là en effet la lame mésodermique propre au corps de l'embryon, et qui se clivera plus tard (stade I, fig. LII) pour former la fente pleuro-péritonéale proprement dite. Pour en finir avec cette région, notons encore que l'entoderme proximal forme, au-dessous de la gouttière médullaire (en CH, fig. LI, schéma G), une dépression qu'on pourrait prendre au premier abord pour une gouttière intestinale, et qui est en réalité le premier rudiment de la corde dorsale (CH, fig. LII) ; l'intestin n'apparaît que plus tard (fig. LIII).

Dans tout ce qui précède, à propos des stades G et H de la figure LI, nous ne nous sommes occupés que des évolutions de l'entoderme proximal et de l'ectoderme proximal. Que sont devenues pendant ce temps les lames distales de ces feuillets, celles qui circonscrivent la convexité de la vésicule blastodermique en forme de croissant? Ces lames n'ont donné lieu à aucune formation nouvelle; elles ont au contraire marché vers une atrophie graduelle. Cette atrophie a commmencé par l'ectoderme, par l'ectoderme distal, qui, au stade G, est représenté par un trait noir interrompu (*ed*) parce

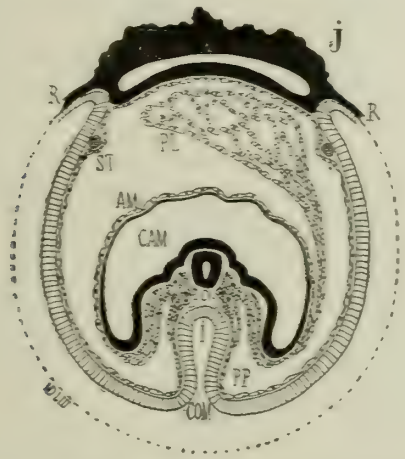

Fig. LIII. — Achèvement de l'inversion chez le campagnol.
I, tube digestif; — COM, canal omphalo-mésentérique; — PP, cavité pleuro-péritonéale. La ligne ponctuée extérieure indique la place précédemment occupée par les feuillets distaux ectodermique et entodermique, lesquels ont disparu, laissant l'entoderme proximal former le revêtement extérieur de l'œuf, sauf dans la région ectoplacentaire; — R, R, zone résiduelle de ces feuillets distaux.

que ses éléments ont en partie disparu, ou sont devenus méconnaissables, mêlés aux cellules de la caduque et dissociés au milieu d'elles; puis l'atrophie a envahi à son tour l'entoderme distal (*id*, stade H).

Si nous passons à un stade plus avancé (stade I, fig. LII), l'atrophie de ces feuillets distaux devient plus accentuée, et finalement ils disparaissent complètement: sur la figure LIII, la ligne ponctuée indique non pas leur présence, mais la place qu'ils occupaient antérieurement. Il ne reste d'eux qu'un court débri, appendu aux extrémités latérales de la formation ectoplacentaire (en R, R, fig. LII et LIII) et homologue de la *zone résiduelle* décrite par nous sur l'œuf du lapin (voy. les fig. XXIII et XXIV).

A ce dernier stade (fig. LIII) l'inversion est complètement achevée, car la surface de l'œuf est, sauf la région ectoplacentaire, formée par un feuillet entodermique. Or à ce moment l'embryon a acquis une gouttière intestinale (I, fig. LIII) qui s'ouvre à la surface de l'œuf, c'est-à-dire que son canal omphalo-mésenterique vient s'ouvrir à l'extérieur; l'allantoïde est apparue (PL, fig. LII) et, traversant le cœlome externe, se dirige vers l'ectoplacenta pour y porter les vaisseaux (fig. LIII).

Or à ce stade (fig. LIII) l'œuf du campagnol est identique à celui du lapin à l'âge de quinze jours (fig. XXII et XXIII), sauf que l'embryon du campagnol est moins avancé dans son développement, tandis que ses annexes, c'est-à-dire les feuillets distaux ectodermique et entodermique, sont plus avancés dans leur atrophie et ont disparu.

Pour le campagnol, l'inversion des feuillets se réduit donc bien essentiellement à ce que nous avons indiqué dans nos premières représentations schématiques simplifiées (fig. XXXVI à XXXVIII), c'est-à-dire à un développement des annexes semblable à ce qui se produit chez le lapin, mais avec retard du développement de l'embryon sur les transformations des annexes. Le lapin lui-même est bien réellement un rongeur à feuillets inversés, mais chez lequel l'inversion ne s'achève que très tardivement et a, par cela même, échappé aux observateurs.

Nous n'insisterons pas ici sur ce que devient la cavité ectoplacentaire; les figures suffisent pour en donner une idée; si nous avons, au début, établi les nomenclatures de *lames ectoplacentaires latérales*, *supérieure* et *inférieure*, c'est que ces parties prendront une importance particulière chez le cochon d'Inde; elles sont de peu de signification chez le campagnol.

b. *Le rat et la souris.*

D'après nos propres recherches, il n'y aurait pas de différence sensible entre le développement de l'œuf du rat et celui de la souris; nous les décrirons tous deux comme un type commun, quoique Selenka indique certaines particularités peu importantes, auxquelles nous ferons allusion plus tard, comme caractères de transition entre le rat et le cochon d'Inde.

Si le lapin nous a servi à comprendre le campagnol, c'est à son tour le campagnol qui va nous être utile pour comprendre le rat. L'étude de ce dernier n'exigera que peu d'explications, car la diffé-

rence entre lui et le campagnol consiste simplement en ce que la cavité ectodermique se produit plus tardivement : l'épaississement ectoplacentaire acquiert ici une puissance beaucoup plus considérable ; et ce n'est qu'après que cette formation massive a fait fortement saillie dans la cavité blastodermique, qu'elle se clive et se creuse d'une cavité ectodermique.

C'est ce que montre la figure LIV, dans laquelle sont représentés

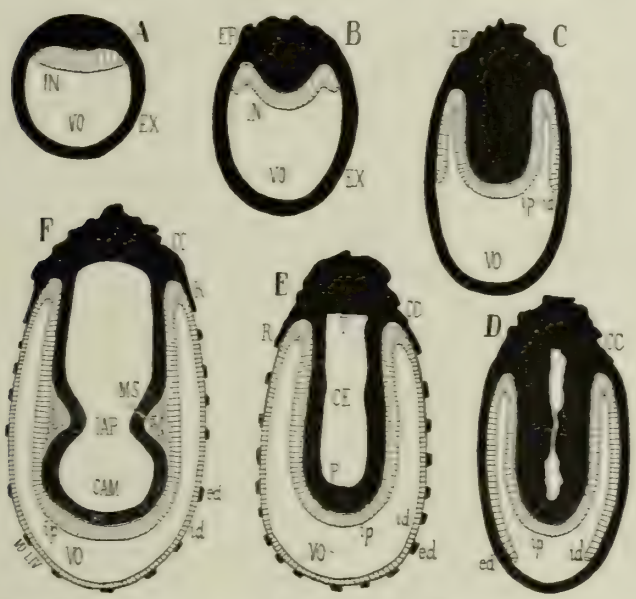

Fig. LIV. — Les six premiers stades de l'inversion chez le type rat-souris, comparables aux six premiers stades du campagnol (fig. L).

EX. ectoderme ; IN. entoderme ; — *id*. entoderme distal ; *ip*. entoderme proximal ; — *ed*. ectoderme distal ; — EP. épaississement ectoplacentaire ; — VO. vésicule ombilicale (vésicule blastodermique) ; — CE. cavité entodermique, qui apparaît seulement au stade D, et dont le toit (T) et le plancher (P) ne sont distincts qu'au stade E ; — IAP. étranglement inter-amnio-placentaire ; — MS. mesoderme.

six stades du développement, comparables aux six stades précédemment étudiés chez le campagnol (fig. L), et désignés, pour faciliter la comparaison, par les mêmes lettres (A, B, C, D, E, F).

Inutile de décrire les stades A et B, intelligibles par eux-mêmes ; au stade C, notons le volume énorme de l'épaississement ectoplacentaire (EP), formant un véritable bouchon plein, qui descend dans la cavité blastodermique (VO), en refoulant l'entoderme et s'en revêtant, de sorte qu'ici on peut déjà distinguer un entoderme proximal (*ip*) et un entoderme distal (*id*). Ainsi, comparativement

au stade correspondant du campagnol, il y a chez le type rat-souris, retard d'une part, et anticipation de l'autre : retard pour l'apparition de la cavité ectodermique; anticipation pour la descente de l'ectoderme dans la cavité blastodermique, pour la forme générale de l'œuf, déjà allongé en cylindre, avec cavité blastodermique en forme de croissant à concavité supérieure, pour l'extension de l'entoderme et sa distinction en feuillets distal et proximal ; à tous ces derniers égards, le stade C du type rat-souris réalise le stade E du campagnol. Si nous insistons avec minutie sur les processus inverses de retard et d'anticipation, c'est qu'ils sont, en définitive, toute la clef de l'inversion, et que nous allons les voir s'accentuer avec des différences de plus en plus grandes, surtout chez le cochon d'Inde.

C'est seulement au stade D qu'apparaît le clivage de l'épaississement ou, pour mieux dire, du cylindre ectodermique : ce clivage se fait non plus selon un plan horizontal (voir le stade C de la fig. L), mais selon un plan vertical, de sorte que, la fente de clivage s'élargissant, elle donne aussitôt lieu à la cavité ectodermique en forme de cylindre allongé (stade E, fig. LIV).

Presque aussitôt (stade F, fig. LIV) cette cavité présente l'étranglement (IAP) qui doit la diviser en une cavité supérieure ou ectoplacentaire et une cavité inférieure ou amniotique. Les particularités de cet étranglement (apparition du mésoderme, MS) sont absolument les mêmes que celles décrites pour le campagnol, et le schéma F de la figure LIV semble au premier abord une simple reproduction du schéma F de la figure L. Il en diffère cependant par un détail qui est la suite et la conséquence d'une particularité déjà signalée dans les stades précédents, à savoir l'anticipation des feuillets distaux dans leur évolution, c'est-à-dire dans leur processus d'atrophie. Cette atrophie a déjà commencé au stade E pour l'ectoderme distal, dont les cellules sont devenues méconnaissables (nous étudierons plus tard avec soin les transformations qui les rendent rares ou méconnaissables) ; aussi cet ectoderme distal est-il représenté par un trait noir interrompu, dans le schéma F de la figure LIV. Cette atrophie atteint à son tour l'entoderme distal au stade F, de sorte que bientôt les deux feuillets distaux disparaitront, d'abord l'ectoderme (schéma GH, fig. LV), et finalement l'entoderme, la ligne ponctuée du stade (IJ, fig. LV) représentant seulement la place occupée précédemment par ces feuillets.

L'achèvement de l'inversion, la séparation de la cavité ectopla-

centaire d'avec la cavité amniotique, l'apparition de l'embryon (GM, gouttière médullaire, GI, gouttière intestinale), la formation de l'allantoïde, tout cela s'accomplit d'une manière si conforme à ce que nous avons vu pour le campagnol qu'il nous suffit de renvoyer de lecteur à la figure LV. Nous ferons seulement remarquer que ces divers processus sont plus rapides, plus précoces, plus condensés chez le type rat-souris, de sorte que le stade GH (fig. LV)

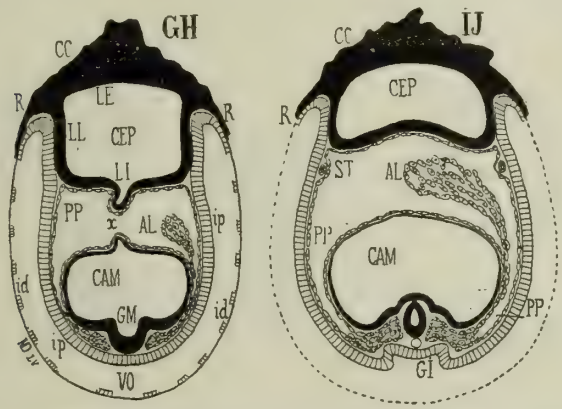

Fig. LV. — Les derniers stades de l'inversion chez le type rat-souris. Le schéma GH condense les stades G et H du campagnol (fig. LI); le schéma IJ condense les stades I et J du campagnol (fig. LII et LIII).

CEP, cavité ectoplacentaire, avec sa lame supérieure (LE), sa lame inférieure (LI), ses lames latérales (LL); — PP, cavité pleuro-péritonéale ; CAM, cavité de l'amnios; — AL, allantoïde; — GM, gouttière médullaire; — GI, gouttière intestinale; — ST, place du sinus terminal; — R, zone résiduelle (des feuillets distaux de l'ectoderme et de l'entoderme).

représente à lui seul les deux stades G et H de la figure LI, et le stade IJ renferme de même les deux stades I et J des figures LII et LIII.

Au stade IJ (fig. LV) la surface de l'œuf est formée par un feuillet entodermique; la gouttière intestinale (GI) est ouverte à la surface de l'œuf; le dos de l'embryon regarde dans l'intérieur de l'œuf, mais cet intérieur est la cavité amniotique (CAM). L'inversion est donc achevée et complète.

c. *Cochon d'Inde.*

Le type rat-souris diffère du campagnol par deux particularités de sens inverse : d'une part un retard dans le clivage de l'épaississement ectoplacentaire et la formation de la cavité ectodermique; d'autre part une anticipation dans l'atrophie et la disparition des feuillets distaux. Or ce sont ces mêmes particularités,

ces différences dans le même sens qui vont se présenter entre le cochon d'Inde et le type rat-souris. Chez le cochon d'Inde, le retard dans la formation de la cavité ectodermique sera tel que cette cavité n'apparaîtra pas; mais d'emblée, à un moment donné, se formeront les cavités ectoplacentaire et amniotique auxquelles elle aurait dû donner naissance par sa subdivision. D'autre part, l'anticipation dans l'atrophie des feuillets distaux sera telle que l'entoderme distal ne prendra même pas naissance, et l'ectoderme disparaîtra de si bonne heure que l'inversion sera complète presque

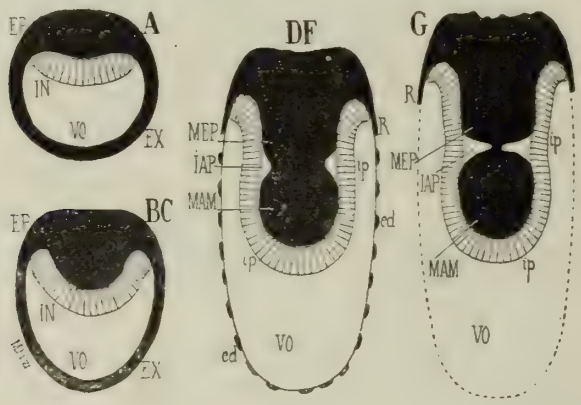

Fig LVI. — Les quatre premiers stades de l'inversion chez le cochon d'Inde, correspondant aux sept premiers stades de l'inversion du campagnol et du type rat-souris.
MEP, masse ectoplacentaire; — MAM, masse amniotique. — Les autres lettres, comme dans les figures précédentes.

dès le début, en tant que caractérisée par ce fait que la surface de l'œuf est formée par un feuillet entodermique.

Ces indications théoriques répondent si bien à la réalité des faits qu'elles suffiraient à la rigueur, sans autre explication. pour faire comprendre les figures LVI à LVIII et résoudre le problème si merveilleux de l'inversion des feuillets chez le cochon d'Inde. Mais nous devons analyser avec quelques détails ces figures, pour étudier quelques particularités importantes, conséquences des processus généraux que nous venons d'esquisser, pour montrer que certains retards, ou, comme on dit aujourd'hui, certaines *dilatations* sont exigées par le fait même des anticipations ou *condensations* sus-indiquées, et enfin pour établir la comparaison entre les stades désignés par les mêmes lettres chez le cochon d'Inde, chez le type rat-souris et chez le campagnol.

Dans la fig. LVI, le stade A, initial, n'a pas besoin d'explication : il reproduit les stades A du campagnol et du type rat-souris, si ce n'est que déjà l'ectoderme présente un épaississement ectoplacentaire (EP).

De même le stade BC, ainsi désigné parce qu'il condense en lui seul les stades B et C du type rat-souris.

Le stade suivant (D-F, de la fig. LVI) doit nous arrêter. Il répond au stade D du type rat-souris, mais il en diffère sur bien des points, qui le rattachent déjà au stade E et même au stade F de ce même type; c'est pourquoi il est désigné ici par les lettres D-F, pour marquer qu'il condense en lui les processus des stades D, E, F des types précédents.

L'épaississement ectoplacentaire demeuré à l'état massif (sans clivage) est devenu si considérable et présente des dispositions si particulières qu'il ne mérite plus le nom d'ectoplacentaire.

En effet il commence à s'étrangler (en IAP) et cet étranglement va le diviser en deux masses pleines, l'une supérieure qui peut être dite *masse ectoplacentaire* (MEP), l'autre inférieure, qui mérite semblablement le nom de *masse amniotique* (MAM), car chacune de ces masses se creusera plus tard, l'une en cavité ectoplacentaire, l'autre en cavité amniotique. A cet égard, ce stade du cochon d'Inde correspond donc déjà au stade F du type rat-souris (fig. LIV).

D'autre part les feuillets distaux sont réduits à leur plus simple expression : en effet l'entoderme ne s'est pas étendu sur toute la face interne de la cavité blastodermique (VO); il est resté tel qu'au stade BC, se réduisant à ne constituer qu'une lame proximale (*ip*); et l'ectoderme distal (*ed*) est déjà en voie d'atrophie; il va disparaître, et la ligne ponctuée du stade G indique non sa présence, mais la place qu'il occupait antérieurement. A ce point de vue, c'est-à-dire quant à la disposition particulière qui fait que la surface de l'œuf est formée par une lame ectodermique, l'inversion du cochon d'Inde se trouve déjà achevée non seulement avant toute apparition d'un rudiment embryonnaire, mais même avant l'apparition de la cavité centrale de l'œuf inversé, de la cavité amniotique. Notons que tout cela s'est passé si vite, avec une telle condensation dans les processus, qu'il n'a pas été donné au mésoderme le temps, si nous pouvons ainsi parler, d'apparaître encore; l'étranglement, qui va séparer la masse ectoplacentaire d'avec la masse amniotique (en IAP), se produit sans la présence du mésoderme à son niveau;

c'est pourquoi, pour le campagnol comme pour le rat, nous nous étions refusé à considérer le rudiment mésodermique (MS, fig. L) comme la cause efficiente de l'étranglement, nous bornant à constater l'apparition de ce rudiment mésodermique dans l'espace laissé libre entre l'entoderme proximal et l'étranglement du sac ectodermique. Chez le cochon d'Inde cet espace libre existe (au niveau de IAP, fig. LVI), mais il reste vide; nous allons voir ce fait donner lieu à une conséquence théorique très singulière (voir ci-après la question de la cavité pleuro-péritonéale interannexielle).

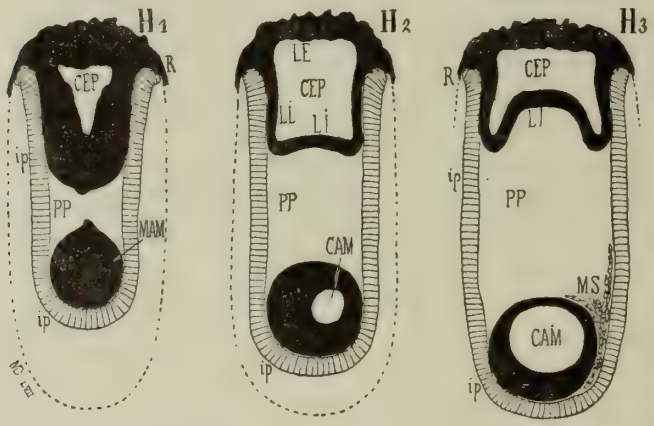

Fig. LVII. — Les trois stades suivants de l'inversion du cochon d'Inde correspondent au stade H des rongeurs précédents.
Lettres comme dans les figures précédentes. — Dans les schémas H_1 et H_2, la ligne pointillée la plus extérieure ne représente pas les feuillets distaux, déjà complètement disparus, mais seulement la place précédemment occupée par l'ectoderme distal; cette ligne pointillée rend ainsi plus faible la comparaison avec les rongeurs, chez lesquels les feuillets distaux existent encore au stade H.

Le stade G (fig. LVI) nous montre la masse amniotique presque séparée de la masse ectoplacentaire, à laquelle elle n'est plus reliée que par un cordon plein, qui correspond au canal interamnio-placentaire (IAP) du même stade, chez les rongeurs précédents.

Alors la masse amniotique (MAM, en H_1, fig. LVII), devenue libre, s'éloigne de plus en plus de la masse ectoplacentaire, et descend dans le cylindre entodermique (entoderme proximal) qui s'allonge de plus en plus. C'est une particularité de l'œuf inversé du cochon d'Inde que cet allongement prodigieux de l'œuf inversé, allongement qui n'est pas même figuré en ses proportions réelles dans nos schémas, mais dont nous donnerons ultérieurement le dessin

vrai. Cet allongement demande du temps; il faut aussi qu'en même temps il se produise des cavités dans les masses ectodermiques pleines; c'est pourquoi, aux condensations ou abréviations de développement observées jusqu'à ce moment, va succéder une phase de dilatation ou de retard; c'est pourquoi le stade H des types précédents, stade qui va jusqu'à l'apparition de l'embryon (voir les figures LI et LV), se trouve ici décomposé en plusieurs stades secondaires et successifs que nous désignons par les lettres H_1, H_2, H_3 (fig. LVII) et H_4, H_5 (fig. LVIII).

Au stade H_1 la masse amniotique est déjà éloignée de la masse

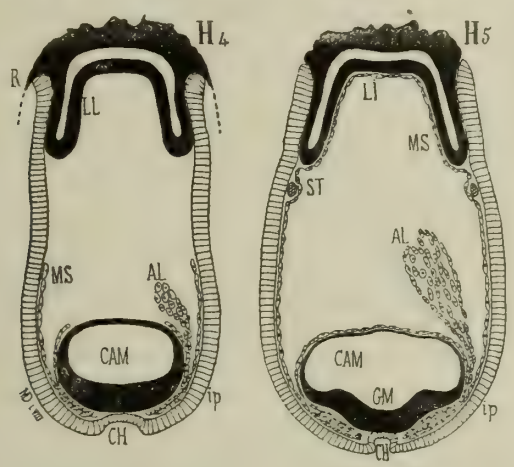

Fig. LVIII. — Derniers stades de l'inversion chez le cochon d'Inde, correspondant encore au stade H des rongeurs précédents.
Lettres comme dans toutes les figures précédentes.

ectoplacentaire; entre les deux est un espace vide (PP), limité latéralement par la partie correspondante de l'entoderme proximal. Cet espace, au stade correspondant, chez le campagnol et le rat, est tapissé par une lame mésodermique et représente le cœlome externe, ou cavité pleuro-péritonéale interannexielle. Ici, chez le cochon d'Inde, il n'y a pas encore de mésoderme; et cependant il est impossible, par le fait des homologies, de donner un autre nom à cet espace que celui de cœlome externe. Singulière conséquence des retards et des anticipations diversement combinées des processus de développement! nous sommes amenés à parler d'un cœlome, d'une cavité pleuro-péritonéale qui n'est pas creusée dans un mésoderme. Cela paraîtrait absurde *a priori*, sans la série des faits qui rendent la chose aussi logique, que cet autre fait de parler, chez le

cochon d'Inde, d'un entoderme proximal (*ip*) alors qu'il n'a jamais existé d'entoderme distal.

Poursuivons l'étude de ce stade H_1. Nous voyons que la masse ectoplacentaire commence à se cliver et à donner naissance à une cavité (CEP) qui sera la cavité ectoplacentaire, et présentera bientôt (H_2, H_3) les mêmes dispositions morphologiques que chez les rongeurs précédents. Nous voyons d'autre part que la masse amniotique est encore pleine; ce n'est qu'un peu plus tard qu'elle se creusera.

Par cette figure du stade H_1, et en jetant un regard sur les deux stades qui suivent, nous avons enfin l'explication de cet ovo-cylindre découvert par Bischoff et qui a tant excité son étonnement. Cet ovo-cylindre est l'entoderme proximal de l'œuf inversé. Nous avons également l'explication de la nature du corps sphérique plein que Bischoff avait découvert dans l'extrémité libre de l'ovo-cylindre et qu'il avait vu se creuser d'une cavité, dont les parois avaient donné naissance au voile amniotique par leur partie interne et à l'embryon (système nerveux) par leur partie externe. Ce corps sphérique, cette cavité sphérique n'est autre chose que la cavité amniotique; mais il faut avouer qu'il serait difficile de la reconnaître sans être préparé par son étude chez le campagnol et chez le type rat-souris. Vers l'extrémité libre de l'ovo-cylindre, ce corps sphérique repose au contact de l'entoderme proximal; aussi Bischoff avait-il bien observé que la moitié externe de sa vésicule sphérique présente deux feuillets, dont le plus superficiel donne naissance au tube digestif.

Le stade H_2 a à peine besoin d'explications. Tandis que la cavité ectodermique se creuse plus largement, et présente, comme chez les rongeurs précédents, une lame externe (LE), une lame interne (LI) et des lames latérales (L,L), la cavité amniotique apparaît à son tour (CAM), dans la sphère ectodermique pleine, non pas au centre de cette sphère, mais d'une manière légèrement excentrique. En même temps l'ovo-cylindre (tube formé par l'entoderme proximal) s'est allongé, et la cavité pleuro-péritonéale (PP) est devenue plus considérable. Mais il n'y a cependant pas encore de lames mésodermiques.

Le mésoderme n'apparaît qu'au stade H_3, alors que la cavité amniotique est largement dessinée, et que ses parois se laissent distinguer en un toit (du côté de la cavité pleuro-péritonéale), plus

mince, qui deviendra le voile amniotique, et un plancher, plus épais, qui est l'aire embryonnaire. C'est au niveau de la jonction de ce toit et de ce plancher, dans l'espace étroit entre l'ectoderme et l'entoderme au niveau de la future région postérieure de l'embryon, qu'apparait le mésoderme. Il provient de l'entoderme ; mais c'est là un point qu'il n'y a pas lieu de discuter en ce moment. Il s'étend rapidement, d'une part du côté de l'aire embryonnaire, et d'autre part vers la cavité pleuro-péritonéale, où on peut suivre graduellement sa marche sur le voile amniotique et sur les parois entodermiques de l'ovo-cylindre (voy. stade H_3, fig. LVII).

Au stade H_4 fig. LVIII il n'a cependant revêtu la face intérieure de cet ovo-cylindre que jusque vers le tiers ou le milieu de sa hauteur (MS). A ce moment apparait (AL) le bourgeon plein, mésodermique, qui est le premier rudiment de l'allantoïde. Nous avons dit antérieurement avec quel étonnement Bischoff avait constaté cette apparition de l'allantoïde précédant tout rudiment embryonnaire : c'est encore un de ces détails d'anticipation et d'anachronisme qui n'ont plus rien que de banal, tant les faits de ce genre sont communs chez les rongeurs.

Enfin au stade H_6 (fig. LVIII) le mésoderme tapisse toute la cavité du cœlome externe, aussi bien le voile amniotique que la paroi entodermique de l'ovo-cylindre, et qu'enfin la lame profonde ou interne de l'ectoplacenta (LI) ; mais cet ectoplacenta a changé de forme et pris une configuration différente de celle à laquelle il aboutissait chez les rongeurs des types précédents. Tandis que chez le campagnol, le rat, la souris, la cavité ectodermique se réduisait à une fente linéaire (destinée à disparaitre, comme nous le verrons plus tard) par rapprochement pur et simple de sa lame inférieure (voy. fig. LIII) et effacement de ses lames latérales, chez le cochon d'Inde cet effacement se fait par une invagination de la lame interne ou inférieure, qui remonte dans la cavité ectoplacentaire ; sur les schémas des stades H_2, H_3, H_4, H_5, on suit facilement les degrés successifs de cette invagination. On voit que par suite, d'une part, la lame dite interne mérite bien ce nom, et, d'autre part, les lames latérales ne s'effacent pas, mais persistent, et même deviennent doubles de chaque côté, comme conséquence directe de l'invagination (voir H_4 et H_6). Ainsi se trouve donc résolu le problème des formations singulières découvertes par Reichert à l'extrémité adhérente de l'ovo-cylindre, et retrouvées par Bischoff,

lors de la publication de son second mémoire, à savoir ce bonnet creux, à doubles parois. On voit en même temps combien étaient laborieuses, pénibles, invraisemblables, les hypothèses par lesquelles Reichert faisait dériver de la caduque cette formation, hypothèse dont nous avons donné le schéma dans la fig. XLVIII.

Les choses sont en réalité bien plus simples que toutes ces suppositions, et que toutes celles qui ont été faites depuis, comme nous le verrons dans le paragraphe suivant. Mais si explicites que se présentent ces choses sur le schéma H_3 de la fig. LVIII, ici encore il faut reconnaître que l'intelligence en serait impossible pour qui n'aurait pas connaissance des stades antérieurs, et ne ferait pas la comparaison avec les stades correspondants des autres rongeurs.

Enfin, pour en finir avec ce stade H_5, nous voyons que le bourgeon allantoïdien a augmenté en volume et en saillie, et qu'il se dirige vers le haut, vers la concavité de l'ectoplacenta. La manière dont il atteint cet ectoplacenta et le pénètre sera l'objet de nos descriptions ultérieures, dans la partie de ce travail consacrée à l'étude spéciale du placenta du cochon d'Inde. D'autre part la gouttière médullaire (GM) et le premier rudiment de la corde dorsale (CH) sont apparus; enfin on voit en ST la place du sinus terminal.

Nous arrêtons cette étude au stade H_5. Il serait superflu de suivre les processus jusqu'aux degrés de développement correspondant aux stades I et J des autres rongeurs (voir les figures LII et LIII), car il est bien facile de voir que les figures que nous aurions à donner ici ne seraient que la répétition de celles déjà étudiées, sauf la forme plus allongée de l'ensemble de l'œuf du cochon d'Inde; encore cette forme se modifie-t-elle graduellement, de façon à devenir complètement sphérique, comme dans la fig. LIII.

On voit combien facilement l'inversion du cochon d'Inde se déduit de celle du type rat-souris. Or, d'après Selenka, cette dérivation présenterait des transitions encore plus graduées. En effet d'après lui, et surtout bien plus d'après ses figures que d'après les détails de son texte, il se trouverait que ce que nous avons décrit, d'après nos propres préparations, pour le type rat-souris, ne se réaliserait que pour le *mus sylvaticus*. Pour le *mus decumanus* et le *mus musculus* une petite particularité se manifesterait portant sur le stade D. Comme le montre la figure ci-contre (fig. LIX), au moment du clivage de la masse ectodermique, pour donner naissance à la cavité ectodermique, le processus présenterait une sorte d'hésitation; la

masse ectodermique pleine commencerait à s'étrangler, en même temps que son clivage se ferait en deux régions distinctes, l'une correspondant à la future cavité ectoplacentaire, l'autre à la future cavité amniotique (voir la fig. 63 de la planche XVI du mémoire de Selenka : *Die Blätterumkehrung*, 1884, et comparer notre fig. LIX avec le stade D de la fig. LIV) ; mais bientôt l'étranglement en question s'effacerait, les deux cavités de clivage se confondraient en une seule, et les dispositions redeviendraient identiques à celles du stade E de la fig. LIV. Or supposons que l'étranglement commencé (fig. LIX) se continue, s'accentue, et que les deux cavités de clivage restent distinctes, nous aurions une forme de processus plus

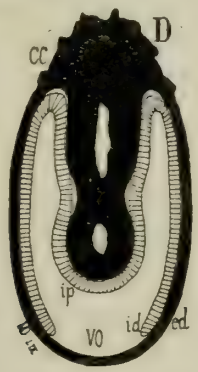

Fig. LIX. — Schéma du stade D du *mus decumanus*, d'après Selenka (*op. cit.*, pl. XVI, fig. 63) : à comparer avec le stade D de la fig. LIV, lequel serait plus spécialement propre au *mus sylvaticus*.

voisine de ce qui a lieu chez le cochon d'Inde, car les cavités ectoplacentaire et amniotique se seraient déjà formées indépendamment l'une de l'autre, sans provenir de la subdivision d'une cavité primitive commune, la cavité ectodermique.

En terminant ce rapide exposé, deux remarques s'imposent. On voit d'abord, surtout par ce qui vient d'être dit pour le cochon d'Inde, combien il nous était indispensable d'étudier d'abord, d'une manière schématique, l'inversion des feuillets avant de commencer l'étude du placenta des rongeurs dits à inversion. On voit en second lieu combien était légitime notre admiration pour les travaux de Bischoff, car tout ce qu'a avancé cet auteur se trouve pleinement vérifié. C'est qu'il avait procédé par l'étude sériée ; ne pouvant pas saisir les stades qui aboutissent à la formation de l'ovo-cylindre, il avait du moins suivi la série des processus par lesquels cet œuf

cylindre donne l'embryon, son amnios, son allantoïde, de sorte qu'il avait pu dire à coup sûr : ceci est le feuillet végétatif (entoderme), cela est le feuillet animal (ectoderme). Reichert, ayant procédé autrement, s'était perdu dans de vaines hypothèses. Nous allons voir que d'autres, plus tard, ont fait comme lui, voulant interpréter un état de choses, sans rechercher ce qui le précède, ou au moins ce qui le suit. Bischoff ne s'est trompé, ou pour mieux dire est resté sans conclusion, seulement à propos de la formation en *bonnet creux* de la base adhérente de l'œuf cylindre. C'est qu'ici il fallait, pour résoudre le problème, une série bien plus complète, portant non seulement sur les stades d'un même animal, mais encore sur l'embryologie comparée de tout un groupe. Nous allons voir combien d'autres ont encore hésité sur cette formation, jusqu'à ce que Kupffer et Selenka abordassent le problème par la série des formes comparées.

C. — *Historique et critique.*

Nous avons vu comment le problème de l'inversion avait été posé par Bischoff; nous savons quelle est sa solution; il nous faut maintenant passer rapidement en revue les diverses tentatives faites pour arriver à cette solution. Ces tentatives ne sont pas nombreuses, et elles sont presque toutes dues à un seul embryologiste, à Hensen.

Il est bien évident, d'après ce qui précède, qu'il y avait peu de chance de résoudre le problème tant qu'on ne l'étudierait que chez le cochon d'Inde où les processus sont trop rapides et trop compliqués. Reichert avait cependant annoncé que le cochon d'Inde n'est pas un type unique dans son genre, et dès 1849 il avait, dit-il, montré à l'académie de Dorpart que la situation inverse du dos et de la gouttière intestinale se présente chez le rat et la souris dès l'apparition des lames dorsales [1].

De son côté Bischoff avait fait sur l'*Hypudæus amphibius* quelques observations l'amenant à conclure que chez cet animal, et sans

1. C.-B. Reichert, *Beitrage zur Entwickelungsgeschichte des Meerschweinchens.* Berlin, 1862, page 101.

doute aussi, dit-il, chez d'autres rongeurs, l'œuf et l'embryon présentent les mêmes rapports que chez le cochon d'Inde [1]. Mais c'est surtout ce dernier animal qui attira l'attention des embryologistes, et fut ainsi l'objet d'un premier mémoire de Hensen, en 1876 [2].

Hensen cherche d'abord à combler la lacune laissée par Bischoff; il s'efforce de retrouver l'ovule du cochon d'Inde vers les environs du septième jour, et en effet il arrive à observer trois ovules entre le septième et le huitième jour après l'accouplement (*op. cit.*, pages 402 à 406; figures 82 et 83, pl. XII). Cet œuf est constitué alors par un puissant épaississement ectodermique dont notre schéma BC, fig. LVI, donne une idée suffisante. Or Hensen, en présence d'une semblable conformation, interprète la couche ectodermique (EX, en BC de la fig. LVI) comme représentant une production utérine surajoutée à l'œuf, qui ne serait représenté à ses yeux que par la masse centrale. Aussi se prononce-t-il aussitôt en faveur de Reichert, contre Bischoff : « C'est avec raison que Reichert a considéré le corps sphérique de l'extrémité de l'ovo-cylindre comme étant seul l'œuf. » (*Op. cit.*, p. 403.) Et cependant toute personne qui, sans avoir aucune donnée spéciale sur le cochon d'Inde, mais connaissant le développement du rat ou de la souris, examinera les figures de Hensen, y reconnaîtra du premier coup un œuf dans la cavité blastodermique duquel la masse ectodermique pleine fait déjà une très forte saillie.

Etudiant alors la masse sphérique pleine qu'il considère comme étant seule l'œuf, Hensen la voit se creuser d'une cavité (p. 407), dans laquelle il reconnaît, comme Bischoff, la future cavité amniotique. Il croit voir les parois de cette cavité donner naissance à une couche de cellules, qui double la face interne de l'ovo-cylindre, et qu'il considère comme un entoderme, c'est-à-dire qu'il ne s'est pas aperçu que c'est l'ovo-cylindre lui-même qui représente l'entoderme. En somme, il n'apporte que peu de faits nouveaux après Bischoff, et quant à l'explication de l'inversion, il croit la trouver en supposant que l'œuf, dans ses premiers stades, par suite de pressions exercées par la caduque, s'est déchiré, que les éléments entodermiques ont fait hernie au dehors et se sont disposés à la surface du

1. Bischoff, *Entwicklung des Meerschweinchens*, 1852, page 46.
2. V. Hensen, *Beobachtungen über die Befruchtung und Entwicklung des Kaninchens und Meerschweinchens* (Zeitschrift für Anatomie und Entwickelungsgeschichte, 1876, tome I, p. 212).

reste de l'œuf (page 411). Il insiste sur l'absence d'une vésicule ombilicale chez le cochon d'Inde.

Mais l'ovo-cylindre ne présente pas seulement à considérer le corps sphérique de son extrémité libre; il y a encore la singulière formation en *bonnet creux* de son extrémité adhérente, formation découverte par Reichert. Hensen l'interprète comme Reichert : c'est un prolongement de l'épithélium interne (page 409). Pour expliquer sa formation il émet diverses hypothèses et entre autres la suivante, qu'il réfute lui-même presque aussitôt, mais que nous tenons à reproduire comme curiosité : « Qu'on suppose, dit-il (*ibid.*), que l'œuf s'est placé dans une glande utérine, et qu'ensuite celle-ci

Fig. LX. — (Hensen, 1876, pl. XI, fig. 70.) EP, épithélium formant l'ovo-cylindre; N, la formation en bonnet creux; — ST, cordon cellulaire plein qui en part.

s'est invaginée en elle-même, on trouvera à ce niveau, sur une coupe longitudinale, six parois ou couches cellulaires placées parallèlement, savoir d'abord les deux parois externes restées dans leur situation normale, et en dedans de celle-ci, de chaque côté, les deux parois opposées de la portion invaginée, et enfin, au centre de toute la formation, le canal (ST, fig. LX) répondant à l'embouchure de la glande dans l'utérus. Cette dernière partie ou bien ne se retrouve pas sur les préparations, ou bien se présente comme un simple cordon cellulaire dont on peut facilement supposer qu'il est destiné à disparaître bientôt (ST). » Qu'il nous soit permis d'insister sur ces derniers détails, c'est-à-dire sur les accidents de préparation qui ont dû être l'origine de cette interprétation. Il arrive souvent que la formation ectoplacentaire, telle qu'elle est représentée au stade H_1 de notre figure LVII, se plisse pendant les manœuvres

de la préparation, et même qu'on la trouve plissée sur des pièces durcies pour des coupes totales. Avec des coupes sériées on arrive à reconnaître la vraie nature de cette disposition accidentelle; mais en dehors de ces conditions, on peut prendre, pour un canal ou un cordon cellulaire plein, tout pli qui se trouvera parcourir l'axe de l'ectoplacenta à l'état de bonnet creux. C'est ce qui est arrivé à Hensen pour la préparation représentée dans la figure 70 de sa planche XI. Nous reproduisons ci-contre (fig. LX) ce dessin de Hensen, et, traduisant d'une manière schématique l'hypothèse par laquelle nous avons vu, quelques lignes plus haut, qu'il expliquait cette disposition, nous mettons ce schéma côte à côte avec celui de Reichert (fig. LXI). On verra ainsi à quelles suppositions

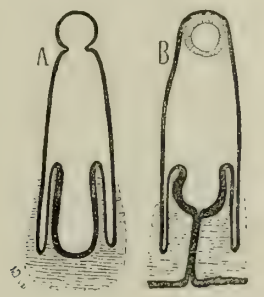

Fig. LXI. — Parallèle de la théorie de Reichert (A) et de l'hypothèse de Hensen (B). — Tout ce qui est dessiné par un large trait noir serait d'origine épithéliale (utérine).

compliquées on peut être amené lorsque, à défaut de préparations sériées, montrant l'origine et le devenir des choses, on veut les interpréter directement par le raisonnement et l'imagination.

Après ce premier travail de Hensen, la question dormit pendant plusieurs années d'un profond sommeil. Nous n'avons pas en effet à parler ici du travail de Schäfer (1876), ni de celui de Creighton (1878), quoiqu'ils traitent tous deux de l'embryologie du cochon d'Inde. Schäfer [1] se borne à décrire ce qu'il a observé sur deux œufs

1. A. Schäfer, *A contribution to the history of development ob the Guinea-pig*, Journ. of Anat. and Phisiol., 1876-77, vol. X et XI. « Je n'ai, dit Schäfer (*op. cit.*, vol. X, p. 775), absolument pas trouvé le prolongement épithélial décrit par Reichert (et aussi par Hensen) comme provenant de l'épithélium utérin et entourant l'œuf de manière à lui former une capsule close, et, tout au moins dans les premiers stades, une tige creuse rattachant l'œuf à l'utérus. Cette formation avait-elle déjà disparu à l'âge de ces œufs, en a-t-elle été accidentellement détruite dans les manœuvres de préparation? c'est ce que je ne saurais dire. » Par contre, page 776, il reconnaît que l'ovo-cylindre est formé par une lame hypoblastique et par une couche mésodermique, qu'il nomme mésoblaste pariétal.

extraits d'une même femelle et à un stade relativement avancé; Creighton [1] étudie essentiellement la structure et l'histogenèse du placenta. Nous reviendrons du reste sur ces deux mémoires, surtout sur le second, à propos du développement du placenta.

C'est seulement en 1882 que la question est reprise, par Spee, à l'instigation de Hensen, puis par Hensen lui-même.

Le court travail de Spee ne porte pas sur l'inversion; ce mot même n'y est pas prononcé; et cependant les faits observés sont de première importance à cet égard. Ce travail traite des *premiers stades du développement du cochon d'Inde jusqu'à l'achèvement de la*

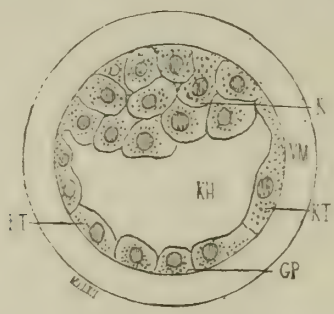

Fig LXII. — (Spee, 1882, fig. 3.) Œuf après le 5e jour. — K, épaississement blastodermique; — GP, antipôle; — KH, cavité blastodermique; — KT, les autres régions de la vésicule blastodermique. — VM, membrane vitelline.

vésicule blastodermique [2]. L'auteur a pu obtenir un certain nombre d'œufs avant leur fixation, observer la segmentation de l'ovule, les formations qui en dérivent, depuis le second jusqu'à la fin du sixième jour après l'accouplement. Il réfute l'erreur de Bischoff, d'après lequel la segmentation s'arrêterait à un moment donné, et les sphères de segmentation se fusionneraient de nouveau en une masse unique. La segmentation continue sans interruption et aboutit, au cinquième jour, à la formation d'une vésicule blastodermique, incluse encore dans une membrane vitelline (VM). Les parois de cette vésicule sont formées, sur la plus grande partie de leur étendue, par une couche unique de cellules (KT, KT, fig. LXII); en deux régions, situées en deux points opposés, cette paroi est plus épaisse; dans l'une de ces régions, que l'auteur appelle *antipôle*

1. Ch. Creighton, *On the formation of the placenta in the guinea-pig.* (Journ. of Anatomy and Physiology, 1878, vol. XII, p. 534.)

2. Graf Ferdin. Spee, *Beitrag zur Entwickelungsgeschichte der früheren Stadien des Meerschweinchens bis zur Vollendung der Keimblase.* — Inaug. Diss., Kiel, 1882.

(Gegenpol: GP, fig. LXII), l'épaississement est dû seulement au volume des cellules qui ne forment qu'une couche (cellules de l'*antipôle*); dans l'autre région, l'épaississement est dû à la superposition de plusieurs couches de cellules: c'est le renflement blastodermique ou germinatif (K). Les cellules de l'antipôle, dès ce moment, et surtout au stade suivant, présentent des déformations amœboïdes très remarquables; elles émettent des prolongements qui perforent la région correspondante de la membrane vitelline (voir GP, fig. LXIII), la déchirent et produisent finalement une ouverture suffisante pour que la vésicule blastodermique tout entière s'échappe au dehors. L'auteur a été assez heureux pour

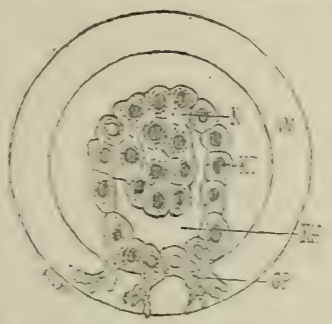

Fig. LXIII. — (Spee, 1882, fig. 6.) Vésicule blastodermique du cochon d'Inde, à un état plus avancé que celui de la figure précédente. Mêmes lettres. — La vésicule blastodermique est légèrement revenue sur elle-même (il y a un espace entre elle et la membrane vitelline), ce qui est peut-être une disposition accidentelle. — Les contours des cellules ne sont pas très bien distincts.

retrouver, dans la cavité d'une corne utérine, une membrane vitelline ainsi vide et abandonnée par la masse blastodermique. Pendant ce temps, l'épaississement blastodermique ou germinatif a augmenté de volume, par multiplication de ses cellules, et il fait saillie, sous forme de demi-sphère, dans la cavité de la vésicule blastodermique, cavité qui est devenue semi-lunaire en coupe optique. A cet état (fig. LXIII), la vésicule blastodermique répond exactement au schéma BC de la fig. LVI; et quoique Spee ne parle pas d'une distinction entre les éléments ectodermiques et entodermiques, sa figure représente comme plus foncées, moins transparentes, les cellules qui limitent l'épaississement germinatif du côté de la cavité blastodermique [1], et nous verrons ultérieurement qu'en effet, chez

1. Cette particularité existe dans la planche de la thèse en question (1882); elle n'est pas reproduite dans la planche, remaniée, du mémoire, qui n'est qu'une reimpression de la thèse, paru dans les *Archives de His et Braune*, 1883, p. 44.

la souris par exemple, l'entoderme à son début (IX, fig. LVI, schéma BC) se distingue par son opacité relative.

Ce travail de Spee paraît avoir singulièrement modifié la manière de voir de Hensen. Nous savons que, dans son mémoire de 1876, en présence d'un œuf répondant à ce même schéma BC (fig. LVI), il avait considéré comme d'origine utérine la couche extérieure qui est en fait l'ectoderme de l'œuf. Reprenant aussitôt la question [1], il décrit un corps sphérique qu'il avait trouvé dans un utérus de cochon d'Inde, en 1877, et dont il avait jusque-là réservé l'interprétation. L'animal en question avait été sacrifié six jours et vingt-trois heures après l'accouplement : le corps sphérique, tel que le représente Hensen, est vraiment bien peu semblable à un œuf; Selenka (*Blätterumkehrung*, 1883, page 79), d'après le dessin de Hensen, n'hésite pas à dire que c'est tout simplement une formation accidentelle (un amas épithélial?), telle qu'il en a souvent trouvé dans l'utérus des rongeurs. C'est tout au moins un œuf très altéré. On peut y distinguer une masse centrale cellulaire, autour de laquelle est un espace rempli de liquide, que circonscrit d'autre part une membrane paraissant formée de cellules et qui devient extrêmement mince ou méconnaissable dans la région où elle adhérait à l'épithélium utérin. En présence de cette disposition, « il n'y a, dit Hensen (*op. cit.*, 1883, page 63), que deux interprétations possibles : ou bien la masse cellulaire centrale représente seule l'œuf, et la membrane cellulaire enveloppante dérive de l'épithélium de l'utérus; ou bien ce corps tout entier est l'œuf, et la masse centrale répond au renflement ou épaississement blastodermique de Spee. » C'est à cette dernière interprétation que se rattache Hensen, identifiant le corps en question à l'œuf de la fig. 6 de Spee (fig. LXIII ci-dessus). « Dans mon précédent travail, dit-il (page 64), en parlant d'un œuf entouré d'une capsule épithéliale, j'étais donc dans l'erreur, ainsi que l'avait indiqué Schäfer.... Je pense donc maintenant (page 65) que Bischoff avait complètement raison quand il considérait l'ovo-cylindre dans sa totalité comme représentant l'œuf, et le corps sphérique de son extrémité libre comme une masse vitelline » (Dotterest). Alors Hensen tente une nouvelle explication du mécanisme de l'inversion, et donne le schéma reproduit ci-contre (fig. LXIV). Ce que, avec Spee, il

1. V. Hensen. *Ein frühes Stadium des im Uterus des Meerschweinens festgewachsenen Eies.* (Arch. f. Anat. und Physiol. — Anat. Abth., 1883, p. 61.)

nomme renflement ou épaississement blastodermique, tend à se séparer du reste de l'œuf; dans le processus de cette séparation, l'épaississement blastodermique, dit-il (page 66), composé au moins de deux couches de cellules, se comporte de telle manière que les cellules qui jusque-là étaient superficiellement, extérieurement placées, et représentaient des éléments ectodermiques (cellules figurées avec leurs noyaux dans le schéma), viennent prendre une place centrale et repoussent à leur périphérie les cellules entodermiques (ombrées de noir sur le schéma), qui finissent par constituer la couche externe de la masse blastodermique. Ce schéma répond parfaitement à la réalité des choses, quant aux premiers stades de l'inversion. Donne-t-il l'explication de l'inversion achevée, de l'ovo-cylindre du cochon d'Inde? c'est ce que nous examinerons dans un instant.

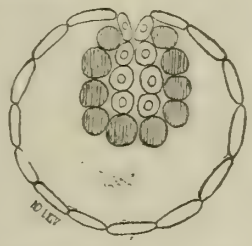

Fig. LXIV. — (Hensen, 1883, pl. III, fig. 12.) Nouveau schéma de l'inversion chez le cochon d'Inde, d'après Hensen.

Cependant d'autres embryologistes avaient eu l'heureuse idée de s'adresser à d'autres rongeurs, puisque déjà Bischoff et Reichert avaient entrevu une inversion analogue ailleurs que chez le cochon d'Inde.

Le premier en date paraît avoir été Fraser, qui, en août 1882, au congrès de la *British association*[1] à Southampton, faisait une communication préliminaire, dans laquelle, d'après la courte note insérée dans le journal *Nature*, « il montre que le cochon d'Inde n'est pas un type isolé au milieu des autres mammifères par la singularité de son développement, mais qu'il partage ces caractères avec le rat et la souris;.... que chez ces animaux le feuillet hypoblastique prend sa situation extérieure dès le processus de segmentation, et que par conséquent l'inversion est une disposition tout à fait primitive

1. Fraser (A.), *The British association reports* : (*Nature*, 14 septembre 1882, vol. XXVI, n° 672, p. 493.)

dans leur développement ». Mais hâtons-nous de dire que ce court énoncé n'a jamais reçu les compléments d'explication qu'il exigeait, car, lorsque bientôt après Fraser publia un mémoire plus explicite, il avait déjà renoncé à cette idée d'une apparition si précoce de l'inversion. C'est que, en effet, presque aussitôt avait été publié un mémoire dont l'apparition est la date la plus importante dans cet historique, car, tout d'un coup, d'une manière complète, la lumière était jetée sur la question. C'est le travail de Kupffer, de novembre 1882 [1]. Le problème de l'inversion des feuillets a paru à Kupffer d'autant plus curieux, que cette disposition ne se présente pas chez le lapin. Notons en passant que, d'après ce que nous avons démontré, l'inversion se présente chez le lapin, en tant que caractérisée par ce fait que l'entoderme arrive, à un moment donné, à former la couche la plus extérieure de l'œuf; mais que ce moment est très tardif, la disposition en question ne se réalisant que tout à fait vers la fin de la gestation. Toujours est-il que Kupffer a étudié à ce point de vue l'œuf du campagnol. Son mémoire est un chef-d'œuvre de clarté, de précision, et on admire, en le lisant, qu'il ait pu dire tant de choses, et de si exactes en si peu de pages (15 pages de texte et une planche). Nous en avons de fait donné l'analyse par notre exposé schématique de l'inversion chez le campagnol; mais nous devons y revenir, comme nous le ferons pour les travaux de Selenka, également résumés dans nos schémas, parce qu'il est nécessaire d'indiquer les dénominations par lesquelles Kupffer désigne les diverses parties, d'expliquer la synonymie des termes, et de donner les raisons pour lesquelles nous n'avons pu toujours adopter les mêmes dénominations que lui.

Décrivant d'abord un œuf à l'état d'ovo-cylindre (voir ci-dessus le schéma F, fig. L), il y distingue une *base* ou extrémité adhérente, et un sommet ou extrémité libre, et il compare cet œuf à une gastrula dont la bouche serait fixée sur le terrain maternel (base de l'ovo-cylindre) et qui présenterait à ce niveau une formation particulière qu'il nomme le bouchon ou cheville (*Zapfen*, en allemand), laquelle n'est autre que la masse désignée par la lettre T dans le schéma F de notre fig. L [2]. Hensen fut d'abord porté à considérer ce bouchon

1. C. Kupffer, *Das Ei von Arvicola Arvalis und die vermeintliche Umkehr der Keimblätter an demselben.* (*Sitzungsber. d. königl, Bayr. Akad. d. Weis.*, 4 novembre 1882, tome V, p. 621.)

2. C'est avec intention que nous passons sous silence les détails de configuration primitive que Kupffer, et plus tard Selenka, ont décrits dans ce *bouchon* (forme

comme une production qui, étrangère à l'œuf lui-même, dériverait de l'épithélium utérin ; mais Selenka, lui soumettant des préparations analogues empruntées à la souris, le détourna de cette hypothèse et le convainquit qu'il s'agit bien là d'une formation appartenant à l'œuf lui-même. Dès lors Kupffer arrive, du premier coup, à une interprétation exacte de cet ovo-cylindre. La couche de cellules la plus interne, comme la couche la plus externe, qui se continuent l'une avec l'autre au niveau du bouchon (les lignes noires pleines de la fig. L, en F) sont l'ectoderme de la vésicule blastodermique, et le feuillet qui les tapisse est l'entoderme, qui occupe l'intérieur de l'œuf invaginé (en forme de gastrula) comme il occupe l'intérieur de n'importe quel œuf de mammifère (pages 623-624). Restait donc à saisir le processus et la signification de cette invagination. A cet effet l'auteur se procure un grand nombre d'utérus gravides de campagnol et se trouve bientôt en possession d'une série de préparations allant depuis l'état de sphère blastodermique creuse, jusqu'au stade où apparaît l'amnios (voy. nos figures L, LI et LII). Dans ces conditions il suit les diverses phases de l'invagination, telle que nous l'avons figurée (en la désignant pour notre part sous le nom de formation ectodermique) et il peut décidément se convaincre que le bouchon est bien une formation appartenant à l'œuf lui-même. Seulement il ne regarde pas ce bouchon, qui est ectodermique, comme absolument de même nature que le reste de l'ectoderme. Ceci demande quelques explications préliminaires.

En 1875, Rauber avait décrit la région embryonnaire de la vésicule blastodermique du lapin comme présentant un ectoderme composé de deux couches, l'une profonde, de cellules cubiques ou cylindriques, l'autre superficielle, de cellules très aplaties. D'après ce même auteur, cette couche superficielle n'aurait qu'une existence transitoire, serait destinée à disparaître, ne serait qu'une couche temporaire de recouvrement (Deckschicht) ; elle a été désignée depuis dans les ouvrages classiques sous le nom de *couche transitoire de Rauber*. Au contraire, toujours chez le lapin, la couche ectodermique profonde, à cellules cubiques, serait seule ectoderme per-

excavée et prolongement du bouchon dans la cavité ectodermique), parce que ces détails s'effacent bientôt, et que le bouchon revient à la forme représentée dans la fig. L, quoique Selenka et Kupffer insistent beaucoup sur ces détails, et les considèrent comme la cause première de l'inversion. C'est une question sur laquelle il pourra y avoir lieu de revenir, lorsque nous étudierons non plus le processus et le mécanisme de l'inversion, mais les causes qui la déterminent.

manent, destiné à prendre part à la formation de l'embryon, et désigné par suite sous le nom d'*ectoderme formatif*. Mes propres études, non encore publiées, sur l'embryologie du lapin, ne m'ont pas convaincu de la légitimité des distinctions établies par Rauber; elles ont été confirmées, il est vrai, par Lieberkhun et Kölliker; mais elles ne l'ont pas été, ou tout au moins elles ont été interprétées autrement par van Beneden et par Balfour [1]. C'est pourquoi, jusqu'à nouvel ordre, nous ne saurions admettre, surtout à propos des formations ectoplacentaires, une *couche de Rauber* distincte d'un *ectoderme formatif*. Mais cette distinction est la base des descriptions et de la nomenclature de Kupffer et surtout de Selenka; c'est pourquoi nous devions l'indiquer ici.

Revenons à Kupffer et au processus d'invagination : ce n'est pas tout l'ectoderme de la région embryonnaire de la vésicule blastodermique qui s'invagine, mais seulement l'ectoderme formatif; la couche de Rauber reste en place et donne naissance au bouchon de Kupffer. C'est-à-dire que, en se reportant au schéma C de la figure L, le clivage que nous avons indiqué dans l'épaississement ectodermique, et qui donne naissance à la cavité ectodermique (CE), consisterait en une séparation entre la couche de Rauber et l'ectoderme formatif. Cette partie invaginée circonscrit, avec le reste des parois de la vésicule blastodermique, la véritable cavité de l'œuf, la vésicule ombilicale en un mot (Dottersack, VO, fig. L). Vient alors la description de la formation de l'amnios, de l'allantoïde, et l'auteur conclut en disant (page 636) : « Quoiqu'il y ait encore des différences entre l'œuf du campagnol, quand il a pris la forme cylindrique, et le stade correspondant de l'œuf du cochon d'Inde, on peut cependant déjà en inférer avec certitude que Bischoff, en considérant comme œuf l'ovo-cylindre tout entier, avait certainement raison contre l'opinion opposée de Reichert et de Hensen, qui ne considéraient comme œuf que le corps sphérique placé à l'extrémité libre de l'ovo-cylindre. »

Selenka, qui, par ses conseils et la communication de ses préparations, avait jusqu'à un certain point collaboré au travail de

1. Rauber, *Die erste Entwickelung des Kaninchens*. (*Sitzungsbericht der Naturforsch. Gesellsch. zu Leipzig*, 1875.) — Lieberkuhn, *Ueber die Keimblatter der Saugethiere*. Marburg, 1879. — Kölliker (*Zool. Anzg.*, 1880, nos 61 et 62). — Van Beneden (*Bullet. de l'Acad. royale de Belgique*, 1875, t. XL, p. 686). — Balfour, *Traité d'embryologie comparée*, t. II. — Lieberkuhn, *Ueber die chorda bei Saugethieren*. (*Arch. f. Anat. u. Physiol.*; — *Anat. Abth.*, 1882, p. 401.)

Kupffer, publie, en novembre de la même année, son premier mémoire *sur les feuillets blastodermiques de la souris* [1]. Les neuf figures intercalées dans son texte donnent une idée parfaite du processus, et nous nous en sommes assez inspiré dans les schémas de nos figures LIV et LV pour qu'il n'y ait pas lieu à une plus ample analyse. Comme Kupffer, il insiste sur la distinction entre les cellules de Rauber et les cellules ectodermiques formatives : les premières forment le *bouchon* de Kupffer, qu'il appelle *suspenseur* (Träger); les secondes circonscrivent la *cavité ectodermique* (CE, figures LI et LIV), etc. Évidemment, dans sa figure 9, il désigne comme cellules de la caduque des éléments qui ne sont autre chose que des dérivés méconnaissables de l'ectoderme distal; mais c'est là un détail qui ne saurait nous arrêter ici. Aussi je tiens à déclarer, dès maintenant, à propos de ce premier mémoire de Selenka, et à propos de ses autres travaux dont l'indication viendra bientôt, que ce sont des œuvres de premier ordre, telles que, reprenant les mêmes questions après lui, mes recherches n'ont abouti qu'à vérifier les siennes; que tout ce qu'il y a de bon dans la présente partie de ces recherches sur le placenta doit être attribué aux inspirations que j'ai puisées dans ses travaux; c'est seulement pour l'évolution ultérieure des lames ectoplacentaires, et l'histogenèse du placenta, qu'il m'a été donné d'aller plus loin que lui, sur un ordre de questions que, du reste, il n'avait pas eu l'intention de poursuivre.

Ces deux mémoires de Kupffer et de Selenka furent presque aussitôt suivis du travail où Fraser expose, plus complètement que dans sa communication préliminaire ci-dessus, le résultat de ses recherches sur le rat [2]. Mais cet auteur ne nous paraît apporter aucun fait nouveau relativement à l'inversion. Une partie de son mémoire, consacrée aux transformations de la muqueuse utérine, dans les premiers temps de la gestation, nous paraît par contre d'une haute importance, et nous aurons à y revenir plus tard, quand nous nous occuperons spécialement du placenta.

En même temps Hensen faisait paraître une courte note motivée par la publication des mémoires de Kupffer et de Selenka [3]. Elle

1. Emil Selenka, *Keimblätter und Gastrulaform der Maus.* (*Biolog. Centralblatt.*, vol. II, n° 18; novembre 1882.)

2. Fraser (A.), *On the Inversion of the Blastodermic Layers in the Rat and Mouse.* (*Proceeding of the royal Society*, 1883, n° 223, vol. XXXIV, p. 430.)

3. Hensen, *Bemerkungen betreffend die Mittheilungen von Selenka und Kupffer über die Entwickelung der Mause.* (*Archives de His et Braune*, 1883, p. 70.)

contient quelques bonnes remarques, notamment sur la subdivision de la cavité ectodermique en cavité amniotique et cavité de l'ectoplacenta. Hensen ne donne pas de nom particulier à cette dernière, de laquelle, dit-il, il ne connaît rien d'homologue chez les autres animaux. La plus grande partie de cette note est destinée à rechercher comment on pourrait, *à priori*, rendre compte de l'inversion du cochon d'Inde, c'est-à-dire de l'ovo-cylindre de Bischoff, avec le corps sphérique qu'il contient dans son extrémité libre. Si je saisis bien ses arguments, il fait dériver cet ensemble de formations de son schéma reproduit ci-dessus (fig. LXIV); cet œuf s'allonge, son épaississement blastodermique se détache de son point d'attache, devient libre dans la cavité de l'œuf et va se placer à l'extrémité libre de l'œuf devenu cylindrique (page 74). « De sorte, dit-il (*ibid.*, p. 75), que nous arrivons à ce résultat étonnant que l'inversion n'a pas lieu chez le cochon d'Inde dans un sens aussi rigoureux que nous l'entendions jusqu'ici. Si l'on tient compte en effet que la situation primitive du corps sphérique n'est pas à l'extrémité opposée, nous voyons que, au point de vue morphologique, c'est-à-dire par comparaison avec l'œuf du lapin après l'occlusion de l'amnios, nous pouvons ramener l'embryon du cochon d'Inde à une situation normale, aussi bien que, au point de vue des dérivations blastodermiques, nous le ramenons au type classique. » Il y a dans cette phrase une indication lumineuse; mais elle n'est pas compatible avec le schéma de Hensen (ci-dessus, fig. LXIV) : que l'œuf de ce schéma s'allonge, il ne parviendra pas cependant à représenter l'ovo-cylindre du cochon d'Inde : car la couche cellulaire qui circonscrit cet œuf est ectodermique, et les parois de l'ovo-cylindre du cochon d'Inde sont entodermiques. Décidément ce n'est pas avec l'imagination, mais bien par l'étude patiente de préparations sériées que pouvait être résolu le problème posé depuis Bischoff.

C'est ainsi qu'il fut presque aussitôt résolu par Selenka dans deux nouveaux mémoires.

Dans le premier [1] il reprend à fond et poursuit beaucoup plus loin que précédemment l'étude du développement de la souris. Il étudie bien la division de la cavité ectodermique en deux nouvelles cavités : d'une part la *cavité de l'amnios*, qu'il appelle *amnios central*

1. Emil Selenka, *Keimblätter und Primitivorgane des Maus*. Wiesbaden, 1883.

ou *vrai* (Markamnionhöhle): d'autre part la *cavité de l'ectoplacenta*, qu'il appelle *faux amnios* (falsche Amnionhöhle). Nous n'avons pu adopter ces dénominations, surtout la dernière, d'autant que Selenka s'est mépris sur le sort de son *faux amnios*, dont, dit-il, la cavité persisterait jusqu'à la fin de la vie fœtale (il répète deux fois cette affirmation, *op. cit.*, p. 15 et 19). Or nous verrons que cette cavité s'efface, et que les lames ectoplacentaires inférieure et supérieure se soudent, pour que les vaisseaux fœtaux allantoïdiens puissent, de la première, qui les a reçus tout d'abord, passer dans la seconde, où ils se ramifient ensuite. Mais Selenka n'a pas suivi l'évolution du placenta : cette évolution étant au contraire notre objectif principal, nous ne pouvions faire autrement que d'appeler cavité ectoplacentaire le prétendu faux amnios de Selenka. D'autre part il appelle *cavité interamniotique*, l'espace qui est entre la cavité amniotique et la cavité de l'ectoplacenta: nous ne pouvions conserver ce nom, qui ne rappelle aucune homologie; celui de *cœlome* ou de *cavité pleuro-péritonéale externe* (interannexielle) devait être choisi, car il permet d'établir les homologies avec les mêmes parties chez le lapin; si ce choix nous a amené à appeler *cœlome*, chez le cochon d'Inde, un espace qui n'est que secondairement revêtu de mésoderme, cette circonstance n'était pas pour nous faire hésiter, car elle nous a paru une piquante conséquence de la rigueur des homologies, et son caractère paradoxal répond bien aux traits exagérés de l'inversion chez le cochon d'Inde.

Enfin le second et dernier mémoire de Selenka est cette fois une étude complète de l'inversion dans toute la série des rongeurs accessibles aux embryologistes [1]. Il reprend l'étude de la souris (mus musculus), la complète par celle du rat ou surmulot (mus decumanus) et du mulot (mus sylvaticus); il complète celle du campagnol (arvicola arvalis); et enfin il fait l'histoire complète de l'œuf du cochon d'Inde, comblant les lacunes laissées par ses prédécesseurs, dont il laisse bien loin derrière lui les tentatives, de sorte que l'histoire de ce rongeur s'ouvre et se clôt par deux œuvres magistrales, celle de Bischoff d'une part, d'autre part celle de Selenka. Pour montrer la concordance parfaite entre les résultats des deux auteurs, nous rappelons que nous avons reproduit ci-dessus (fig. XLIX) le dessin donné par Bischoff d'un œuf au septième jour,

1. Emil Selenka. *Die Blatterumkehrung im Ei der Nagethiere*. Wiesbaden. 1884.

et que, malgré son apparence énigmatique, nous avons insisté sur son exactitude : c'est pourquoi nous reproduisons ci-contre (fig. LXV, en A) le dessin, d'après Selenka, d'un œuf au septième jour; il est cette fois vu en coupe; les deux figures (celle de Bischoff et celle de Selenka) occupent une situation inverse, sont renversées l'une par rapport à l'autre; mais il n'en est pas moins facile de voir leur concordance. De plus nous mettons sur cette figure réelle de Selenka les mêmes lettres de renvoi que sur nos schémas des figures LVI et LVII, de sorte qu'il sera facile de reconnaître un œuf correspondant au stade H_1 (fig. LVII), avec cette différence qu'ici l'œuf est très peu allongé en cylindre, et que

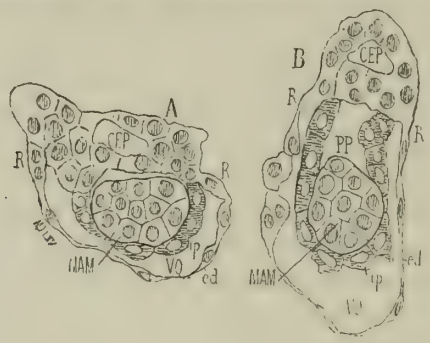

Fig. LXV. — (Selenka, 1881, pl. XI, fig. 6 et 7.) Deux œufs de cochon d'Inde à l'âge de sept jours. — Pour permettre la comparaison entre ces figures réelles et les schémas des figures LVI et LVII, où l'ectoderme est en noir, et l'entoderme en clair, nous avons ici ombré les noyaux de toutes les parties ectodermiques. — CEP, cavité ectoplacentaire; — R, zone résiduelle; — PP, cavité pleuro-péritonéale; MAM, masse amniotique; — *ip*, entoderme proximal; — *ed*, ectoderme distal; — VO, cavité de la vésicule blastodermique.

l'ectoderme distal n'est pas encore complètement atrophié; c'est qu'il paraît y avoir certaines variétés individuelles dans ces détails secondaires de forme plus ou moins rapidement modifiée, et d'atrophie plus ou moins rapide des parties destinées à disparaître. Pour montrer ces variations, nous reproduisons, toujours d'après Selenka (fig. LXV en B), un autre œuf du même âge, qui cette fois correspond bien au schéma en question.

Selenka montre que chez le cochon d'Inde le sac entodermique est incomplet (*op. cit.*, p. 72), c'est-à-dire qu'il ne se produit pas d'entoderme distal (voy. fig. LVI). Hensen (*op. cit.*, 1876, page 398) avait insisté sur l'absence de vésicule ombilicale chez cet animal; on voit qu'il aurait dû dire que les parois de cette vésicule

sont incomplètes, et que du reste toute sa partie externe disparaît bientôt, l'entoderme proximal persistant seul. Selenka emploie pour les diverses parties de l'œuf du cochon d'Inde les mêmes dénominations que pour la souris.

Depuis ce dernier mémoire de Selenka il n'a paru, à notre connaissance, que quelques rares notes sur l'inversion des rongeurs; elles n'ont fait que confirmer les conclusions de Selenka, en montrant que les choses se passent exactement de même chez les rongeurs qui n'avaient pu être étudier par lui.

Un embryologiste américain, J. Ryder, a décrit, en 1887, les premiers stades de l'embryon de l'*Hesperomys*, rongeur américain myomorphe, et a donné le dessin d'une cavité ectodermique sur le point de se diviser en cavités amniotique et ectoplacentaire; l'ectoderme distal ne serait pas doublé d'un feuillet entodermique distal [1]. Il donne de plus une bonne étude de la manière dont se comporte la muqueuse utérine pour produire l'encapsulement de l'œuf. Nous pourrons y revenir en étudiant le placenta et la caduque. En 1888, Biehringer, d'Erlangen, a étudié l'inversion des feuillets chez l'*Arvicola amphibius* [2]. Il a retrouvé purement et simplement les dispositions décrites par Kupffer et Selenka.

Pour terminer cet historique, qu'il nous soit permis de dire que, dans nos études sur le placenta du lapin, nous avons apporté une dernière contribution à cette série de recherches sur l'inversion des feuillets, puisque nous avons démontré que le lapin présente à certains égards cette inversion, quant à ce qui est de la vésicule ombilicale; seulement cette inversion n'est achevée que très tardivement. Il ne diffère des autres rongeurs que par la non-existence d'une cavité ectoplacentaire, son ectoplacenta apparaissant et restant à l'état de lame simple. Mais on peut expliquer cette différence en tenant compte des conditions dans lesquelles se développe, dans la cavité utérine, l'œuf du lapin comparativement à celui des autres rongeurs, et par suite concevoir une série complète de formes de transition entre les types blastodermiques de ces animaux. C'est ce que nous allons faire en étudiant les *causes de l'inversion*.

1. John A. Ryder, *The inversion of the germinal layers im Hesperomys*. (*The american Naturalist*. Philadelphia, 1887, vol. XXI, p. 863.)

2. Joachim Biehringer, *Ueber die Umkehrung der Keimblatter bei der Scheermaus* (*Arvicola amphibius*). (*Arch. f. Anat. u. Physiol. — Anatomische Abtheil.* 1888, p. 279.)

D. — *Causes de l'inversion.*

Sous ce titre nous allons examiner les conditions mécaniques qui ont pu déterminer la disposition si caractéristique des feuillets blastodermiques des rongeurs. Mais il doit être bien entendu que nous n'entendons pas déterminer des causes qui, actuellement, sur tel rongeur en formation, amèneraient la disposition en question, mais bien des causes qui ont pu, en agissant sur la série ancestrale des rongeurs, amener leur œuf à prendre peu à peu une forme et un mode de constitution, qui actuellement se produisent indépendamment de ces causes, ou se produisent à un degré qui n'est pas en proportion avec les causes déterminantes actuelles. C'est en un mot un mécanisme phylogénétique et non ontogénétique que nous examinerons. Ainsi il ne répugne nullement d'admettre que l'apparition de l'amnios a eu pour mécanisme initial le poids de l'embryon, qui déprime la surface de l'œuf, et s'y enfonce en une poche dont les bords se rapprochent et se soudent; mais c'est un mécanisme phylogénétique; il n'est pas permis de dire qu'actuellement ce soit un mécanisme semblable qui intervienne, car chez la plupart des mammifères l'amnios commence à se dessiner alors que l'embryon a un poids insignifiant, et souvent même avant que l'embryon ait apparu. La cause ontogénétique ou actuelle est tout simplement l'hérédité, qui reproduit les processus ancestraux avec anticipation de tel élément du processus sur les autres. C'est ce que Ed. Van Beneden a très heureusement exprimé dans les lignes suivantes : « Dans notre opinion, la cause déterminante de la formation de l'enveloppe amniotique réside dans la descente de l'embryon, déterminée elle-même par le poids du corps. C'est par une accélération du développement que la cavité amniotique en est venue à se former quand l'embryon ne possède encore qu'un poids insignifiant, quand il est encore une simple lamelle didermique, avant que le mésoblaste soit constitué. La précocité de la descente de l'embryon a fini par affecter l'apparence d'une simple invagination du blastocyste [1]... »

Or la disposition spéciale des feuillets des rongeurs consiste non

1. E. V. Beneden et Ch. Julin, *Recherches sur la formation des annexes fœtales chez les mammifères.* (*Archives de Biologie*, 1884, tome V, p. 435.)

seulement en l'apparition précoce de l'amnios, laquelle serait déjà expliquée par les lignes qui précèdent, mais encore dans ce fait que cette cavité apparaît à l'état dit de *cavité ectodermique*, se subdivisant bientôt en *cavité ectoplacentaire* et *cavité amniotique* proprement dite. C'est là le point difficile à expliquer.

Comme une explication mécanique phylogénétique consiste à montrer comment et sous quelles influences une disposition commune, ordinaire et considérée comme primitive, s'est transformée en la disposition spéciale qu'il faut expliquer, et comme l'œuf du lapin, quant à la formation de l'amnios, rentre dans la morphologie générale des amniotiques, se forme à peu près comme chez l'oiseau [1], nous pouvons prendre l'œuf du lapin comme point de départ. C'est-à-dire que nous rechercherons dans quelles conditions et sous quelles influences l'œuf de la lapine a pu se modifier de manière à devenir œuf de campagnol, rat, souris ou cochon d'Inde; comment, en un mot, le développement primitif et simple de son amnios est arrivé à passer par les détours compliqués de cavité ectodermique se divisant en cavité ectoplacentaire et en cavité amniotique définitive.

D'autre part, comme l'examen de l'inversion des feuillets chez les rongeurs n'est pour nous qu'une étude préparatoire pour celle que nous devons faire de leur placenta, le lecteur pourrait se demander pourquoi, après avoir déjà tant insisté sur cette inversion, nous allons encore nous attarder à en rechercher les causes et le mécanisme. Or nous allons voir que précisément l'inversion des feuillets (en tant que production d'une cavite ectodermique d'où dérive secondairement l'amnios) a pour cause les conditions qui modifient la manière d'être des lames ectoplacentaires primitives, et amènent l'ectoplacenta à inaugurer sa formation non par de simples lames ectodermiques, comme chez le lapin, mais par une cavité ectodermique, puis un sac ectoplacentaire. De tout ce que nous avions à dire sur l'inversion, c'est donc ce qui nous reste encore à voir qui est pour nous la question principale.

1. Nous n'avons pas en effet à tenir compte en ce moment de la disposition temporaire de la partie antérieure de l'amnios de lapin, disposition que Van Beneden et Julin ont découverte et si bien étudiée sous le nom de *proamnios*, d'autant que chez le poulet lui-même une disposition analogue se retrouve. Elle s'y retrouve même plus accentuée en certain point, puisque la partie la plus antérieure du capuchon céphalique à son début n'est formée que par un repli ectodermique. On trouvera l'étude complète de cette question dans notre *Atlas d'embryologie* (Paris, 1889), et, pour le détail en question, notamment dans la figure 235 de la planche XV.

Avant d'aborder ce problème, nous devons dire que d'autres auteurs s'en sont déjà préoccupés. Comme ils n'ont pas examiné la question au même point de vue que nous, c'est-à-dire avec le placenta pour objectif, nous nous attarderons aussi peu que possible à reproduire leurs théories. Un seul cependant, Van Beneden, a pris un point de départ très voisin du nôtre (le mode de fixation de l'œuf à l'utérus par le *fer à cheval placentaire*, dans lequel il s'en est fallu de bien peu, comme nous l'avons dit, qu'il ne découvrît avant nous la véritable origine du placenta), et est arrivé à une explication identique à celle que nous allons proposer, mais sans déterminer les causes (mode d'encapsulement de l'œuf) qui amènent le processus décrit. Quant à ce processus, sauf quelques détails, nous nous empressons de reconnaître que notre théorie n'est qu'un exposé plus explicite de celle de Van Beneden [1]. Et comme les droits de priorité sont peut-être plus sacrés lorsqu'il s'agit d'hypothèses que de faits, nous reproduisons immédiatement les quelques pages que cet auteur consacre à la question.

C'est à la suite, et comme conclusion de ses études sur le proamnios du lapin, que Van Beneden est amené à parler de l'inversion des feuillets. Nous supposons connus du lecteur les faits, aujourd'hui classiques, que Van Beneden a découverts relativement à ce proamnios.

Après avoir rappelé comment l'embryon commence à déprimer l'œuf et à descendre dans la cavité amniotique, au moment où commence à se produire le dédoublement du mésoblaste (voy. notre figure XIX), « si nous supposons, dit Van Beneden, que le mouvement de descente de l'embryon débute à une époque plus reculée du développement, au moment où la tache embryonnaire est encore didermique dans toute son étendue, il est clair que la cavité amniotique serait elle-même plus précoce et que sa paroi serait formée par l'épiblaste uni à l'hypoblaste. Pour que ce mouvement puisse se produire, il faut que le blastoderme soit fixé autour de l'embryon, et pour cela il faut que le fer à cheval épiblastique apparaisse beaucoup plus tôt qu'il ne le fait en réalité chez le lapin. Rien n'empêche de supposer que la fermeture de l'orifice amniotique s'accomplisse rapidement. Il en résulterait que l'embryon se développerait dans une portion invaginée du blastocyste, constituée

1. Ed. Van Beneden et Ch. Julin, *Rech. sur la formation des annexes fœtales chez les mammifères* (lapin et chéiroptères), 1884, p. 422.

à la façon du proamnios du lapin par l'épiblaste en dedans, par l'hypoblaste en dehors. On voit que les feuillets occuperaient les uns relativement aux autres une position inverse de celle qu'ils présentent dans la portion non invaginée du blastocyste, et que nous aurions dans ce cas un renversement des feuillets chez l'embryon. En fait ce renversement existe dans le proamnios du lapin... et nous permet de supposer que le renversement apparent des feuillets chez les autres rongeurs a sa cause dans la précocité du mouvement de descente de l'embryon dans la cavité blastodermique, ou, ce qui revient au même, dans la formation et la fermeture prématurées de la cavité amniotique primitivement délimitée de toutes parts par un proamnios.... Mais il reste à trouver quelle est chez ces rongeurs la signification de cette masse cellulaire épiblastique, qui, d'après les observations concordantes de Kupffer et de Selenka, intervient dans la fixation de l'œuf à la paroi utérine et qui a été désignée sous le nom de *suspenseur* (en allemand Träger [1]). A notre avis le suspenseur, malgré les formes diverses qu'il affecte, est homologue au fer à cheval épiblastique par lequel se fait chez le lapin la fixation du blastocyste à la muqueuse de l'utérus. Si l'on suppose en effet, qu'après la descente de l'embryon, l'épaississement de l'épiblaste formé d'abord dans les limites du fer à cheval placentaire gagne progressivement de dehors en dedans et bourgeonne dans une direction centripète, de façon à constituer, la descente de l'embryon ayant déjà eu lieu, la voûte de la cavité amniotique, on aura réalisé un suspenseur fort étendu en surface, mais au fond identique à celui des mammifères à feuillets renversés. Cette plaque épiblastique fermera supérieurement l'orifice amniotique. Si l'on suppose en même temps que la descente de l'embryon soit précoce, d'où résultera la formation d'un proamnios sur tout le pourtour de l'embryon, il est clair que l'allantoïde ne pourra venir plus tard se fixer à la région centro-placentaire, c'est-à-dire au suspenseur, qu'à la condition de refouler devant elle la séreuse de von Baër. C'est cette supposition qui se trouve réalisée chez la souris. La subdivision de la cavité amniotique primitive délimitée par un proamnios, dans lequel se trouve intercalé l'amnios, en deux cavités auxquelles Selenka donne les noms de cavité amniotique vraie et de

1. Le *Träger* (suspenseur) de Selenka est la lame externe ou supérieure de la cavité ectoplacentaire, ou toit de cette cavité, ou cône ectoplacentaire (T, fig L; CC et LE, fig LI, LIV, LVII).

cavité amniotique fausse, ces cavités étant en communication l'une avec l'autre au moyen d'une cavité ou d'un canal interamniotique, cette subdivision, disons-nous, a sa raison d'être dans le refoulement de la séreuse de von Baër par l'allantoïde, dans sa marche vers le suspenseur. Les modifications extrêmes que présente le cochon d'Inde se ramènent très facilement au schéma réalisé chez la souris. »

a. Conditions utérines comparées chez le lapin et chez les rongeurs à inversion. — Chez le lapin l'œuf se développe dans une large cavité utérine, la muqueuse ne subissant d'hypertrophie que dans les deux régions cotylédonaires ; l'œuf conserve sa forme sphérique, et se dilate dès le début en une large vésicule pleine de liquide (voy. planche I, fig. 1).

Au contraire, chez le campagnol, le rat, la souris, le cochon d'Inde, la muqueuse, au niveau du point où s'arrête un œuf, subit une hypertrophie totale qui oblitère complètement sa lumière. Nous étudierons plus tard ce processus dans tous ses détails. Qu'il nous suffise pour le moment de dire que le point de la cavité où s'est arrêté l'œuf se réduit bientôt à n'être plus qu'une sorte de tube long et étroit, disposé perpendiculairement à l'axe de la corne utérine; c'est ce qui a fait croire à plusieurs auteurs, depuis Bischoff, que l'œuf du cochon d'Inde allait se loger dans une des glandes tubulaires de l'utérus et s'y développait.

L'œuf est donc obligé, de par cet encapsulement particulier, de prendre une forme semblable à celle de la cavité qui le contient. Il ne peut se dilater et devenir sphérique ; il reste petit et s'allonge en un mince cylindre. De là l'ovo-cylindre connu depuis Bischoff. Supposons qu'un œuf de lapine se trouve dans les mêmes conditions ; nous allons voir que, son développement s'accomplissant comme il se fait d'ordinaire, avec cependant les anticipations et retards divers sur lesquels nous nous sommes déjà souvent expliqués, il arrivera par le simple fait de la forme cylindrique allongée qui lui est imposée, il arrivera peu à peu à prendre les dispositions caractéristiques des rongeurs à inversion.

b. Conséquences de ces conditions. — On peut supposer que tout d'abord, dans les premiers stades phylogénétiques, l'œuf du lapin sera peu modifié, ses changements portant presque uniquement sur

la forme et non sur les rapports des parties. Il ressemblera alors en apparence à un ovo-cylindre de rongeur inversé, mais n'en aura pas réellement la morphologie complexe. C'est ce que représentent les schémas de la figure LXVI.

Évidemment le résultat le plus inévitable de la compression latérale et de l'allongement de l'œuf sera d'amener les deux lames ectoplacentaires à se rapprocher l'une de l'autre et à se souder. Mais si ce rapprochement ne se fait pas dès le début, la constitution de l'œuf n'en sera pas modifiée. En A (fig. LXVI) nous voyons un

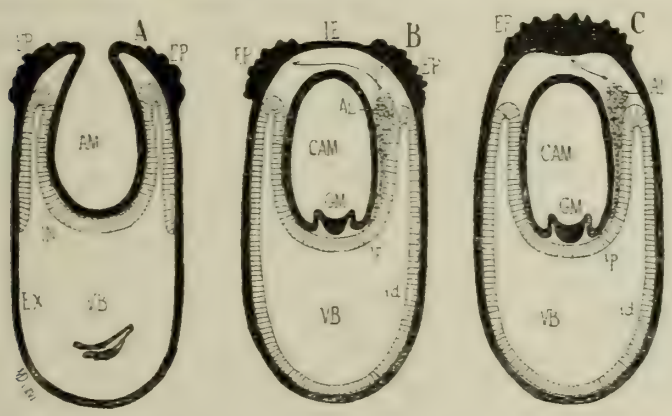

Fig. LXVI. — Premier stade phylogénétique de l'œuf de lapine se transformant en œuf de rongeur à inversion.
EP, lame ectoplacentaire; — AM, CAM, amnios, sa cavité; — VB, cavité de la vésicule blastodermique ou vésicule ombilicale primitive (marquée indifféremment VB ou VO dans les figures précédentes). — Pour les modifications morphologiques, voir le texte.

œuf de lapine, devenu cylindrique par compression latérale, former son amnios (AM) alors que les deux lames ectoplacentaires (EP, EP) sont encore bien séparées. Ce schéma, sauf la forme cylindrique, est bien celui d'un œuf de lapine du sixième au septième jour (ci-dessus, figures XVI à XIX). Dans les présentes figures, pour plus de simplicité, nous ne représenterons pas, sauf l'allantoïde, les productions mésodermiques, dont nous pouvons nous passer sans méconnaître les homologies, comme nous l'a prouvé l'étude du cochon d'Inde. En B, nous voyons la cavité amniotique fermée; les deux lames ectoplacentaires sont toujours séparées; entre elles est la lame inter-ectoplacentaire (IE) : c'est, sauf la forme, un schéma non modifié de l'œuf de lapine du dixième au onzième jour (ci-dessus, figures XX et XXI). Si les deux lames ectoplacentaires se soudent seulement à ce moment (schéma C, fig. LXVI), l'œuf sera

modifié en ce sens que la lame inter-ectoplacentaire aura disparu, et que l'ectoplacenta ne formera plus qu'une masse unique (EP); le placenta ne se présentera donc pas, comme chez le lapin, en deux masses séparées par un sillon profond; il sera discoïde d'une seule pièce; mais cette modification n'aura entraîné aucun changement dans la constitution des parties profondes de l'œuf, car l'allantoïde aura pu venir à la face profonde de la formation ectoplacentaire et y apporter les vaisseaux fœtaux, que cette formation soit composée de deux lames séparées (en B, voir la double flèche) ou d'une seule masse (en C, voir la flèche unique). Et la lame ectoplacentaire unique du schéma C n'est pas encore comparable, malgré les apparences, à un suspenseur, car elle ne représente pas ici le toit ou lame supérieure d'une cavité ectoplacentaire.

Mais le changement de forme et la compression latérale de l'œuf ont dû amener bientôt un rapprochement et une soudure plus précoces des deux lames ectoplacentaires. Si ces deux lames, qui chez le lapin sont déjà formées avant l'apparition de l'amnios (ci-dessus, fig. XVII et même fig. XVI), arrivent dans ces nouvelles conditions à se souder en une lame unique avant la première indication de l'amnios, une transformation complète de la morphologie intime de l'œuf va en résulter (fig. LXVII). En effet, par le fait même de cette fusion précoce, la formation ectoplacentaire (EP, schéma A) ainsi constituée renferme virtuellement en elle d'une part les lames ectoplacentaires primitives et d'autre part la portion d'ectoderme qui doit donner naissance à l'amnios (comparer avec le schéma A de la figure LXVI). Il faudra que cet ectoderme amniotique (et embryonnaire) se sépare de l'ectoderme ectoplacentaire dans lequel il a été englobé, et par la couche inférieure duquel il est virtuellement représenté. Cette séparation ne pourra se faire que par un clivage (schéma B, fig. LXVII), qui donnera naissance à une cavité (CE) creusée en plein ectoderme; c'est la première apparition de la *cavité ectodermique* des rongeurs à inversion (voir les figures L à LIV), et dès ce moment le développement de cet œuf hypothétique de lapine va obéir à la même morphologie que l'œuf de ces rongeurs. En effet la cavité ectodermique se développera et s'agrandira comme le fait normalement l'amnios (comparer avec la fig. LXVI), car elle peut être considérée comme un amnios provisoire, sur le plancher duquel l'embryon (GM, gouttière médullaire, fig. LXVI et LXVII) apparaîtra plus ou moins tardivement. Mais dès

que l'allantoïde se formera, et tendra à se diriger vers la lame ectoplacentaire, les particularités de cette cavité ectodermique deviendront évidentes, et marqueront la nécessité pour elle de se subdiviser en une cavité amniotique proprement dite et une cavité ectoplacentaire.

En effet, considérons (schéma C, fig. LXVII) les conditions dans lesquelles se trouve l'allantoïde, lorsqu'elle se dirige en haut, vers la région ectoplacentaire. Autant elle pouvait l'aborder facilement dans les schémas B et C de la fig. LXVI (voir les flèches), autant l'accès lui en est impossible ici. Elle ne pourra aller atteindre tout

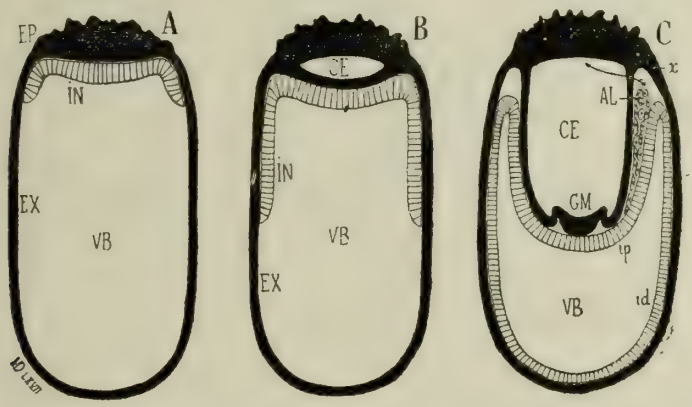

Fig. LXVII. — Deuxième stade phylogénétique de l'œuf de lapine se transformant en œuf de rongeur à inversion.
CE, cavité ectodermique (amnios provisoire). — Voir le texte pour l'explication des modifications morphologiques.

au plus que l'un de ses bords (en *x*), et non sa face inférieure. Pour arriver sans détour à celle-ci, il faudrait qu'elle perce la lame latérale de la cavité ectodermique et fasse irruption dans cette cavité, comme le montre la flèche marquée sur le schéma en question. Mais elle peut aussi y arriver par un détour, par un refoulement de cette lame latérale, et nous savons combien ces processus de refoulement, d'invagination, sont communs en embryologie.

La figure LXVIII, dans ses schémas D et E, nous montre comment on peut concevoir *a priori* ce refoulement. Il serait unilatéral, intéressant seulement la région qui correspond à l'allantoïde, c'est-à-dire la région postérieure de l'œuf (de l'embryon); cette partie de la lame latérale ferait saillie dans la cavité ectodermique (schéma D), se rapprocherait peu à peu de la partie opposée, déterminant ainsi la présence d'un étranglement, qui subdivise (schéma E) la

cavité ectodermique primitive, ou amnios provisoire, en un amnios définitif (CAM) et une cavité ectoplacentaire (CEP); cet étranglement, canal ou ombilic inter-amnio-placentaire, serait excentrique, rejeté sur l'un des côtés, ou, pour mieux dire, sur l'une des extrémités, l'extrémité antérieure de l'embryon (à l'opposé du placenta). Alors l'allantoïde n'aurait qu'à achever de bas en haut le refoulement (voir la ligne pointillée du schéma E), à amener la lame ecto-placentaire inférieure au contact de la supérieure, pour, après

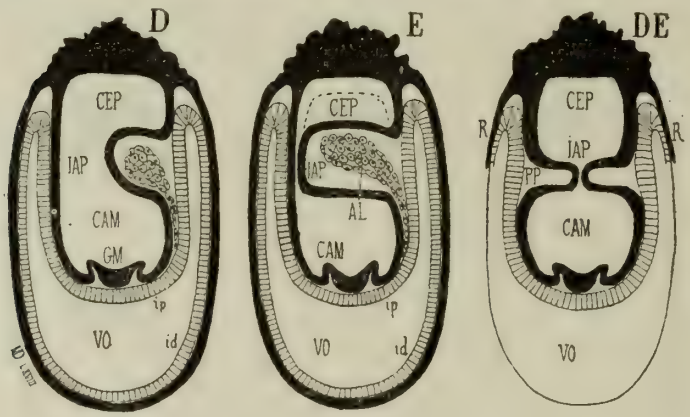

Fig. LXVIII. — Suite et fin du deuxième stade phylogénétique de la transformation de l'œuf de la lapine en œuf à inversion.
D et E, schéma du mode hypothétique de refoulement de la paroi latérale de la cavité ectodermique par l'allantoïde. — DE, schéma du mode réel de dédoublement de la cavité ectodermique en amnios proprement dit ou définitif (CAM) et cavité ectoplacentaire (CEP); IAP, canal inter-amnio-placentaire.

accolement et fusion de ces deux lames, pouvoir faire pénétrer ses vaisseaux dans l'ensemble de la formation ectoplacentaire.

Or, ces divers processus, résultant simplement de la fusion précoce des premiers rudiments des lames ectoplacentaires du lapin, ces divers processus sont exactement ceux qui caractérisent les œufs des rongeurs à inversion. Une seule différence se présente, c'est que l'étranglement inter-amnio-placentaire, au lieu d'être excentrique et asymétrique, est arrivé à se faire plus ou moins bilatéralement, et à occuper une position à peu près médiane, comme le montre le schéma DE. De plus cet étranglement se fait, par exemple chez le cochon d'Inde, avant même l'apparition de l'allantoïde; il y a ici simplement anticipation, comme lorsque l'amnios se produit avant l'apparition de l'embryon; ce qui, phylogénétiquement, a été cause d'un phénomène et l'a précédé, peut, ontogénétiquement,

n'arriver qu'après ce phénomène qui dès lors se produit indépendamment de toute cause actuelle.

On peut se demander si un œuf de lapine, devenu cylindrique et comprimé latéralement, ne pourrait pas, par d'autres processus que celui que nous venons d'analyser, arriver à prendre ces caractères de l'œuf inversé. Il est évident qu'on peut, puisqu'il s'agit d'hypothèses, combiner des schémas divers. Ainsi on peut supposer que l'amnios se formera par une invagination qui entraîne les deux plaques ectoplacentaires (schéma A, fig. LXIX), restées jusque-là indépendantes; puis que ces plaques se soudent par celle de leurs extrémités placée au niveau de l'ouverture de l'invagination

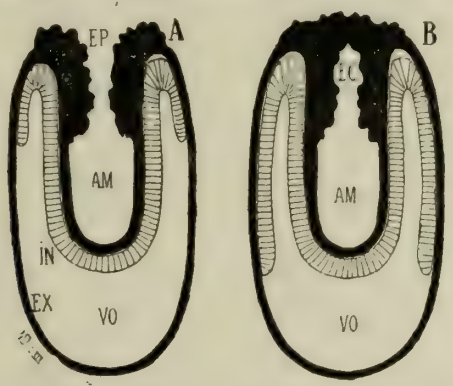

Fig. LXIX. — Autre schéma de la formation phylogénétique de l'œuf à inversion. Les lames ectoplacentaires (EP) sont supposées avoir été primitivement entraînées dans l'invagination amniotique (schéma A), dont elles ferment l'ouverture par leur soudure consécutive (schéma B).

(fig. LXIX, en B). Ainsi se circonscrit une cavité dont l'étage inférieur est amniotique et l'étage supérieur ectoplacentaire; c'est la cavité ectodermique, mais avec indication de deux portions originellement distinctes qui vont se séparer de nouveau. En effet les lames placentaires, pour revenir à leur fonction, qui est d'établir les rapports entre l'œuf et l'utérus, vont chercher à sortir de l'invagination dans laquelle elles ont été entraînées; pour cela elles se souderont par leur extrémité inférieure (fig. LXX, en C), délimitant ainsi leur cavité de celle de l'amnios. Puis la séparation n'aura plus qu'à s'achever, comme le montre finalement le schéma D (fig. LXX). Cette conception semble se rapprocher à certains égards de celle si nettement exprimée par Van Beneden et Julin; elle peut paraître séduisante parce qu'elle ne fait pas intervenir l'allantoïde, et les

schémas qui l'expriment se rapprochent tellement des faits réels qu'on observe chez le cochon d'Inde, qu'on ne pourrait s'empêcher de l'adopter s'il ne s'agissait que d'expliquer la seule inversion du cochon d'Inde. Mais l'inversion du cochon d'Inde n'est évidemment pas primitive; elle dérive de celle du campagnol, du rat, de la souris, et pour ces derniers rongeurs les schémas LXIX et LXX sont moins satisfaisants que ceux des figures LXVI à LXVIII, en ce qu'ils ne reproduisent pas ces phénomènes de clivage ou de délami-

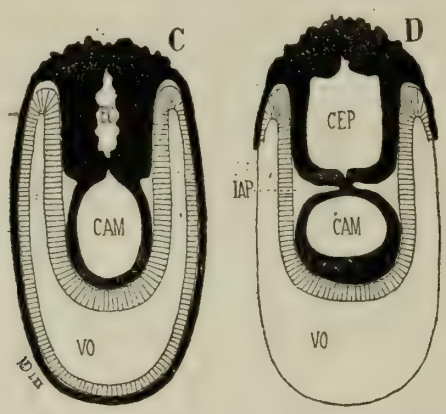

Fig. LXX. — Suite des schémas de la figure précédente.
Les lames ectoplacentaires tendent à sortir de l'invagination amniotique dans laquelle elles ont été entraînées; à cet effet elles se soudent par leur partie inférieure (schéma C), puis s'isolent de l'amnios (schéma D). — IAP, cordon inter-amnio-placentaire.

nation si communs en embryologie et qui sont le processus évident de la formation de la cavité ectodermique.

Qu'il nous soit permis, pour justifier notre choix, de montrer que des processus de clivage semblables, pour la production d'un amnios provisoire, se rencontrent ailleurs que chez les rongeurs. Dans une très belle étude qu'il vient de publier sur le hérisson, W. Hubrecht[1] nous fait connaître chez cet insectivore des processus qui ont la plus grande analogie avec ceux que nous venons de supposer dans l'évolution phylogénétique des rongeurs. Du reste nous aurons ultérieurement à établir de nombreuses comparaisons entre nos résultats et ceux obtenus par Hubrecht, puisque cet auteur a découvert que tout l'ectoderme de l'œuf du hérisson présente des épais-

1. Hubrecht (A. A. W.), *The Placentation of Erinaceus Europæus with Remarks on the Phylogeny of the Placenta* (*Quarterly Journal of microscopical Science*, déc. 1889, vol. XXX, p. 284).

sissements irréguliers, creusés de lacunes dans lesquelles vient se déverser le sang maternel, de sorte qu'il y a là une vaste lame ectoplacentaire formée sur toute la surface de l'œuf; c'est ce que Hubrecht appelle le *trophoblaste*[1]. Or, chez le hérisson, l'œuf, à l'état de vésicule blastodermique simple, présente une disposition qui rappelle celles des rongeurs, en ce sens que, au niveau du pôle germinatif, l'ectoderme est fortement épaissi (fig. LXXI, en A), et cet épaississement, que Hubrecht appelle *renflement polaire* (polar

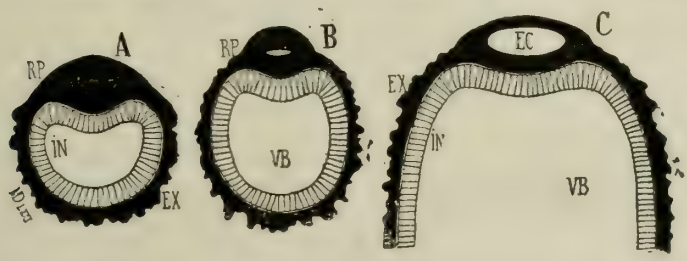

Fig. LXXI. Premiers stades de la formation de l'amnios chez le hérisson, d'après Hubrecht. A, le blastocyste montre en RP le *renflement polaire* de Hubrecht. — B, dans ce renflement ectodermique apparaît une cavité. — C, cette cavité a les caractères de la cavité ectodermique (EC) de l'œuf des rongeurs à inversion.

knob), renferme à la fois l'ectoderme embryonnaire et l'ectoderme du trophoblaste correspondant (lames ectoplacentaires). Mais ce renflement se clive bientôt (fig. LXXI, en B), et dans son épaisseur apparaît une cavité (EC, schéma C de la fig. LXXI), qui est évidemment l'homologue de la cavité ectodermique des rongeurs à inversion : l'ectoderme qui forme le plancher de cette cavité donnera naissance à la gouttière médullaire (figure LXXII), et par suite la cavité ectodermique en question est ici encore non une cavité amnio-

1. Hubrecht (*op. cit.*, p. 298) : « J'appelle *trophoblaste* l'épiblaste du blastocyste, vu son rôle dans les échanges nutritifs de l'œuf, vu son contact immédiat avec les tissus maternels, avec le sang maternel, avec les produits secrétés par la mère. L'épiblaste de l'aire germinative (épiblaste formatif) et celui qui prend part à la formation de l'ammios ne font par conséquent pas partie du trophoblaste.... Plus tard il faut distinguer dans le trophoblaste une portion où arrive la circulation vitelline, et que j'appelle trophoblaste omphaloïdien, et une portion que j'appelle trophoblaste allantoïdien... » (Page 310.) « Dans les lacunes du trophoblaste circule le sang maternel et la question à résoudre n'est donc plus comment se comportent les vaisseaux allantoïdiens et vitellins pour arriver aux tissus maternels vasculaires, mais bien comment le trophoblaste s'unit aux tissus maternels, et comment se modifient les tissus maternels pour produire ce résultat paradoxal que le sang de la mère circule librement dans des lacunes creusées en pleines formations fœtales. » On voit combien sont confirmés et généralisés nos résultats sur les lacunes sanguimaternelles des lames ectoplacentaires. Ce ne sont plus seulement les rongeurs, ce sont les insectivores, et demain ce sera encore les carnassiers, etc., qui permettront de vérifier nos premières indications.

tique, mais un amnios provisoire, car, telles que les choses sont disposées ici, elles ne permettraient pas à l'allantoïde, pas plus ici que chez les rongeurs au stade de cavité ectodermique, d'aller atteindre la surface de la partie correspondante de l'œuf. Il faut donc que la cavité amniotique définitive s'isole de cette cavité ectodermique primitive. Or, et c'est là le point que nous avons en vue, cet isolement se fait d'une manière imprévue, qui est comme une nouvelle variation du thème dont nous avons vu déjà diverses réalisations chez les rongeurs. Voici comment l'auteur décrit ce processus, qu'on pourra suivre sur la figure LXXII. « Les bords de l'épiblaste embryonnaire (plancher de la cavité ectodermique) sont

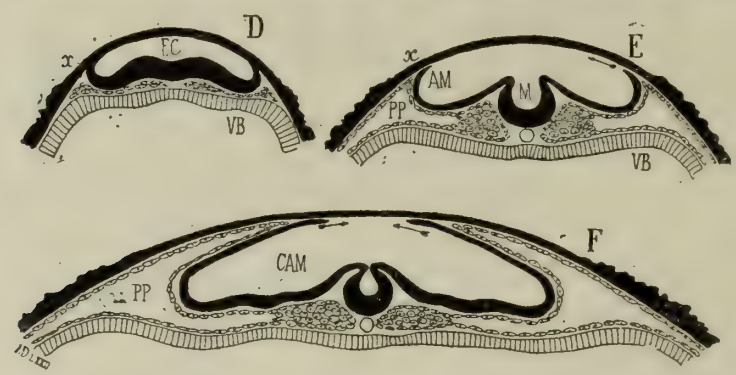

Fig. LXXII. — Suite de la formation de l'amnios chez le hérisson d'après Hubrecht. D, les bords du disque épiblastique embryonnaire sont encore soudés à l'épiblaste périphérique; — E, ils s'en détachent et se replient en dedans, en même temps que le feuillet somatique du mésoderme; — F, ils sont près de se rejoindre (voir les flèches) et de délimiter ainsi la cavité amniotique définitive.

attachés à l'épiblaste périphérique (en x, schéma D, de la fig. LXXII) et se continuent avec lui, par suite du clivage sus-indiqué. Pour la formation de l'amnios cette continuité disparaît et les bords du disque épiblastique deviennent libres en x, schéma E. Or en même temps est apparu le feuillet moyen, et lorsque sa lame externe ou somatique est devenue bien distincte, elle s'applique à la face inférieure des bords de ce disque épiblastique, et le repousse en haut et en dedans. Ainsi se produit un pli amniotique qui n'est pas double, comme dans le type classique de la formation de l'amnios, mais formé par une simple lame épiblastique qui marche de dehors en dedans, accompagnée par la lame mésodermique somatique, qui, elle, est double comme d'ordinaire (fig. LXXII, schémas E et F). Finalement il se forme un ombilic amniotique, et lorsque la sou-

dure est complète (nous n'avons pas jugé nécessaire de figurer ce dernier stade qui se comprend par son simple énoncé) et que l'amnios est devenu un sac fermé de toutes parts, ces parties reproduisent les dispositions classiques connues pour les autres amniotes. » (*Op. cit.*, pages 289-290.) Ce processus, en apparence étrange, est une reproduction de celui qui, chez l'amphioxus, amène la formation du canal médullaire, lequel s'isole de l'ectoderme sous forme de lames, qui, d'abord étalées à la face profonde de l'ectoderme, se recourbent ensuite en gouttière et se ferment finalement en canal.

Nous avons dit que nous ne donnerions que de très brèves indications sur les autres théories proposées pour expliquer le mécanisme de l'inversion. Ces autres théories sont celles de Heape et de Selenka.

Heape [1] aurait constaté que dans l'œuf de la taupe il se détache de l'ectoderme des cellules amœboïdes, qui, accumulées au niveau de la région germinative, entre la couche de recouvrement (couche de Rauber) et l'ectoderme définitif ou formatif, repousseraient ce dernier en l'invaginant vers l'intérieur de l'œuf; mais bientôt cet ectoderme s'étalerait de nouveau et le développement des feuillets se poursuivrait sans présenter plus rien d'anormal. Cette invagination bientôt effacée, Heape l'appelle *inversion temporaire*, et la considère comme une forme de transition reliant le type classique au type à inversion. Selenka attribue l'inversion à un développement exagéré des cellules ectodermiques de la région germinative de l'œuf. « Si, dit-il (*op. cit.*, 1884), on tient compte de ce que l'œuf de ces rongeurs est encore très petit et très peu avancé dans son développement quand il se fixe à l'utérus, de ce que à ce moment l'hypergastrulation n'est pas encore achevée, c'est-à-dire que la base de l'œuf est encore constituée par des cellules ectodermiques formatives, ou, en d'autres termes, le blastopore (au sens d'Ed. V. Beneden) n'est pas encore recouvert par la couche de Rauber, il est très naturel de supposer que ces cellules ectodermiques, abondamment nourries par le produit des glandes utérines accumulé dans la lumière du canal utérin, présenteront un développement rapide et repousseront les autres cellules ectodermiques formatives

1. Heape, *The development of the mole (talpa europæa); the formation of the germinal layers, medullary groove and notochord* (*Quarterly Journal of microscopical Science*, 1883, vol. XXXIII).

vers l'intérieur de l'œuf, produisant ainsi l'inversion des feuillets. » Dans tout le reste de sa théorie, dont ce passage n'est qu'un fragment, il ne se préoccupe pas de comparer l'œuf du lapin avec celui des rongeurs à inversion, et ses figures, où cette comparaison pourrait être indiquée, font ressortir plutôt des différences que des similitudes. Ainsi il ne représente pas les lames ectoplacentaires, que du reste il ne connaissait pas chez le lapin, et par suite ne peut établir leur homologie avec son *suspenseur*. Comme Kupffer, il fait jouer le principal rôle à la production et à l'accroissement de ce suspenseur: et cependant Hensen avait bien fait remarquer que « l'inversion ne saurait être attribuée à un accroissement exagéré des cellules de Rauber, puisque cet accroissement ne se manifeste qu'à une époque où déjà l'inversion est produite, et qu'alors il ne porte pas cette inversion plus loin qu'elle n'est déjà arrivée[1] ». Mais ce sont là des détails qui ne peuvent être précisés qu'après que nous aurons achevé nos études sur le suspenseur, c'est-à-dire sur l'ectoplacenta des rongeurs.

1. V. Hensen, *Bemerkung. betreff. die Mittheilung von Selenka.* 1883, p. 72.

TROISIEME PARTIE

LE PLACENTA DE LA SOURIS ET DU RAT

Les matériaux qui vont nous servir pour l'étude du placenta de ces deux rongeurs ont été collectionnés pendant plusieurs années. Outre les femelles gravides que nous ont procurées les hasards de captures de rats et souris, ces matériaux ont eu deux sources principales, d'importance et de valeur bien différentes.

D'une part, nous avons pu faire faire, dans les abattoirs de Paris, de véritables razzias, qui nous procuraient à chaque fois de trente à quarante rats: ces animaux étaient sacrifiés, ouverts, et sur le nombre total nous trouvions toujours une bonne proportion de femelles pleines à divers stades, dont les utérus étaient extraits, fixés en totalité par le liquide picro-sulfurique de Kleinenberg, et conservés dans l'alcool. D'après le volume des renflements des cornes utérines nous pouvions faire ainsi une collection sériée des stades successifs de la gestation, mais nous ne connaissions pas l'âge réel des embryons. Nous n'avons pas non plus réussi par ce moyen à nous procurer les tout premiers stades.

D'autre part, nous devons les plus importants de nos matériaux à notre ami M. Lataste, aujourd'hui professeur de zoologie et directeur du musée d'histoire naturelle à l'école de médecine de Santiago (Chili). Ce naturaliste s'est livré avec une rare habileté à l'élevage et à l'observation des mœurs des rongeurs, et a étudié

particulièrement certaines questions relatives à leur gestation[1]; il a ainsi réuni une collection incomparable d'organes de souris aux diverses périodes de la gestation, et, comme il avait noté exactement la date de l'accouplement, et qu'il tenait ses femelles séquestrées avant et après cet acte, toutes ses pièces portaient l'indication précise de l'âge de l'embryon. Tout en utilisant ces séries pour ses propres recherches, il a bien voulu nous offrir une collection complète d'utérus de souris blanche à chaque jour de la gestation, et même, lorsque tel stade nous semblait demander un complément de recherche, faire féconder, à notre intention, des femelles qui étaient ensuite sacrifiées au jour voulu. Nous ne saurions assez le remercier des précieux matériaux qu'il nous a ainsi procurés, et grâce auxquels nous pourrons, pour la souris, faire ce qui nous a été impossible pour le rat, c'est-à-dire donner la chronologie des pièces que nous décrirons.

Avec ces matériaux régulièrement sériés, nous avons fait des préparations plus rigoureusement sériées encore que pour le lapin, car, vu le petit volume des pièces dans les premiers temps de la gestation, nous avons débité les renflements utérins en coupes régulières, après inclusion dans la paraffine, en faisant usage du microtome à bascule. Nous coupions *in toto* le renflement utérin avec toutes les parties incluses, embryon et annexes, ce qui est indispensable pour bien obtenir les rapports des parties. Ce n'est que pour les périodes ultimes de la gestation qu'il a parfois été utile d'ouvrir le renflement utérin, d'en extraire l'embryon, et de ne couper que le placenta avec la portion de paroi utérine correspondante. Chacune de ces petites pièces a été ainsi débitée en une série de huit cents à douze cents coupes, toutes montées et conservées, sans lacune. A la rigueur, un tel nombre de coupes sériées ne serait pas indispensable pour l'étude du placenta seul, mais tous ceux qui sont familiers avec le procédé de l'inclusion à la paraffine et avec l'usage du microtome à bascule, savent que, dans ces conditions, il n'est guère plus long de faire et de conserver une dizaine ou quelques centaines de coupes; et on comprendra, par suite, que nous avions tout avantage à débiter ainsi complètement les pièces, puisque les préparations obtenues nous donnent, en plus du pla-

1. F. Lataste, *Recherches de zooéthique sur les mammifères de l'ordre des rongeurs*, Bordeaux, 1887 (extrait des *Actes de la Société linnéenne de Bordeaux*, XL° vol.).

centa, de précieux matériaux pour étudier ultérieurement les organes de l'embryon.

Le procédé de l'inclusion à la paraffine et l'usage du microtome à bascule sont aujourd'hui choses classiques, sur lesquelles nous n'avons pas à donner ici de détail. Mais nous devons indiquer, comme nous appartenant, et comme propre à donner d'excellents résultats dans les recherches de ce genre, le moyen que nous avons employé pour coller les séries de coupes (les fragments de ruban) sur la lame porte-objet.

Les procédés classiques pour le collage ont le grand inconvénient de ne pas permettre d'étaler les coupes et de les déplisser, car on les dépose directement sur la lame enduite de la substance (albumine, laque, gomme, etc.) qui doit effectuer le collage [1]. Notre procédé consiste à les déposer sur la lame de verre sèche et d'insinuer ensuite entre elles et le verre un liquide très aqueux, en une couche assez épaisse; elles surnagent sur cette couche, s'y étalent, et on complète leur déplissement en chauffant légèrement. Voici du reste les détails du procédé [2].

Lorsqu'on a fait, avec le microtome oscillant, une série de coupes en ruban, on dispose à son aise sur la lame porte-objet le nombre voulu de ces coupes, c'est-à-dire une série de fragments du ruban, disposés les uns au-dessous des autres comme les lignes d'une page d'impression. Sur la lame sèche, il est facile de remanier ces dispositions jusqu'à ce qu'elles soient satisfaisantes. Alors seulement, on fait arriver, au moyen d'une pipette, sur l'un des bords de la série des coupes, une quantité d'eau albumineuse suffisante pour s'insinuer sous les coupes, les soulever et les isoler entièrement du verre. L'eau albumineuse en question est de l'eau distillée à laquelle on a ajouté quelques gouttes de blanc d'œuf filtré et additionné de glycérine. Lorsque les coupes sont ainsi au-dessus de la couche d'eau

1. Voy. Henneguy et Boles-Lee. *Traité des méthodes techniques de l'Anatomie microscopique*, p. 203.

2. Nous employons ce procédé depuis 1887. Il a été communiqué en notre nom, par notre élève et ami M. Mahaudeau, à la Société d'anthropologie en 1888 (*Bulletin de la Soc. d'anthr.*, séance du 29 octobre 1888, p. 591). — Récemment le *Journal de micrographie* (n° de février 1890, p. 83 : *L'agar-agar comme fixatif des coupes microscopiques*, par A. Gravis) a fait connaître un procédé très analogue au nôtre : « Sitôt les coupes déposées, et par conséquent avant l'évaporation de l'eau chargée d'agar-agar, on chauffe doucement la préparation au-dessus d'une très petite flamme de bec de Bunzen. Il faut ramollir lentement la paraffine, mais sans la fondre. On voit alors les sections s'étaler, se dilater, et les moindres plis disparaître. Des coupes enroulées se déroulent même sans qu'il soit nécessaire d'y toucher. » *Op. cit.*, p. 84.

albumineuse, elles commencent déjà à s'étaler spontanément et quelques-uns de leurs plis disparaissent. En déposant la lame de verre sur une brique légèrement chauffée, on achève et hâte le déplissement, sans aucun danger, pourvu que la température de la brique ne soit pas assez forte pour fondre la paraffine des coupes, mais seulement pour en provoquer l'étalement. En effet, le liquide s'échauffant, on voit les coupes s'étirer dans tous les sens, et se déplisser comme par enchantement. Lorsque toutes les coupes sont parfaitement étalées et aplanies, on enlève l'eau albumineuse en l'aspirant avec une pipette : on le fait doucement, de façon à ne pas déranger les coupes. Du reste s'il se produit un léger dérangement, rien n'est plus facile que de le réparer et remettre les pièces en place, en les poussant avec une aiguille, alors que l'eau est déjà enlevée, car il en reste assez pour permettre aux coupes de glisser sans inconvénient. Ceci fait, on met la lame de verre sur un plan incliné pour achever l'écoulement du peu de liquide qui reste encore. On conserve ensuite les préparations dans un endroit sec où elles doivent rester au moins vingt-quatre heures avant de subir aucune nouvelle manipulation; du reste, une plus longue attente (des semaines et des mois) n'est aucunement nuisible. En tout cas, au bout de vingt-quatre heures, les coupes bien sèches adhèrent parfaitement à la lame de verre, quelque infinitésimale qu'ait été la quantité d'albumine demeurée pour effectuer leur collage. Elles peuvent alors être traitées selon la méthode ordinaire. Sur une plaque métallique chauffée à plus de 50 degrés, on dépose la lame, la paraffine fond, on enlève aussitôt la lame et on la débarrasse de paraffine en l'arrosant de térébenthine. Si la pièce n'avait pas été colorée en masse, on lave successivement à l'alcool absolu, puis à l'alcool à 36 degrés, puis à l'eau. On peut laver à l'eau comme s'il s'agissait d'une plaque photographique : les coupes sont devenues indécollables, et la pièce peut séjourner plusieurs jours dans l'eau sans qu'aucune parcelle se détache; c'est-à-dire qu'on peut colorer les coupes soit en versant sur la plaque un liquide colorant, soit en plongeant plusieurs jours la plaque dans un bain colorant. Après coloration suffisante, on lave largement à l'eau, deshydrate par l'alcool, et monte la préparation dans le baume du Canada. Il va sans dire qu'on peut également la monter dans la glycérine.

Nous suivrons, pour le placenta du rat et de la souris, le même

ordre que pour l'étude de celui du lapin, c'est-à-dire que nous diviserons son évolution en trois périodes : période de formation, période de remaniement et période d'achèvement. Ces périodes sont de durée et d'importance très différentes. La première notamment, vu la complexité qui résulte du phénomène de l'inversion, doit remonter jusqu'aux premières différenciations blastodermiques, et comprend une série de processus très complexes : c'est pourquoi nous l'intitulerons : *Origines blastodermiques et formation de l'ectoplacenta.*

A. — *Origines blastodermiques et formation de l'ectoplacenta.*

Il est impossible d'interpréter sainement la nature des lames ectoplacentaires du rat et de la souris sans remonter aux premières origines blastodermiques de ces animaux. L'étude à laquelle nous nous sommes précédemment livré sur l'inversion des feuillets chez les rongeurs donne à ce sujet des indications générales, des vues d'ensemble ; mais elle est schématique. Il s'agit ici, pour un cas particulier, de donner des preuves détaillées de ces singuliers processus, afin de bien apprendre à connaître, dans les œufs en question, ce qui est ectoderme et ce qui est entoderme. Cette étude, une fois faite pour la souris, pourra, dans la quatrième partie de ce travail, être singulièrement abrégée pour le cochon d'Inde.

D'autre part, après avoir établi les origines blastodermiques, et distingué les parties qui se groupent pour constituer l'ectoplacenta et celles qui forment l'embryon, il nous faudra poursuivre encore quelque temps le développement de celui-ci, car il présente des dispositions singulières sans l'étude desquelles on ne pourrait comprendre les rapports qu'il affecte ultérieurement avec ses annexes. On ne sera donc pas étonné de la longueur que va présenter cette *première période* dite *des origines blastodermiques et de la formation de l'ectoplacenta*, et de sa division en une série de chapitres intitulés : *stade de l'œuf sphérique, stade de l'œuf ovoïde, stade de l'œuf cylindre et du cylindre ectodermique, stade de la division de la cavité ectodermique, évolution des cavités amniotiques et ectoplacentaires.*

a. Stade de l'œuf sphérique (cinquième jour).

Nous n'avons pas étudié la segmentation de l'œuf, laquelle s'ac-

complit dans l'oviducte. Les plus jeunes œufs que nous ayons observés étaient arrivés dans les cornes utérines, et c'est en effet les œufs parvenus dans l'utérus que nous devons seuls étudier, puisque nous devons examiner parallèlement et ces œufs et les modifications qu'ils amènent, par leur présence et leur fixation, dans la muqueuse utérine.

Les plus jeunes stades que nous ayons observés sont représentés par les figures 73 et 74. Il s'agit d'une femelle sacrifiée au cinquième jour après la copulation. Une de ses cornes utérines fut débitée en 684 coupes; par un examen minutieux de ces coupes, en allant de celles appartenant à l'extrémité vaginale vers celles de l'extrémité tubaire, il fut impossible de rien découvrir dans les premières; mais, vers l'extrémité tubaire, les ovules se présentèrent à de courts intervalles; ils étaient au nombre de quatre; chacun d'eux était présent sur cinq à six coupes, c'est-à-dire qu'on tombait d'abord sur une coupe qui effleurait à peine l'ovule, puis sur les coupes qui l'entamaient en plein, et enfin de nouveau sur une ou deux coupes qui n'en représentaient qu'un segment superficiel. Nous donnons ces détails pour que le lecteur puisse comprendre comment nous pourrons, ci-après, fournir deux ou plusieurs figures d'un même ovule, puisque nous avons, en effet, plusieurs coupes de chaque ovule, si petit soit-il. Du reste, nos coupes étaient d'une épaisseur uniforme moindre de 1/100 de millimètre d'après le réglage du microtome à bascule; or les ovules représentés ont 0mm.05 de diamètre; ils devaient donc bien se trouver, en effet, intéressés par cinq ou six coupes successives. De ces quatre œufs, trois étaient à l'état représenté par la figure 73, le quatrième à l'état représenté par la figure 74.

L'œuf de la figure 73 (A et B) répond bien à ce qui est classiquement connu de l'œuf de la lapine lorsque, la segmentation achevée, est apparue la cavité blastodermique ou vitelline; c'est une vésicule blastodermique, mais de dimensions petites, avec cavité très étroite. La paroi est régulièrement formée par une couche de cellules ectodermiques (*ep* et *ed*, fig. 73, A) qui diffèrent un peu les unes des autres selon les régions; à cet égard, on peut distinguer deux pôles, et cette distinction est d'autant plus légitime que ces deux pôles correspondent aux deux extrémités que présentera l'œuf lorsqu'il aura passé de la forme sphérique à la forme ovoïde, puis cylindrique. De ces deux pôles, l'un, tourné en bas sur toute la série de

nos figures, présente des cellules ectodermiques relativement minces (*ed*, fig. 73, en A), en tout cas plus larges que hautes, et bientôt nous verrons la plupart de ces cellules s'aplatir et s'étaler de plus en plus. Ces cellules ectodermiques, par leur destinée et leur situation ultérieure, méritent le nom d'*ectoderme distal* (*ed*), dénomination dont nous avons expliqué la valeur dans notre étude sur l'inversion des feuillets, et par suite ce pôle de l'œuf peut être dit *pôle distal*. L'autre pôle présente des cellules ectodermiques cubiques, aussi hautes que larges (*ep*); c'est l'ectoderme proximal et le pôle proximal.

Mais ce qui caractérise surtout ce pôle proximal, c'est qu'à son niveau l'ectoderme est doublé par l'entoderme, c'est-à-dire par quelques cellules (*in*, fig. 73, A et B) à caractères tout à fait particuliers, et qui, par leur multiplication et leur extension ultérieure, donneront naissance au feuillet entodermique.

Sur la figure 73 (A), représentant la coupe qui a passé en plein par le milieu de l'œuf, c'est-à-dire l'a intéressé sur sa plus grande étendue, ces cellules entodermiques sont seulement au nombre de trois. Elles se distinguent très facilement des cellules ectodermiques par leurs dimensions, par l'aspect plus granuleux du protoplasma, par la coloration plus intense de leur noyau, et enfin et surtout par leur contour extérieur. En effet, d'une part, là où ces cellules confinent les unes aux autres, quoique chacune soit bien distincte de sa voisine, cependant les lignes qui les séparent sont moins nettement marquées que pour les éléments ectodermiques; d'autre part, là où ces cellules sont libres, c'est-à-dire du côté de la cavité blastodermique, elles présentent des bords irréguliers, dentelés, avec prolongements plus ou moins ramifiés, comme ceux d'un élément en état de mouvement amiboïde. Nous verrons en effet que ces cellules sont essentiellement amiboïdes, et que c'est par leur déplacement qu'elles arrivent à revêtir d'une couche entodermique l'ensemble de l'œuf.

Sur la fig. 73 (B), il n'y a qu'une seule cellule entodermique (*in*); c'est que la coupe ici représentée n'est plus une coupe passant par le centre de l'œuf, de sorte que l'entoderme n'y est intéressé que par un seul de ses éléments, déjà si peu nombreux, comme on peut le comprendre en considérant la ligne *b* sur la fig. 73, A.

A ce stade, l'œuf est donc représenté par une vésicule blastodermique de nature ectodermique, doublée seulement à l'un de ses

pôles par une couche entodermique. Supposons que cet œuf soit dilaté en une plus large sphère, avec une grande cavité blastodermique, il sera identique à celui de la lapine, et ce qu'on appelle résidu vitellin dans celui-ci est représenté ici par les quelques rares cellules entodermiques précédemment décrites.

Nous avons dit que l'un de ces œufs du cinquième jour différait un peu de ses congénères; tel qu'il est représenté par la figure 74 (A et B) on voit que cette différence consiste en ce que l'ectoderme proximal (*ep*) commence déjà à s'épaissir; par suite des phénomènes de prolifération karyokinétique qu'il présente, ses cellules tendent à se disposer sur deux rangs et à former à ce niveau un disque ectodermique stratifié; c'est un processus qui prendra bientôt des proportions colossales; c'est le commencement de la formation de l'*épaississement ectodermique* ou *ectoplacentaire*, étudié précédemment d'une manière schématique à propos de la théorie de l'inversion des feuillets.

Nous avons également donné deux coupes (A et B, fig. 74) de cet œuf, l'une passant par son centre (A), l'autre l'entamant superficiellement (B) et probablement d'une manière un peu oblique, comme le fait comprendre la ligne *b* de la figure A. On voit par ces détails que, si l'ectoderme tend à s'épaissir au pôle proximal, les éléments entodermiques demeurent toujours peu nombreux et en une seule couche; ce dernier caractère sera longtemps celui de l'entoderme.

Du cinquième au sixième jour de la gestation, l'épaississement ectodermique peut aller assez loin sans que la forme sphérique de l'œuf soit modifiée. C'est ce que montrent les figures 75 et 76. Elles sont toutes deux empruntées à une femelle sacrifiée au onzième jour de la gestation, mais de la gestation retardée [1], de sorte que, au point de vue de la gestation normale, ces œufs sont intermédiaires entre le cinquième et le sixième jour. On voit, sur la figure 75, que l'épaississement ectodermique a atteint la puissance de trois

1. Lataste (*op. cit.*, pp. 165, 167, 297) a établi que, pour tous les rongeurs, la gestation peut être prolongée (retardée) par certaines conditions précises; lorsqu'une femelle est fécondée de suite après la parturition, et qu'elle est dès lors nourrice en même temps que pleine, la gestation est tridécadaire (dure trente jours environ), au lieu de vingt jours seulement, comme elle est chez une femelle qui n'allaite pas. Nous avions nous-même, ainsi que M. Lataste a bien voulu le rappeler (*op. cit.*, p. 370), observé chez le cochon d'Inde que l'état de mère nourrice exerce, sur le développement des embryons, une influence qui retarde le développement; mais nous n'avions pas apprécié cette influence avec la précision numérique qu'y a apportée M. Lataste.

couches (figure A); même sur une coupe ne passant pas par le centre de l'œuf, cet ectoderme présente une stratification en deux assises (figure B) : l'ectoderme distal, au contraire, reste sur une seule couche et ses éléments deviennent de moins en moins épais. Les déformations amiboïdes des cellules entodermiques sont parfois plus accentuées que dans les œufs précédents (fig. 75, B).

Nous devons, à chaque stade, parallèlement à l'étude de l'œuf, faire celle des parties circonvoisines, c'est-à-dire de l'épithélium et de la muqueuse utérine. Dans les stades suivants, l'œuf se fixera dans une région donnée du canal utérin et y déterminera des modifications importantes; mais, au stade actuel, les régions dans lesquelles on trouve les œufs ne sont pas encore celles où ils doivent s'arrêter définitivement, ou bien, si l'œuf est arrivé à sa place définitive, c'est depuis quelques heures à peine, et, dans tous les cas, la muqueuse utérine ne présente pas encore de modifications locales, mais seulement une légère hypertrophie diffuse. C'est ce que montre la comparaison des figures 71 et 72, dont la première représente une coupe de la corne utérine chez une femelle en vacuité et en plein repos sexuel, la seconde une coupe au cinquième jour de la gestation (ou au onzième de la gestation de nourrice). Sur la corne utérine en vacuité (fig. 71), sans parler du mésomètre (MM), qui dans toute la série de nos figures est dirigé vers la partie supérieure de la planche, ni des couches musculaires longitudinales (*ml*) et circulaires (*mt*), on voit que la muqueuse forme la plus grande partie de la masse de l'utérus (tout ce qui est en dedans de la couche musculaire). Cette muqueuse est formée de cellules à contours irréguliers (CC, fig. 76), étroitement tassées les unes contre les autres; ces *cellules du chorion de la muqueuse* subiront plus tard de nombreuses transformations sous le nom de *cellules de la caduque*. La lumière du canal est verticale, sur une coupe transversale, mais très irrégulière d'une coupe à l'autre, parce que la muqueuse présente de nombreux plis verticaux (voy. la fig. 85) : elle est revêtue d'un épithélium cylindrique, auquel je n'ai jamais pu voir de cils vibratiles, alors que, sur des préparations empruntées au même animal, les cils vibratiles étaient admirablement visibles sur l'épithélium du canal tubaire. Des glandes, peu nombreuses, en forme de tubes tortueux et assez courts, sont disposées, surtout dans les masses latérales que forme ce chorion, de chaque côté de la lumière verticale du canal : leur épithélium est cylindrique, mais à cellules

le plus souvent presque aussi larges que hautes (Ep, fig. 88).

La corne utérine à laquelle a été emprunté l'ovule de la figure 75 est représentée, en coupe transversale, dans la figure 72. Cette corne avait été débitée en 1200 coupes environ, qui, montées sur 15 plaques porte-objet, nous ont présenté 6 ovules non plus tous accumulés vers l'extrémité tubaire, comme pour la corne dont deux ovules sont reproduits dans les figures 73 et 74, mais au contraire régulièrement espacés de distance en distance sur toute la longueur du canal; l'un de ces ovules était, en effet, sur la troisième plaque, le suivant sur la quatrième, puis un sur la sixième, sur la neuvième, sur la onzième et enfin le dernier sur la treizième. On peut donc penser que ces ovules venaient d'arriver depuis peu à la place où ils devaient définitivement se fixer. On voit (fig. 72) que cette corne utérine présente déjà une hypertrophie notable du chorion de sa muqueuse (les figures 71 et 72 sont toutes deux à un même grossissement de 28 à 30 fois). Cette hypertrophie a cela de remarquable qu'elle ne porte pas sur la portion de chorion placée du côté du mésomètre, mais surtout sur la partie opposée, de sorte que, des deux extrémités de la coupe de la lumière du canal utérin, l'extrémité supérieure ou mésométrale reste très voisine de la couche musculaire circulaire, tandis que l'extrémité opposée se trouve éloignée de cette couche par l'interposition d'un épais coussin de tissu du chorion. C'est la première indication d'un épaississement local qui prendra bientôt un développement singulier (voir déjà les fig. 85 et 86) et donnera lieu à la formation de l'enveloppe caduque de l'œuf. En effet, comme le montre la figure 72, c'est toujours dans la gouttière formée par cette extrémité inférieure de la lumière verticale du canal qu'on trouve l'œuf (O, fig. 72). Mais à ce moment, il n'est pas encore fixé, ce qui du reste ne va pas tarder à se produire. La figure 76, empruntée à la même série que les figures 72 et 75, montre que l'épithélium utérin est, au niveau de l'œuf, parfaitement intact (comparer avec la fig. 77).

b. Stade de l'œuf ovoïde (sixième jour).

La transformation que subit l'œuf au sixième jour consiste essentiellement en une augmentation de volume et un changement de forme : la cavité blastodermique devient plus ample, mais au lieu de se dilater régulièrement en une sphère, elle s'allonge en un

ovoïde, présentant deux extrémités ou pôles : le pôle proximal, formé par l'épaississement ectodermique (ectoderme proximal) que double l'entoderme ; le pôle distal, formé par le seul ectoderme.

Cette constitution de l'œuf diffère assez peu de ce qu'elle était au stade précédent, pour que nous puissions la caractériser en peu de mots, d'après les figures 77 et 80.

La figure 77 est empruntée à une corne utérine de souris au sixième jour de la gestation normale. Cette corne, débitée en 1660 coupes environ, ne nous a présenté que deux œufs (celui des fig. 77, 78, et celui de la fig. 79). L'un de ces œufs, sur une coupe passant par son centre (fig. 77), montre un épaississement ectodermique nettement constitué de trois assises cellulaires ; les éléments entodermiques ne présentent rien de nouveau à signaler, si ce n'est leur légère augmentation en nombre. Au contraire, dans l'ectoderme distal, il faut signaler une différenciation importante entre les cellules. Les unes, libres de tout contact avec l'épithélium utérin, tendent à s'aplatir de plus en plus, et même à se souder en une mince membrane continue (1, fig. 77, et surtout 1, fig. 79) ; les autres (2, fig. 77), en contact et en connexion avec cet épithélium, deviennent plus volumineuses et présentent les premiers stades de transformation en ces *cellules ectodermiques géantes*, qui ultérieurement représenteront tout ce qui reste de l'ectoderme distal. — Sur une coupe passant loin du centre de cet œuf (il était présent sur sept coupes successives) on voit (fig. 78) que l'épaississement de l'ectoderme proximal n'est pas visible, n'ayant été entamé que dans sa partie périphérique ; nous avons cependant tenu à donner cette figure 78, pour montrer qu'il faut disposer de la série des coupes d'un même œuf pour bien juger de sa constitution réelle.

L'autre œuf, de cette même corne au sixième jour, avait été atteint par les coupes non parallèlement, mais perpendiculairement ou très obliquement à l'axe allant d'un pôle à l'autre ; c'est ce dont il était facile de juger en passant les coupes en revue ; et on comprendra facilement que cet œuf ainsi sectionné a dû fournir un plus grand nombre de coupes, que s'il s'était trouvé entamé parallèlement à son grand axe ; aussi était-il présent sur dix coupes. Nous reproduisons (fig. 79, A et B) deux de ces coupes, pour montrer les divers aspects en présence desquels peut se trouver l'observateur, et combien il lui serait difficile d'en donner l'interprétation exacte s'il ne disposait de toute la série des coupes d'un

même œuf, en même temps que de plusieurs œufs au même stade, afin de compléter l'étude de l'un par celle de l'autre. Il est facile de comprendre que la coupe A (fig. 79) est celle qui serait obtenue par une section de l'œuf de la figure 77 selon la ligne A; de même la coupe B par une section selon la ligne B. C'est surtout une coupe telle que cette dernière (fig. 79, B) qui serait difficile à interpréter et égarerait singulièrement l'observateur si elle était isolée, car on n'y voit plus aucune trace ni de l'épaississement ectodermique proximal, ni de l'entoderme.

Enfin la figure 80 représente un autre œuf à ce même stade, avec des dimensions un peu plus grandes, et une forme ovoïde encore plus accentuée. Il est emprunté à une femelle qui, dans la collection de notre ami Lataste, est étiquetée comme sacrifiée au huitième jour, mais d'une gestation retardée, de telle sorte qu'il peut être considéré comme appartenant à la fin du sixième jour de la gestation normale. Cet œuf diffère encore de celui de la figure 77, en ce que son ectoderme distal ne présente pas encore une indication nette de futures cellules ectodermiques géantes. Nous tenions à noter le fait, comme une première indication des grandes variations que présentent ces cellules dans leur évolution selon les individus.

Après l'étude de l'œuf au sixième jour, celle des parties utérines correspondantes nous présentera cette fois des faits intéressants. L'épithélium utérin commence à se transformer et subit des modifications qui préludent à sa résorption et à sa disparition. Ces modifications et leur résultat final sont exactement semblables à ce que nous avons décrit avec soin chez le lapin. On voit, dans la partie inférieure de la figure 77, l'épithélium cylindrique (Ep) se transformer graduellement en une masse homogène; en même temps ses noyaux, devenus plus nombreux, se transforment en corps arrondis, à centre clair, avec petites masses chromatiques disposées à la périphérie. C'est à ce niveau que l'ectoderme distal semble se greffer dans cet épithélium transformé, dans lequel ses cellules pénètrent (fig. 77). Nous ne croyons pas trop nous avancer en disant que vraisemblablement l'hypertrophie de ces cellules ectodermiques et la disparition de l'épithélium sont deux processus dont l'un dépend, au moins en partie, de l'autre, les cellules ectodermiques se nourrissant de la substance des éléments épithéliaux[1].

1. Nous n'avons décrit ici, pour le stade de l'œuf ovoïde, que les produits empruntés à deux femelles; mais ce ne sont pas là les seuls matériaux dont nous disposons

c. Stade de l'œuf cylindrique et du cylindre ectodermique (septième jour).

Du sixième au huitième jour les transformations qui se passent dans l'œuf et dans la muqueuse utérine adjacente sont très accusées, et marquent un stade important vers lequel les formes précédemment décrites étaient un acheminement graduel.

Œuf. — Il nous présente à étudier : l'épaississement ectodermique (ectoderme proximal), l'ectoderme distal, et l'extension de l'entoderme.

L'énorme développement de l'*épaississement ectodermique* est le fait le plus saillant de ce stade. Sur la figure 83 [1] nous le voyons atteindre une puissance telle que, au lieu d'être composé de deux ou trois couches de cellules, il forme maintenant un long bouchon plein, dont les cellules sont disposées en cinq ou six strates; ce bouchon fait saillie dans l'intérieur de l'œuf, revêtu des cellules entodermiques (*ip*) qui se disposent régulièrement en une seule couche. — Sur la figure 84 [2] le bouchon ectodermique est plus saillant, plus allongé encore, et on y compte jusqu'à huit cellules dans le sens de sa longueur. Cet accroissement se produit très rapidement, comme le prouve d'une part la présence de nombreuses figures karyokinétiques et de cellules à deux noyaux, et d'autre part ce fait que les deux figures en question (fig. 83 et 84) représentent deux œufs empruntés à une même corne utérine. Cette corne débitée en 2400 coupes nous a donné en tout six œufs, qui étaient développés à des degrés divers, dont les figures 83 et 84 représentent les extrêmes [3]. Sur d'autres cornes utérines, également du septième jour, nous avons trouvé des œufs semblables la plupart à ceux actuellement en question, et dont quelques-uns présentaient déjà une masse ectodermique plus considérable encore, comme par exemple sur la figure 90 [4]; mais, par le fait de détails qui seront ultérieurement indiqués, ils appartenaient déjà au stade

nous avons encore une corne utérine d'une femelle sacrifiée au sixième jour d'une gestation tridécadaire (Lataste) et qui nous présente deux œufs dans un état de développement intermédiaire à celui de la figure 77 et à celui de la figure 80.

1. Cet œuf est présent sur douze coupes; c'est la sixième, c'est-à-dire la coupe médiane, qui est ici représentée.

2. Cet œuf était présent sur onze coupes; c'est la huitième qui est ici représentée.

3. Malheureusement, vu la manière dont avait été détachée la corne, il nous a été impossible de déterminer si les œufs les plus avancés étaient ceux situés vers l'extrémité vaginale ou vers l'extrémité tubo-ovarique.

4. Nous avons aussi trouvé des œufs semblables sur une corne d'une femelle sacrifiée au dix-septième jour de la gestation, mais de la gestation retardée (Lataste).

suivant, caractérisé par le creusement de la cavité ectodermique. On voit donc que cette évolution marche avec une très grande rapidité, et que l'œuf de la souris peut devenir méconnaissable du jour au lendemain.

L'*ectoderme distal*, en dehors de son extension, en rapport avec l'accroissement du volume de l'œuf (les figures 73, 83, 84 sont toutes à un même grossissement de 350), ne présente pas de modifications bien notables. Il est toujours constitué par une seule couche membraniforme de cellules. Les unes volumineuses, irrégulièrement globuleuses (GE, fig. 83 et 84), à gros noyau sphérique riche en granulations chromatiques ; ce sont déjà des *cellules ectodermiques géantes,* dont nous étudierons plus soigneusement les caractères dans les stades suivants, alors que ces caractères seront très accusés. Les autres aplaties, fusiformes sur la coupe et tendant à se fusionner en une même membrane continue (fig. 83 et 84, en 1, 1). Sur cette transformation nous devons cependant faire ici quelques réserves : on verra, par la suite, que l'ectoderme distal arrive à se réduire à une mince lamelle, une sorte de cuticule, à la surface extérieure de laquelle sont disposées, en nombre variable selon les sujets, les cellules géantes ectodermiques. Ces dernières représentent une évolution particulière des cellules de l'ectoderme distal; mais que représente, ou comment se produit la cuticule en question (*cuticule ectodermique distale*, ou, plus brièvement, *cuticule ectodermique*)? Elle provient également de l'ectoderme distal, mais, dans le processus qui lui donne naissance, quelques détails restent pour nous encore douteux. Sur certains points il nous semble qu'elle pourrait résulter d'une transformation *in toto* d'une cellule ectodermique (par exemple en 1, fig. 84); mais ailleurs, il paraît incontestable (par exemple en 2, même figure) qu'une partie seulement, les régions périphériques, d'une cellule ectodermique distale se transforme en membrane cuticulaire, alors que la portion centrale de la cellule s'accroît et devient cellule géante ectodermique. Quoi qu'il en soit de ce détail du processus, on comprend, dans l'un comme dans l'autre cas, que les cellules géantes ne formeront que rarement une couche continue, et qu'elles apparaîtront souvent disposées, à des intervalles plus ou moins grands, sur la surface extérieure du sac formé par la cuticule ectodermique. De plus il reste bien démontré que les cellules géantes en question sont bien d'origine ectoder-

mique; c'est là le point le plus important, car nous verrons que leur provenance a été interprétée autrement par divers auteurs. Et en effet ces cellules appartiennent aux limites extrêmes de l'œuf, elles confinent aux formations utérines, pénètrent dans le tissu de la caduque, sont plus ou moins entourées par les éléments de celle-ci, et ces dispositions ont pu facilement, à des stades ultérieurs, en imposer sur leur provenance et les faire rattacher aux formations maternelles.

Par *extension de l'entoderme* nous entendons non seulement le processus, intelligible sans autre explication, par lequel les cellules entodermiques se multiplient à la surface interne ou inférieure de l'épaississement ectodermique et lui forment un revêtement continu (*entoderme proximal*, *ip*, fig. 83 et 84), mais encore le processus par lequel ces cellules s'étendent au delà de la masse ectodermique proximale, et vont doubler la face interne de l'ectoderme distal et de sa cuticule. Ce processus est celui qui a lieu dans tous les œufs de mammifères, et par lequel l'entoderme, d'abord limité à une étroite région de l'œuf, arrive à s'étendre de façon à doubler tout l'ectoderme, et à constituer ainsi une vésicule blastodermique à double feuillet (didermique) dans toute son étendue. Dans tous les œufs de mammifères les déplacements améboïdes des éléments entodermiques jouent un rôle important, les cellules à mesure qu'elles se multiplient gagnant de proche en proche des points de plus en plus éloignés de leur siège primitif, en rampant sur la face interne du feuillet ectodermique. Il en est de même ici, chez la souris et le rat, mais cet améboïsme présente une activité et un mécanisme d'extension particuliers en certains détails. En effet, au niveau de la base de la calotte de revêtement que l'entoderme forme au bouchon ectodermique (en 3, fig. 84), on voit des éléments entodermiques gagner directement la face interne de l'ectoderme distal, sur lequel elles s'étendront ultérieurement de manière à le doubler graduellement; mais cette origine de l'entoderme distal n'est qu'une partie du processus. Il ne provient pas uniquement des parties périphériques, des bords de l'entoderme proximal. Dans un point quelconque de cet entoderme proximal, on voit des éléments, provenant de sa prolifération, se détacher de lui, et, par le chemin le plus court, c'est-à-dire en traversant purement et simplement la cavité vitelline (VO, sur la série des figures), aller gagner la région d'ectoderme distal

située directement en face de leur lieu d'origine. Telle est la provenance de la cellule entodermique distale représentée en *id,* dans la fig. 83, comparativement à celle représentée en *id* dans la fig. 84; cette dernière a pour origine le bord (3) de l'entoderme proximal; la seconde au contraire a pris naissance en plein entoderme proximal, et s'est jetée, pour ainsi dire à la traverse, sur l'ectoderme. Un pareil voyage serait difficile à concevoir pour l'œuf sphérique du lapin, où les cellules entodermiques auraient à traverser la grande cavité de la vésicule blastodermique; mais ici, en tenant compte de l'étroitesse de cette cavité, réduite presque à l'état de fente par la descente du bouchon ectodermique dans son intérieur, les distances à franchir sont si peu considérables que nous voyons par exemple la cellule *id* de la fig. 83, encore en connexion par un de ses prolongements avec l'entoderme proximal dont elle provient, alors qu'elle a déjà atteint sa situation définitive comme élément définif de l'entoderme distal.

Ce mode particulier d'extension de l'entoderme et de production de son feuillet distal commence exactement au stade que nous étudions en ce moment; il se poursuit avec beaucoup plus d'activité dans les stades suivants, alors que la cavité blastodermique (VO) est de plus en plus réduite à l'état de fente, c'est-à-dire alors que la distance devient partout de plus en plus courte entre la place de l'entoderme proximal et celle de l'entoderme distal. C'est ce qu'on voit bien sur les figures 90, 92, 93 et suivantes. Ce processus nous rend compte de l'aspect particulier que présente, à ses débuts, cet entoderme distal; il n'est pas formé d'une couche continue s'étendant graduellement, sans interruption, mais bien d'îlots multiples, bien distincts, et séparés les uns des autres par des intervalles plus ou moins grands (fig. 90 et 92).

Muqueuse utérine. — Au cours du septième jour, la muqueuse utérine forme déjà un renflement très notable au niveau de chacune des régions où s'est arrêté un œuf. La figure 81 (toujours au même grossissement de 28 à 30 fois que les figures 71 et 72) nous montre que cet épaississement porte presque exclusivement sur la partie du chorion muqueux opposée à l'insertion du mésomètre, et sur les parties latérales. Les glandes, n'ayant pas pris part à cette hypertrophie, ne montrent plus, sur la coupe, que des sections de plus en plus rares de leurs tubes tortueux (Gl); par contre, les vaisseaux, à peine perceptibles à l'état normal, avec un faible

grossissement, commencent à se dilater en sinus (S) qui sont surtout développés dans la partie du chorion muqueux voisine du mésomètre (dans la partie supérieure de ce chorion, dans toute la série de nos figures). Par le fait de cet épaississement local, essentiellement antimésométrique, la partie de la lumière du canal utérin, où repose et se fixe l'œuf, est soulevée, et portée vers la région mésométrique. Il en résulte des dispositions qui ne sont bien visibles que sur des coupes longitudinales, selon un plan qui va du bord mésométrique de la corne à son bord opposé. Telles sont les coupes des figures 85 et 86, coupes empruntées à des utérus de rat, mais qui, par l'état de développement de l'œuf, appartiennent bien au stade que nous étudions, ou au début du stade suivant. On y voit comment l'épaississement du chorion muqueux qui formera la caduque se soulève de façon à rejeter toute la lumière du canal utérin (CV) du côté mésométrique, et comment le centre de ce soulèvement reste déprimé en une fossette profonde et étroite, dans laquelle est logé l'œuf (O). On comprend que cet épaississement a fusionné entre eux les plis verticaux qui faisaient primitivement saillie dans la lumière du canal, tels qu'on les voit sur la partie gauche de la coupe, et que c'est dans l'intervalle de deux de ces deux plis qu'est venu se loger l'œuf. Sur le côté mésométrique de la lumière du canal, le chorion de la muqueuse ne s'est pas épaissi, et les plis s'y sont effacés; cependant il en reste ou il s'en produit d'ordinaire quelques-uns exactement dans le point qui fait face à la fossette où est logé l'œuf (voir fig. 86 en P) et ces plis, allant au-devant de l'épaississement qui forme la caduque, contribuent à produire, comme nous le verrons plus tard, la soudure de ces deux régions opposées de la muqueuse, de manière à oblitérer le canal utérin au niveau de chaque loge contenant un œuf.

L'épithélium de la muqueuse est entré en dégénérescence, puis a disparu complètement partout où il est en contact avec l'œuf. C'est ce qu'on voit déjà, à un faible grossissement, dans la figure 81. La figure 82, à un grossissement moyen (environ 80 fois), montre l'ensemble de l'œuf et de la lumière utérine, et fait bien voir l'épithélium conservé dans toute la partie supérieure de cette lumière, disparu au contraire dans la partie inférieure occupée par l'œuf. Dans la portion la plus inférieure de cette lumière est un amas particulier de substance hyaline abondamment semée de corpus-

cules très colorés par les réactifs (x, fig. 82). C'est un reste de l'épithélium dégénéré, avec ses débris nucléaires, tels que nous les avons décrits sur le lapin, et déjà indiqués chez la souris en étudiant le stade de la figure 77 (en x). La figure 84 (en x) montre en effet, à un grossissement de 350 fois, ces mêmes parties et permet de reconnaître ces noyaux transformés en corps clairs au centre, riches en substance chromatique à la périphérie.

Les modifications histologiques ne portent pas seulement sur l'épithélium. Déjà à cet âge elles commencent à être notables sur les cellules du chorion de la muqueuse hypertrophiée. Pour bien préciser ces premières indications nous donnons parallèlement deux figures, dont l'une (fig. 88) représente les éléments normaux, ou tout au début de la gestation : Ep, épithélium d'un tube glandulaire; Cp, vaisseau capillaire; CC, cellules du chorion de la muqueuse (*cellules de la caduque*, comparer avec CC sur les fig. 76 et 77); tandis que l'autre représente ces mêmes parties au stade que nous examinons (fig. 89). Pour cette dernière figure nous avons choisi un fragment du tissu utérin immédiatement voisin de la cavité où est placé l'œuf, c'est-à-dire correspondant au point 89 de la fig. 82, et ce choix était utile afin de bien montrer comment diffèrent les éléments de provenance ovulaire et ceux de provenance utérine. En effet, en allant de gauche à droite sur la figure, on trouve d'abord l'ectoderme distal de l'œuf, représenté par des cellules géantes ectodermiques (GE); elles sont disposées, à courte distance les unes des autres, sur la face externe de la cuticule ectodermique précédemment étudiée. Immédiatement en dehors d'elles (plus à droite, sur la figure), et en contact immédiat avec elles, sans interposition d'épithélium, sont les cellules de la caduque. De ces dernières cellules, les plus voisines de l'œuf sont allongées, fusiformes (CC^1); puis, à mesure qu'on se dirige en dehors, elles deviennent plus volumineuses et plus ou moins globuleuses (CC^2). Nous retrouverons ces formes, et d'autres encore plus accentuées, quand nous serons en présence d'une caduque bien circonscrite et séparée des autres parties utérines.

d. Stade de la formation du cône ectoplacentaire et du creusement de la cavité ectodermique (huitième jour).

Œuf. — Durant le huitième jour, la masse pleine, formée par l'ectoderme proximal, présente deux productions caractéristiques :

d'une part, son extrémité supérieure, qui fait partie de la surface de l'œuf, est le siège d'une production cellulaire exubérante qui donne naissance à une formation transitoire, il est vrai, mais très importante, le *cône ectoplacentaire*; d'autre part sa masse se fissure en son centre et se creuse d'une cavité, la *cavité ectodermique*.

Le *cône ectoplacentaire* (CN, CN, fig. 90 et 92) apparaît d'abord comme un amas de cellules exactement en contact les unes avec les autres; plus tard il se produit des espaces par l'écartement de ces cellules, et les lacunes ainsi produites reçoivent le sang maternel; ce sont donc des lacunes sanguimaternelles, et la formation en question présentant ainsi le caractère essentiel d'un ectoplacenta mérite bien le nom de cône ectoplacentaire, quoique elle soit transitoire, et que l'ectoplacenta véritable et définitif doive se former ultérieurement aux dépens de cellules ectodermiques plus profondes.

Sur la fig. 84, comparativement à la fig. 83, on voit que déjà la partie supérieure (CN) du cylindre ectodermique commence à devenir bombée et saillante. Jusqu'à ce moment, la multiplication des cellules ectodermiques proximales avait eu pour résultat de rendre le cylindre ou bouchon ectodermique de plus en plus proéminent vers la cavité de l'œuf; maintenant elle va aboutir en même temps à le rendre proéminent vers l'extérieur, et l'ovo-cylindre en deviendra d'autant plus allongé.

C'est ce qu'on voit sur la figure 90 [1]. Au-dessus du niveau (en 3) où l'entoderme proximal se continue avec l'entoderme distal en voie de formation, s'élève maintenant une saillie conique formée de trois ou quatre étages de cellules irrégulièrement superposées. L'extrémité supérieure de ce cône est libre dans la lumière de la loge utérine; ses parties latérales arrivent, par quelques-unes de leurs cellules, en contact avec les parois de cette loge, c'est-à-dire avec le tissu de la caduque, et les rapports des éléments sont ici les mêmes que ceux étudiés à propos de la figure 89; enfin sa base se continue avec la masse du cylindre d'ectoderme proximal. Les

1. L'œuf de la figure 90 appartient à une femelle sacrifiée à sept jours et demi; la corne débitée en coupes contenait trois œufs : le premier est représenté, avec l'utérus, dans la figure 87; le second, reproduit dans la figure 90, était présent sur douze coupes; le troisième était coupé obliquement, presque perpendiculairement à son axe (par suite d'un état de torsion et flexion de la corne), et il présentait en cet état d'intéressants détails de contrôle des autres pièces, détails qu'il n'y avait du reste pas lieu de reproduire dans nos planches.

cellules qui constituent ce cône se multiplient par voie de karyokinèse; cependant les figures karyokinétiques sont ici moins nettes que dans le reste de l'ectoderme, et moins nombreuses que ce qu'on supposerait à priori en raison du rapide accroissement de ce cône. C'est que sans doute le cône ectoplacentaire s'accroît moins par la multiplication de ses cellules propres, que par un apport incessant de cellules venues des couches sous-jacentes, c'est-à-dire du cylindre d'ectoderme proximal proprement dit, absolument comme l'épiderme de l'adulte ne se renouvelle et ne s'épaissit que par la prolifération des éléments profonds de la couche de Malpighi. Et en effet, dès que le cône ectoplacentaire est bien constitué (fig 92 et 93), ses cellules prennent un aspect particulier, qui n'est pas celui de cellules capables d'une grande activité reproductrice. Elles sont volumineuses, d'aspect vésiculeux, possédant une membrane d'enveloppe très évidente; leur protoplasma devient clair, et se dispose à la face interne de la membrane et autour du noyau; comme le montrent nos figures, ces cellules ressemblent alors aux éléments de l'ectoderme distal dans les premières phases de leur transformation en cellules ectodermiques géantes.

Chez le rat, la loge utérine où se développe l'œuf est plus étroite, plus allongée que chez la souris; aussi l'œuf forme-t-il un cylindre plus long et plus mince, et le cône ectoplacentaire est plus développé en hauteur qu'en largeur; la figure 92 représente un tel œuf de rat, et on jugera que ce n'est pas là un cas exceptionnel, en retrouvant des formes identiques sur les figures 101, 102, et sur les figures 113 à 114 [1]. Dans cette figure 92 deux détails sont bien visibles : d'une part les rapports de contact des cellules du cône ectoplacentaire avec le tissu de la caduque; d'autre part ce fait que la base du cône, c'est-à-dire la région où il se continue avec le reste de l'œuf, est constituée de cellules à protoplasma plus formé et paraît être le lieu de formation des éléments qui vont successivement s'ajouter à la masse du cône.

Sur les œufs un peu plus avancés, comme sur celui de la fig. 93 (où la cavité ectodermique est déjà largement creusée) [2], le cône

1. Nous possédons du reste deux œufs de souris à peu près identiques à celui de la figure 92; ils se trouvent dans les coupes d'une corne utérine extirpée au quatorzième jour d'une gestation tridécadaire; les coupes en sont longitudinales, et comme l'œuf est allongé et mince, il n'est chaque fois présent que sur six coupes.

2. Œuf du huitième jour (gestation normale, sans allaitement); la corne utérine en renfermait deux semblables. — Outre les œufs ici représentés pour ce stade, nous en

ectoplacentaire ne forme plus une masse continue; il s'est produit entre ses cellules des espaces qui tendent à le parcourir sous forme de sinus (L, L), s'ouvrant à la surface du cône, c'est-à-dire dans la cavité de la loge utérine, de manière à recevoir les liquides que peut contenir cette loge. Or nous verrons bientôt que le sang maternel s'épanche largement dans cette loge et pénètre par suite dans les lacunes du cône ectoplacentaire.

La *cavité ectodermique* se creuse par une sorte de fissuration ou de clivage vertical de la masse ectodermique proximale. Ce clivage apparaît soit sur un seul point (fig. 90), soit simultanément sur deux points situés l'un au-dessous de l'autre (fig. 92; CE); très rapidement la fissure s'élargit et s'étend, donnant lieu à la large cavité ectodermique qui parcourt toute la longueur de l'œuf, jusqu'à la base du cône ectoplacentaire. Dès ce moment (fig. 93) les cellules ectodermiques qui circonscrivent cette cavité se disposent régulièrement en un épithélium stratifié, en un feuillet blastodermique reconnaissable, l'*ectoderme proximal*, qui donnera naissance à toutes les formations ectodermiques de l'embryon et de son placenta, après que la cavité ectodermique se sera subdivisée en cavité amniotique et cavité de l'ectoplacenta proprement dit.

Après l'étude du cône ectoplacentaire et de la cavité ectodermique nous n'avons que peu de chose à dire pour compléter la description de l'œuf à ce stade.

L'ectoderme distal montre de mieux en mieux sa transformation en une cuticule (*ct*, fig. 90, 92, 93) à la surface externe de laquelle sont disposées irrégulièrement les cellules ectodermiques géantes (GE); quelques-unes de ces cellules sont enchâssées dans le tissu utérin (voir la partie inférieure droite de la figure 90) et ont atteint des dimensions énormes; leur noyau est remarquable par ses gros grains et épais filaments de chromatine. On remarquera encore que chez le rat (fig. 92) ces cellules géantes sont plus abondantes que chez la souris, et qu'elles forment une couche à peu près continue d'ectoderme distal.

L'entoderme, à ce stade, poursuit son extension selon le mode étudié au stade précédent; l'entoderme distal (*id*) ne forme pas encore une couche continue, mais ses éléments sont devenus plus

avons deux autres, en tout semblables, provenant d'une femelle sacrifiée à une époque non enregistrée de la gestation, mais dont les renflements utérins présentaient le volume qu'ils ont généralement entre le huitième et le dixième jour.

nombreux, et on voit (en X, X, figures 90, 92, 93), plus nettement que précédemment, que la plupart de ses éléments proviennent de l'entoderme proximal par migration directe à travers la cavité blastodermique ou vitelline (VO), laquelle en effet est devenue de plus en plus étroite, réduite à l'état de fente, du moins au niveau de l'entoderme proximal (fig. 92).

Muqueuse utérine. — Pendant ce stade, la petite loge qui contient l'œuf se sépare complètement du reste de la cavité utérine; sur la figure 87 (pl. VII) on voit déjà s'effectuer cette séparation par un étranglement de la lumière verticale du canal utérin, d'où accolement puis soudure des parties ainsi rapprochées. Sur une coupe transversale de la corne utérine (nous examinerons ultérieurement une série d'ensemble de coupes longitudinales), on trouve alors (figures 87 et 91), deux cavités superposées, et qui s'éloignent de plus en plus l'une de l'autre. La supérieure (CV) est la cavité utérine proprement dite; elle est revêtue d'épithélium cylindrique; mais, avec la suite du développement, elle devient de plus en plus étroite et bientôt on n'en trouve plus aucune trace. L'inférieure (CD, figures 87 et 91) est la loge où l'œuf se trouve désormais enkysté, et mérite le nom de cavité de la caduque. Elle n'est pas revêtue d'épithélium (dont on trouve les débris méconnaissables accumulés sur certains points X, fig. 82, 84, et *y*, fig. 92), mais est directement limitée par les cellules de la caduque, telles qu'elles ont été représentées dans la figure 89. Dans la masse épaisse que forme ce tissu de la caduque, les restes des glandes utérines sont devenus de plus en plus rares; on ne voit plus qu'une seule section de tube glandulaire (Gl) dans la figure 87; on n'en trouve plus aucune trace sur la figure 91. Par contre les sinus utérins, dont nous avions déjà signalé l'apparition sur la fig. 81, deviennent plus nombreux et plus larges (fig. 87) et enfin sont si richement développés qu'ils donnent à la caduque un aspect tout particulier.

La caduque est alors divisée en deux régions (fig. 91) [1] : l'une inférieure très peu ou presque pas creusée de sinus; l'autre supérieure où les sinus sont si nombreux qu'ils lui donnent, sur la coupe, une apparence spongieuse. Ces sinus forment un réseau,

1. Cette figure 91 est de la même femelle, au huitième jour, et représente la coupe du même renflement utérin dont l'œuf est représenté dans la figure 93.

qui, émané, de chaque côté, des vaisseaux qui traversent la musculature, se dirige vers l'extrémité supérieure de la *cavité de la caduque*. C'est ici que se présente une disposition singulière, de la première importance, et dont les détails deviendront de plus en plus évidents aux stades suivants. A mesure que ces sinus, dans leur développement progressif, arrivent au voisinage de la cavité de la caduque, la portion de tissu interposée entre leur lumière et cette cavité s'amincit rapidement, se résorbe et bientôt ces sinus viennent s'ouvrir directement dans la cavité de la caduque. La figure 91 donne une vue, à un faible grossissement, de l'ensemble de ces dispositions, qui seront confirmées ultérieurement par l'étude des figures 96, 99, 101, 103, 116 et suivantes. Quant aux dispositions histologiques, à un fort grossissement, elles sont données par la figure 98. Pour étudier celle-ci, il faut d'abord bien s'orienter sur les parties qu'elle renferme. Il s'agit ici d'un fragment de la paroi de la moitié supérieure de la cavité de la caduque, c'est-à-dire précisément de la région où les sinus utérins s'ouvrent dans cette cavité. Le côté gauche (A) de la figure est celui qui, sur une pièce entière, se continuerait avec l'ensemble de la caduque : le côté droit (B) correspond à la cavité même de la caduque. On comprend donc ce que représentent les ilots de cellules ici figurés : ce sont les sections des travées entre lesquelles sont creusés les sinus, et on voit que ces sinus sont revêtus d'un endothélium (En), mais que celui-ci disparaît brusquement (en O, O_1, au moment où ils s'ouvrent dans la cavité de la caduque. Quant aux cellules qui constituent ces ilots, c'est-à-dire quant aux cellules de la caduque, elles répondent encore à la description donnée à propos de la figure 89. La plupart sont volumineuses et globuleuses (CC^2) : il n'y en a que quelques-unes, très rares, allongées et un peu fusiformes : c'est que ce dernier type, comme nous le verrons plus loin, est surtout localisé, à ce moment du moins, sur les parois de la moitié inférieure de la cavité de la caduque.

c. Stade de la division de la cavité ectodermique (du huitième au neuvième jour).

Ces premiers phénomènes du développement de l'œuf sont si rapides, qu'il n'y a aucun temps de pose entre le stade de creusement et le stade de subdivision de la cavité ectodermique : elle n'a pas encore fini de s'élargir, que déjà elle s'étrangle, vers la fin du

huitième jour, de sorte que le stade actuel empiète, comme chronologie, sur celui qui le suit.

Ce stade de la division de la cavité ectodermique est encore caractérisé par la production des premiers rudiments du *mésoderme*; et ces deux processus sont tellement liés l'un à l'autre que leur étude doit être faite simultanément.

La figure 94 [1] nous montre (en IAP) la première trace de l'étranglement inter-amnio-placentaire, qui va diviser la cavité ectodermique primitive en cavité amniotique et cavité ectoplacentaire. Ces diverses dénominations ont été justifiées dans notre étude générale sur l'inversion des feuillets chez les rongeurs. Cet étranglement siège essentiellement dans l'ectoderme proximal, c'est-à-dire porte sur l'ectoderme de la cavité ectodermique; mais au niveau où il se produit, l'entoderme proximal ne reste pas indifférent. On le voit (fig. 94) se déprimer et s'épaissir légèrement, en présentant des particularités dont la signification nous échappe pour quelques détails, mais est bien facile à interpréter d'une façon générale. Ainsi, sur la partie gauche de la figure 94, l'épaississement de l'entoderme proximal (*ip*) forme une traînée cellulaire qui par une de ses extrémités adhère à l'entoderme, et par l'autre à l'ectoderme (le cordon désigné par X, dans la fig. 94); peut-être est-ce là une disposition homologue de celle qui existe pour le poulet au niveau de la ligne primitive, c'est-à-dire, d'une manière plus générale, au niveau des lèvres du blastopore ou des formations homologues; mais il ne nous a pas encore été donné, faute de matériaux, d'étudier ce que peut être la ligne primitive chez la souris. Au contraire, sur la partie droite de cette même figure, et à ce même niveau, l'entoderme proximal présente un simple épaississement; il est formé par deux rangs de cellules, dont les profondes sont sans connexion avec l'ectoderme. Quoi qu'il en soit, l'évolution ultérieure de ces épaississements entodermiques montre qu'ils représentent les premiers rudiments du feuillet moyen, de sorte que l'étude du blastoderme de la souris, malgré ses dispositions si aberrantes, vient confirmer la loi générale que nous nous sommes efforcé d'établir dans d'autres études, à savoir que le mésoderme provient de l'entoderme primitif [2].

1. Il s'agit ici d'un œuf provenant d'une femelle sacrifiée au douzième jour de la gestation, mais de la gestation retardée par l'allaitement. La corne utérine débitée en coupes renfermait 4 œufs.

2. Études sur la ligne primitive de l'embryon du poulet (*Annales des Sciences natu-*

Sur la figure 95 [1] l'étranglement inter-amnio-placentaire est plus accentué, ou tout au moins la cavité amniotique (CAM) se dilate déjà et se dessine de manière à bien indiquer son individualité. Les cellules ectodermiques ne sont plus que sur une seule rangée au niveau de l'étranglement, tandis qu'elles présentent une épaisseur de trois ou quatre assises au niveau des futures cavités amniotique et ectoplacentaire. Quant au mésoderme (*ms*) il commence à se détacher très nettement de l'entoderme, et à s'étendre (côté gauche de la figure) entre l'entoderme et l'ectoderme ; il y a dès maintenant un feuillet moyen bien distinct. Entre le côté droit et le côté gauche de la figure nous trouvons les mêmes différences que celles signalées ci-dessus, et nous renonçons semblablement à les expliquer, pour le moment. Cependant nous allons voir dans un instant (fig. 97) qu'il devient bientôt possible de distinguer, dans les parois de l'œuf cylindre, celle qui correspond à la future région antérieure de l'embryon, et celle qui correspond à la future région postérieure ; mais en présence de coupes comme celles des figures 94 et 95, c'est vainement que nous avons cherché à établir une semblable orientation, et, si tenté que nous soyons, par comparaison avec les figures suivantes, de penser que le côté gauche de ces coupes (fig. 94 et 95) correspond à la future région antérieure, le côté droit à la postérieure, nous ne pouvons rien dire d'affirmatif sur ce sujet.

L'étranglement inter-amnio-placentaire ne se présente plus que comme un étroit canal (canal inter-amnio-placentaire), près de s'oblitérer, sur les figures 96 et 97, la seconde de ces figures représentant, à un grossissement de 190, les parties de la région inter-amnio-placentaire telles que, dans la première, elles sont reproduites dans leurs rapports d'ensemble, à un faible grossissement. Pour l'étude de l'état du canal inter-amnio-placentaire et de sa paroi ectodermique (d'une seule couche de cellules) la figure 97 est assez explicite par elle-même sans plus ample description ; mais la formation mésodermique demande quelques explications [2].

relles, t. VII, n°s 5 et 6. — De la formation du blastoderme dans l'œuf d'oiseau (*Ibid.*, 1884, t. XVIII, n°s 1, 2 et 3). — La signification morphologique de la ligne primitive (*L'Homme, Journal des Sciences anthropologiques*, 1885, p. 449).

1. Cet œuf provenait de la même femelle que celui de la figure 94.

2. La figure 96 est d'une femelle sacrifiée au seizième jour de la gestation retardée ; mais l'état de l'œuf est le même que celui observé au début du neuvième jour, sur une autre femelle en gestation normale (sans allaitement) ; nous n'avons pas choisi ces œufs du neuvième jour pour les représenter, parce que leurs coupes offrent quelques imperfections par suite d'accidents de préparation.

Au niveau du canal inter-amnio-placentaire, cette formation, réduite ailleurs à un simple feuillet, présente une puissance particulière et des détails de constitution qui sont différents sur la partie gauche et sur la partie droite de la fig. 97.

Sur la partie gauche, la masse mésodermique commence déjà à se creuser de cavités qui sont la première indication de son dédoublement en feuillet fibro-cutané et feuillet fibro-intestinal; en effet les deux cavités PP de la fig. 97 se fusionneront bientôt en une seule, la cavité pleuro-péritonéale (PP, fig. 99); selon les variétés individuelles, cet état primitif réticulé de la future cavité pleuro-péritonéale se traduit sur la coupe par la présence de deux ou trois lacunes dans la masse mésodermique; ce détail n'est pas en désaccord avec ce qu'on observe chez les autres vertébrés, chez le poulet par exemple. Chez celui-ci, en effet, la fente de clivage du mésoderme apparaît aussi tout d'abord sous la forme de lacunes qui se fusionnent bientôt entre elles; c'est du moins un processus très évident pour la partie la plus périphérique de la fente pleuro-péritonéale, pour la partie qui deviendra le cœlome externe ou inter-annexiel; or la portion de fente pleuro-péritonéale, à la formation de laquelle nous assistons en ce moment chez la souris, est précisément le cœlome externe (voir PP, fig. 99, et la série des figures 105 à 112, 120 à 124), et non le cœlome intra-embryonnaire, conformément à cette loi générale de l'embryologie des rongeurs, qui fait que les annexes se développent avant l'embryon, que la cavité amniotique est constituée avec les premiers rudiments du corps qu'elle doit envelopper. Nous allons voir de même apparaître dès maintenant l'allantoïde.

Sur la partie droite de la figure 97, la masse mésodermique (AL) forme une sorte de bourgeon plein sans indication d'aucune tendance au clivage. Ce bourgeon, lorsque le canal inter-amnio-placentaire aura disparu, fera saillie dans la cavité pleuro-péritonéale inter-annexielle, dont ce canal la séparait (voir AL, fig. 99), et prendra bientôt un développement qui permet de reconnaître en lui l'allantoïde; ce n'est pas une allantoïde dans le sens de vésicule creuse, diverticule de l'intestin postérieur; c'est la portion mésodermique de l'allantoïde, que du reste nous avons déjà vue, chez le lapin, apparaître à l'état de bourgeon plein.

Du moment que, dans le bourgeon AL, de la fig. 97, nous reconnaissons l'allantoïde, nous pouvons dès maintenant nous

orienter sur les coupes de l'œuf, en reconnaissant son extrémité postérieure d'avec son extrémité antérieure. Ainsi, pour les coupes représentées dans ces figures 96 et 97, nous pouvons dire qu'il s'agit d'une section antéro-postérieure, et que la partie gauche de la figure est la future région antérieure, la partie droite la future région postérieure. Jusqu'au moment où la gouttière médullaire sera dessinée, c'est ce bourgeon allantoïdien qui sera le seul guide pour reconnaître l'orientation des coupes.

Nous n'avons pas à notre disposition des préparations d'œuf de souris au moment où la division de la cavité ectodermique est achevée, et où les cavités amniotique et ectoplacentaire sont devenues indépendantes, sans que sur les parois de la première se soient déjà dessinés les rudiments embryonnaires; mais le rat nous a fourni de bonnes préparations de ce degré si transitoire du développement. La figure 99 (planche IX) représente une préparation de ce genre, et, d'après la présence et la situation du bourgeon allantoïdien (AL), on voit qu'il s'agit d'une coupe longitudinale, dont la région antérieure est placée à gauche sur la figure, la région postérieure à droite.

Cet œuf présente trois étages, trois loges ou cavités superposées.

La loge supérieure est la cavité ectoplacentaire (CEP, fig. 99); l'ectoderme qui la limite présente dès maintenant à distinguer diverses régions dont les transformations seront de la plus haute importance pour l'étude de l'ectoplacenta. En haut, c'est la *lame ectoplacentaire externe* ou *supérieure*, épaisse, et qui se continue avec le cône ectoplacentaire (CN) auquel elle fournit incessamment de nouveaux éléments. Sur les côtés, ce sont les *lames ectoplacentaires latérales* (LL), doublées extérieurement par l'entoderme proximal (*ip*). Enfin en bas c'est la *lame ectoplacentaire inférieure* (LI), remarquable par sa minceur, comparativement aux lames précédentes, et doublée par un mince feuillet mésodermique (*ms*). Cette lame inférieure s'étend horizontalement, fermant comme un diaphragme la cavité ectoplacentaire de forme hémisphérique. Cette disposition est très passagère, car presque aussitôt que la cavité ectoplacentaire est devenue indépendante, sa lame inférieure commence à s'invaginer dans son intérieur (voir les figures 105 à 111) de manière à venir en doubler la voûte.

La loge moyenne est la cavité pleuro-péritonéale, le cœlome externe (PP). Elle est donc circonscrite de tous côtés par un feuillet méso-

dermique mince, qui double en haut l'ectoderme de la lame ectoplacentaire inférieure, en bas l'ectoderme de l'amnios, et enfin, sur les parties latérales, double la partie correspondante de l'entoderme proximal. C'est à ce niveau qu'apparaissent les premiers vaisseaux (en V, fig. 99); ils se produisent aux dépens de l'entoderme, ainsi que cela a lieu chez le poulet (voir les planches de notre *Atlas d'embryologie*) et la région ici étudiée chez le rat représente l'aire vasculaire, qui est en effet toujours périphérique, extra-embryonnaire. Dans cette cavité pleuro-péritonéale inter-annexielle le bourgeon allantoïdien (AL) fait saillie, et montre déjà sa tendance à traverser la cavité pour aller atteindre la formation ectoplacentaire.

Enfin la loge inférieure (CAM) est la cavité amniotique; c'est la portion de l'œuf qui seule donnera naissance à l'embryon. Cette cavité amniotique a une forme hémisphérique, mais en sens inverse de la cavité ectoplacentaire, c'est-à-dire que sa convexité regarde en bas, et sa base, plus ou moins plane et horizontale, est dirigée en haut. Elle est circonscrite de tous côtés par l'ectoderme, et il faut distinguer deux régions à cet ectoderme : d'une part la lame qui forme la base de l'hémisphère et que nous nommerons *lame amniotique* proprement dite (LA, fig. 99), et d'autre part celle qui forme tout le reste (parties latérales et inférieure) de l'hémisphère et que nous nommerons *lame embryonnaire* (LB).

La *lame amniotique* est très mince, formée d'une seule couche de cellules ectodermiques qui, avec les progrès du développement, deviennent de plus en plus aplaties, de plus en plus fusiformes sur la coupe; elle est doublée par la lamelle mésodermique correspondante, ci-dessus indiquée. Elle présente d'ordinaire, à ce stade, un pli saillant vers le haut (IAP), et qui n'est autre chose qu'un reste du canal inter-amnio-placentaire. Même à des stades plus avancés les restes de ce canal sont parfois encore très évidents, et on peut les voir par exemple sur les figures 107 et 108, sur un œuf de souris où la gouttière médullaire est déjà avancée dans son développement; on les voit même sur cette figure à l'état de double rudiment, l'un appartenant à la lame amniotique (IAP, fig. 107), l'autre appartenant à la lame ectoplacentaire inférieure, double rudiment qu'il était facile de prévoir, puisqu'il s'agit des restes d'un canal qui allait en effet de la cavité amniotique à la cavité ectoplacentaire.

La *lame embryonnaire* est épaisse, formée de trois ou quatre rangées de cellules ectodermiques (ectoderme proximal, *ep*), légèrement allongées perpendiculairement à la lame qu'elles constituent, comme on le voit dans les figures 97 et 103. Cette lame embryonnaire mérite bien son nom, car dans sa presque totalité elle formera les lames médullaires et la gouttière médullaire (figures 105 à 112); elle est, au stade qui nous occupe, doublée à la fois par un feuillet mésodermique (*ms*) qui s'étend de la périphérie vers le centre, c'est-à-dire depuis la région du cœlome externe, lieu de sa première formation, jusque vers la partie inférieure de la cavité amniotique, lieu où apparaîtra bientôt la corde dorsale (CD, fig. 105), et par un feuillet entodermique (*ip*), la portion embryonnaire de l'entoderme proximal. Nous pouvons employer ce terme de *lame embryonnaire de l'entoderme proximal*, pour distinguer cette partie de celle qui double les régions latérales de la cavité ectoplacentaire, et qu'on peut appeler *lame ectoplacentaire de l'entoderme proximal*, car dès maintenant il faut nous préparer à l'intelligence de ce fait singulier, que l'entoderme prendra part à la constitution de l'ectoplacenta de la souris, part accidentelle pour ainsi dire, mais cependant très intime, très profonde, et résultant logiquement des rapports des parties à leurs premières origines, c'est-à-dire au stade que nous étudions en ce moment.

Nous avons ainsi terminé l'étude du double processus (division de la cavité ectodermique et formation du mésoderme) qui caractérise le stade que nous examinons. Mais la description de ce stade ne sera complète que lorsque nous aurons vu également quel est l'état des feuillets distaux (ectoderme distal, entoderme distal), du cône ectoplacentaire, et de la caduque (sinus utérins, cavité de la caduque).

Pendant que la cavité ectodermique se divise en cavité amniotique et cavité ectoplacentaire, l'*ectoderme distal* continue à se transformer en *cuticule ectodermique* avec *cellules géantes ectodermiques* plus ou moins nombreuses à sa surface externe. Nous l'avons déjà dit, il y a de grandes variations individuelles dans l'abondance et la disposition de ces cellules géantes; ces différences sont encore plus accentuées quand on compare le rat et la souris. La fig. 94 est un type, emprunté à la souris, où les cellules géantes sont peu nombreuses, laissant de nombreux espaces où la cuticule ectodermique a sa surface externe dénudée. Chez le rat, au con-

traire, les cellules géantes sont toujours très nombreuses, très volumineuses et forment une lame continue d'ectoderme distal. Nous l'avons déjà vu, à un stade antérieur, à propos de la figure 92. Nous le voyons au stade actuel, avec les figures 99, 100 et 102, dans lesquelles sont représentées quelques particularités spéciales à l'œuf du rat, particularités dont quelques-unes nous ramèneront à des stades antérieurs, mais dont nous avons cependant remis l'étude au moment actuel, afin de ne pas interrompre l'exposé de l'évolution de l'œuf de la souris.

Ainsi, sur la fig. 100, nous sommes seulement au stade de creusement de la cavité ectodermique, et nous voyons qu'elle apparaît d'abord en deux points du bouchon ectodermique; mais ces deux parties se fusionnent bientôt en une seule cavité (fig. 101). Sur cette même figure de l'œuf du rat (fig. 100), les cellules géantes ectodermiques sont remarquables par leur volume énorme, par la manière dont quelques-unes d'entre elles (voyez la cellule *x*) se logent dans l'épaisseur de la caduque et s'y encapsulent, et enfin par leur disposition en couche continue formant un revêtement complet à l'œuf. Sur la figure 103, représentant l'œuf du rat au début de la subdivision de la cavité ectodermique, avant toute apparition du mésoderme, les cellules géantes sont disposées à peu près de même, mais avec cette différence que la plupart d'entre elles se sont séparées de la cuticule ectodermique et sont enchâssées dans la caduque, dont elles semblent faire partie. Que cette disposition soit entièrement normale, ou qu'elle soit en partie un résultat artificiel produit par les réactifs durcissants, c'est ce que nous ne saurions absolument préciser; mais toujours est-il que cette disposition se présente très fréquemment chez le rat, et qu'elle a pu amener des auteurs à considérer ces cellules géantes comme des produits non de l'œuf, mais de la caduque elle-même.

Si de l'ectoderme nous passons à l'*entoderme distal*, nous n'avons que peu à ajouter à ce que nous avons déjà dit sur ses origines et son extension; les figures 94 et 100 sont du reste assez explicites à cet égard. C'est seulement lorsque la subdivision de la cavité ectodermique est sur le point d'être achevée, que l'entoderme distal, comme le montre la fig. 96, est à peu près complet, c'est-à-dire forme une couche continue à la face interne de la cuticule ectodermique. Mais nous voulons particulièrement attirer l'attention sur les figures 103 et 104 qui montrent, comme nous ne l'avons vu sur aucune

autre pièce, les cellules entodermiques distales provenant, par migration directe à travers la cavité vitelline, des éléments de l'entoderme proximal [1]. La figure 103 représente, à un grossissement de 190 fois seulement, l'ensemble de ce processus, et on voit que la cavité vitelline ou blastodermique, très étroite du reste, est sillonnée par d'innombrables prolongements protoplasmiques par lesquels les cellules entodermiques distales sont encore en connexion avec l'entoderme proximal dont elles proviennent. Une portion de ces deux entodermes a été reprise à un grossissement de 350 fois dans la figure 104, et il est bien intéressant d'y voir d'une part (en *ip*) l'entoderme proximal formé de cellules régulièrement pressées les unes contre les autres, et d'autre part l'entoderme distal tout à fait discontinu, ne comprenant que des groupes de deux à trois cellules placées côte à côte, avec intervalles vides plus ou moins grands; mais en même temps on voit des cellules qui, parties de l'entoderme proximal, sont surprises dans tous les degrés successifs (marqués par les chiffres 1, 2, 3, 4) de leur migration vers l'entoderme distal qu'elles vont compléter. Tous ces éléments, aussi bien ceux qui occupent leurs places définitives, que ceux qui sont en train de la gagner, sont unis les uns aux autres par des prolongements protoplasmiques qui forment un véritable réseau dans la cavité blastodermique (VO). Nous n'avons eu qu'une seule pièce dont les coupes montraient cette disposition d'une façon aussi caractéristique; mais les figures 103 et 104 reproduisent très exactement, sans exagération, cette disposition.

Il ne nous reste plus à parler que du *cône ectoplacentaire*, à l'étude duquel nous rattacherons celle de la caduque à ce stade.

Le cône ectoplacentaire présente à étudier deux phénomènes remarquables : d'abord la production exubérante par laquelle ses éléments débordent sa base et descendent le long du reste de l'œuf; ensuite l'établissement bien net de ses connexions avec la caduque.

Le premier phénomène a pour origine la production incessante de nouveaux éléments dans la base du cône ectoplacentaire. Ces nouveaux éléments, venant s'ajouter à ceux qui constituent déjà le cône, repoussent ceux-ci non seulement en haut, mais encore et

1. La figure 102 représente l'extrémité supérieure, et la figure 103 l'extrémité inférieure d'un même œuf de rat, dont l'ensemble est représenté dans la figure 101, avec la cavité de la caduque.

surtout vers les côtés. Il en résulte une sorte de débordement latéral des cellules du cône, débordement qui donne tout à fait l'image bien connue du lait en ébullition, qui s'élève au-dessus de son récipient, le déborde et se répond le long de sa paroi. De même il se produit de véritables coulées de cellules ectodermiques provenant des parties latérales du cône ectoplacentaire, et descendant le long de la région supérieure de l'œuf, pour venir se joindre aux cellules ectodermiques distales (cellules géantes ou en voie de le devenir) qui forment la paroi la plus extérieure de l'œuf. Les détails successifs et divers de ce phénomène sont bien visibles dans les points A des figures 94 et 96; ils sont très accentués sur la figure 99 (en A). Or ces cellules, provenant du cône ectoplacentaire et venant ainsi se joindre à l'ectoderme distal, subissent les mêmes transformations que les éléments de cet ectoderme, c'est-à-dire évoluent en *cellules géantes ectodermiques*; il en résulte que le nombre des cellules géantes est très accru sur la périphérie de l'œuf, mais dans des proportions variables sur les sujets, et sans qu'il soit toujours facile de voir jusqu'à quel niveau descendent ces sortes de coulées cellulaires. Il est bientôt impossible de distinguer, dans l'ensemble des cellules géantes, ce qui provient primitivement de l'ectoderme distal et ce qui y a été surajouté par ces coulées descendues du cône ectoplacentaire, et cette distinction est rendue encore plus difficile par ce fait, précédemment signalé (fig. 99 et 103), que les cellules géantes appartenant à l'ectoderme distal se séparent souvent de la cuticule ectodermique à la surface externe de laquelle elles appartenaient, et restent adhérentes à la caduque, de sorte que les éléments descendus du cône peuvent venir s'insinuer entre ces cellules et la cuticule, d'où un mélange intime entre les cellules géantes d'origines différentes. Du reste, ces origines ne sont différentes que topographiquement, car, dans l'un comme dans l'autre cas, les cellules géantes sont toujours des éléments ectodermiques transformés. Bien plus, les cellules de la plus grande partie du cône ectoplacentaire subissent bientôt elles-mêmes la transformation en cellules géantes; si elles ne deviennent jamais, du moins dans ces premiers stades, aussi énormes que celles produites par l'ectoderme distal, elles présentent du moins les mêmes caractères, c'est-à-dire un noyau volumineux avec substance chromatique très développée, une membrane cellulaire bien accusée, et un contenu transparent, avec protoplasma disposé principalement autour du

noyau et à la face interne de la membrane. On voit donc que vers le neuvième jour toute la surface de l'œuf est couverte, tant au niveau de l'ectoderme distal qu'au niveau du cône ectoplacentaire, de cellules géantes ectodermiques. Nous savons qu'au niveau de l'ectoderme distal ces cellules contractent facilement des adhérences avec la caduque dans laquelle elles s'encapsulent; nous allons voir qu'au niveau du cône ectoplacentaire elles établissent des connexions semblables, mais en affectant des dispositions qui ont pour résultat de diriger le sang maternel dans les lacunes du cône ectoplacentaire.

A la fin du stade précédent (figures 91 et 93), nous avions vu d'une part le cône ectoplacentaire se creuser de lacunes (L, L, fig. 92), et d'autre part les sinus utérins venir s'ouvrir dans l'intérieur de la cavité de la caduque (fig. 91 et 98). Il en résulte que, au début du stade actuel, du sang maternel est versé dans cette cavité et arrive au contact de la périphérie de l'œuf. Ainsi sur les préparations telles que celles des figures 94 et 96, on trouve, sur les pièces préparées dans les conditions les plus rigoureuses pour éviter toute déchirure, tout extravasat accidentel du sang, on trouve des amas de globules du sang maternel non seulement en haut, tout autour du cône ectoplacentaire (en CD, fig. 96), mais encore tout autour du reste de l'œuf, c'est-à-dire au contact et dans les interstices des cellules géantes de l'ectoderme distal. La figure 96, montrant, comparativement avec la fig. 91, par combien de larges et nombreuses ouvertures les sinus utérins (S, S, S) viennent déboucher dans la cavité (CD) de la caduque, fait bien comprendre qu'à ce moment l'œuf doit baigner dans le sang maternel qui s'insinue dans tous les espaces où les éléments ectodermiques n'adhèrent pas intimement à la caduque, qui s'insinue même dans les espaces disposés entre ces éléments ectodermiques, c'est-à-dire dans les lacunes (L, L, figures 93 et 96) du cône ectoplacentaire. Or, à ce moment vont se produire des connexions destinées à régulariser cette arrivée du sang maternel dans les couches corticales de l'œuf, et à faire des lacunes du cône ectoplacentaire un prolongement des sinus utérins.

En effet, nous avons déjà décrit, à propos des figures 90 et 92, comment les parties latérales du cône ectoplacentaire contractent des adhérences avec les parois de la cavité de la caduque, adhérences établies irrégulièrement de places en places, par quelques cellules ectodermiques qui proéminent au-dessus de l'ensemble de

leurs voisines (fig. 90, 92, 93). Quand la cavité ectodermique commence à se diviser en deux, les adhérences du cône ectoplacentaire avec la caduque deviennent plus nombreuses (fig. 94; — elles ne sont pas représentées sur la figure 96, soit que sur cette pièce leur production fût en retard, soit qu'elles aient été rompues par rétraction de l'œuf), mais elles ont toujours lieu selon le même mode, c'est-à-dire par des parties saillantes de la surface du cône; les dépressions disposées entre ces saillies sont plus ou moins profondes, et on constate que les plus profondes (R, R, fig. 99) se continuent avec les sinus (L, L) creusés dans l'épaisseur du cône. Or il se trouve naturellement que ces dépressions de la surface du cône correspondent aux ouvertures des sinus utérins dans la cavité de la caduque, tandis que les parties saillantes du cône adhèrent aux saillies de la caduque disposées entre les ouvertures de ces sinus et les circonscrivant.

La fig. 102, représentant le cône ectoplacentaire du rat, si remarquable par sa forme allongée et mince (voir ce caractère signalé déjà à propos de la fig. 92), donne une très bonne idée de ces dispositions. Cette figure est empruntée à une pièce qui nous a déjà été précieuse (figures 103 et 104) pour étudier le développement de l'entoderme distal. La figure 101 représente une coupe d'ensemble de cette pièce, c'est-à-dire la caduque avec ses sinus (S, S), la longue et étroite cavité de la caduque (CD), et dans son intérieur l'œuf cylindre, dont on reconnaît en bas la cavité ectodermique (CE) et en haut le cône ectoplacentaire (CN). Ce cône est repris à un plus fort grossissement dans la figure 102. On voit que déjà à ce moment, en partant d'un sinus (S) de la caduque et en suivant sa lumière vers la cavité de la caduque, cette lumière, au lieu de venir s'ouvrir librement dans cette cavité, se continue (en R, R) avec les dépressions de la surface du cône ectoplacentaire, et, par l'intermédiaire de ces dépressions, avec les lacunes (L, L) de ce cône.

Ces dispositions sont plus accentuées, chez la souris, lorsque est achevée la subdivision de la cavité ectodermique. Sur la figure 99 les sinus de la caduque (S) et les lacunes (L, L) du cône ectoplacentaire forment un seul et même système de voies sanguines, creusées dans des tissus différents, et les points R, R, qui marquent les lieux de soudure entre les tissus fœtaux et les tissus maternels qui circonscrivent ces voies, montrent que la continuité des lacunes et des sinus est presque partout bien établie.

Dans une communication déjà ancienne à la Société de Biologie, cherchant, à propos de l'ectoplacenta du lapin, une formule propre à donner une idée figurée de cette formation et de sa signification physiologique, nous disions qu'on peut considérer son développement comme *un processus qui amène une hémorrhagie maternelle à être circonscrite et enkystée par des tissus fœtaux*. Cette formule répondait assez bien à la lame ectoplacentaire du lapin avec ses lacunes sanguimaternelles; mais combien elle répond mieux encore aux dispositions que nous venons d'étudier chez la souris et le rat; ici elle n'a plus rien de métaphorique; nous avons vu cette hémorrhagie, c'est-à-dire ces sinus utérins venant, par des ouvertures multiples, verser le sang maternel dans la cavité de la caduque; puis nous avons vu les éléments du cône ectoplacentaire entourer ces ouvertures, les circonscrire, recevoir dans leurs anfractuosités le sang maternel et le conduire ainsi dans les lacunes de l'édification ectodermique dite cône ectoplacentaire. Comme le sang maternel circule alors et se renouvelle dans ces lacunes, l'expression d'hémorrhagie maternelle enkystée dans une formation fœtale ne répond même plus suffisamment à la signification physiologique des faits. C'est pourquoi, dans une plus récente communication à la Société de Biologie [1], nous disions que, si nous avions à chercher une comparaison plus exacte, nous l'emprunterions volontiers aux procédés et constructions par lesquels on effectue le captage d'une source, et reçoit dans des conduits déterminés l'eau qui s'épandait irrégulièrement à la surface de la terre; et nous dirions que l'édification ectoplacentaire vient capter et canaliser l'hémorrhagie qui se faisait d'une manière diffuse sur les parois de la cavité de la caduque.

f. Evolution des cavités amniotique et ectoplacentaire (neuvième et dixième jour).

Le cône ectoplacentaire n'est qu'une formation provisoire et transitoire; le véritable et définitif ectoplacenta qui doit le remplacer est représenté par les parois de la *cavité ectoplacentaire*. Ce sont donc les transformations de cette cavité que nous devons étudier maintenant. D'autre part, ce que nous avons appelé *cavité amniotique* a reçu ce nom sans qu'il fût encore justifié; nous devons

1. Mathias Duval. L'ectoplacenta de la souris et du rat (*Société de Biologie*, 25 octobre 1889, p. 567).

donc examiner l'évolution des parois de cette cavité et montrer qu'elle représente bien l'amnios et l'embryon (formations ectodermiques de l'embryon). Enfin le nom de *caduque* lui-même doit être justifié, et nous étudierons la manière dont se circonscrit cette enveloppe d'origine utérine qui vient se joindre et se fusionner de la manière la plus intime avec les enveloppes d'origine ovulaire. Nous aurons ainsi bien délimité les questions dont il nous restera à poursuivre l'étude, c'est-à-dire l'ectoplacenta dont nous aurons à examiner le remaniement et l'achèvement, en même temps que, tenant compte de ses connexions avec les diverses enveloppes du fœtus, nous aurons à étudier le sort de la caduque.

Cavité ectoplacentaire. — Les figures 107, 108, 109 et 110, empruntées toutes quatre à un œuf de rat débité en coupes transversales, nous montrent l'état de la cavité ectoplacentaire au début du stade actuel; elle est hémisphérique, et présente à distinguer, ainsi qu'il a été précédemment décrit à propos de la figure 99, une lame supérieure, des lames latérales, et une lame inférieure; sur cette dernière on voit encore un rudiment (fig. 107) du canal inter-amnio-placentaire.

La transformation qui caractérise le stade actuel va consister essentiellement en l'effacement de la cavité ectoplacentaire, qui se réduira à une fente, et qui disparaîtra même comme cavité continue, se décomposant en une série de lacunes semblables à celles qui sont creusées dans le cône.

Cet effacement de la cavité ectoplacentaire commence dès le neuvième jour de la gestation, chez la souris (fig. 105 et 106) [1]. Il se produit par un mécanisme très simple, l'invagination de la lame ectoplacentaire inférieure (LI) dans la cavité ectoplacentaire, de sorte que cette lame se rapproche graduellement de la lame supérieure ou externe, s'accole et se soude finalement avec elle. Dans la figure 105 on voit le début de ce processus; dans la figure 106, d'un œuf du même âge, mais un peu plus avancé, le processus est plus accentué. La lame ectoplacentaire inférieure, doublée d'une

1. Ces œufs proviennent d'une femelle sacrifiée au neuvième jour, et dont les deux cornes, débitées l'une en 1440 coupes, l'autre en 660, nous a présenté huit œufs, coupés la plupart parallèlement à leur axe; ces œufs présentaient de légères différences dans leurs degrés de développement, comme on peut en juger par les figures 105, 106, 111 et 112 qui, toutes, représentent des œufs de cette même femelle. — Nous possédons les pièces d'une autre femelle étiquetée comme sacrifiée au neuvième jour, et dont les œufs sont à un stade semblable à celui des figures 119 et 120 (d'après le rat), nouvelle preuve de la rapidité du développement.

couche mésodermique, semble progresser, dans son imagination, plus rapidement que la couche mésodermique, dont elle se sépare; il en résulte des plis (fig. 106 en *r*), au niveau desquels le mésoderme passe en pont d'un côté à l'autre de la lame ectoplacentaire dont la face inférieure est à nu dans cette région. Mais bientôt le mésoderme rejoint la lame ectoplacentaire qu'il avait abandonnée un instant (fig. 120 et suivantes).

Pendant ce temps la cavité ectoplacentaire s'étale, c'est-à-dire que les lames ectoplacentaires latérales (LL, fig. 105 et 106) restant stationnaires dans leur développement, tandis que grandit l'ensemble de l'ectoplacenta, paraissent s'atrophier et se réduire considérablement; et sans doute se réduisent-elles en effet, leur partie la plus inférieure étant entraînée dans la lame ectoplacentaire inférieure pendant son invagination. Cependant il ne faudrait pas exagérer l'importance de ce dernier processus, d'après l'inspection de nos figures, car il faut remarquer que si les figures 105 et 106 sont à un grossissement de 90 fois, les figures 121 et 122 sont à un grossissement de 50 fois seulement.

Sur les figures 119 et 120 (coupes d'un œuf de rat, sectionné parallèlement à l'axe en 120 et perpendiculairement en 119), la lame ectoplacentaire inférieure est arrivée presque au contact de la lame supérieure, c'est-à-dire de la base du cône ectoplacentaire, la cavité ectoplacentaire n'est plus qu'une fente linéaire.

Sur les figures 121 et 122 (d'un œuf de souris, au dixième jour, coupé longitudinalement en 121, transversalement en 122), on voit par places la lame ectoplacentaire inférieure se souder à la supérieure, de sorte que la cavité ectoplacentaire est représentée par une fente interrompue d'espaces en espaces, c'est-à-dire par une série de lacunes disposées à la suite les unes des autres.

Cette disposition devient plus accentuée encore sur un œuf de souris au onzième jour (fig. 123, coupe longitudinale; fig. 124, coupe transversale). Nous n'avons représenté que la partie inférieure des formations ectoplacentaires de cet œuf. Cela suffit pour montrer qu'à ce moment il n'y a plus à parler de cavité ou de fente ectoplacentaires proprement dites, mais seulement de lacunes en occupant la place. Ces lacunes se mettent en communication avec les autres lacunes du cône ectoplacentaire, et tout cet ensemble de canaux lacunaires est parcouru par le sang maternel. En même temps l'allantoïde a progressé dans la cavité pleuro-péritonéale

(suivre des fig. 111 et 112 aux fig. 120, 121) et est arrivée au contact du mésoderme qui double la base de la formation ectoplacentaire (fig. 123 et 124). Mais ce sont là des dispositions que nous étudierons avec la période suivante, car elles préludent au *remaniement de l'ectoplacenta*. Nous venons donc de terminer l'exposé de la *période de formation de l'ectoplacenta*.

Cavité amniotique. — Dès le neuvième jour, la paroi inférieure de la cavité amniotique, c'est-à-dire ce que nous avons appelé précédemment la *lame embryonnaire* (LB, fig. 99) revêt des caractères qui permettent de reconnaître en elle les lames médullaires de l'embryon (LM, fig. 105 à 112); en même temps, l'entoderme proximal donne naissance à la corde dorsale (CH, ibid.), de sorte que, grâce à ces détails et à la présence du bourgeon allantoïdien, il devient dès lors facile de reconnaître l'orientation des coupes. Ainsi, dans les figures 105 et 106, nous avons des coupes transversales (perpendiculaires à l'axe de l'embryon; voir la section de la corde dorsale, CH, en voie d'apparition). Elles sont empruntées toutes deux à une femelle au neuvième jour de la gestation normale; mais elles appartiennent à deux embryons différents d'une même corne utérine; et on voit, en effet, que le développement est un peu plus avancé sur la figure 106 que sur la figure 105 (voir notamment l'état d'invagination de la lame ectoplacentaire inférieure). Dans toutes les deux, les lames médullaires (LM) sont épaisses et se continuent directement avec la lame amniotique de l'ectoderme (LA). Au contraire, la figure 111 représente une coupe antéro-postérieure d'un œuf du même âge, comme permet de le reconnaître la place du bourgeon allantoïdien (AL), de sorte que la région postérieure répond à la partie droite de la figure, la région antérieure à la partie gauche. Quoique cette coupe soit verticale, antéro-postérieure et médiane, elle ne nous présente pas à sa partie inférieure la corde dorsale, parce que l'œuf n'est pas toujours absolument symétrique, et que la corde dorsale peut être déviée légèrement de côté. La ligne 111 sur la figure 107 montre bien comment une coupe verticale a pu ainsi ne pas passer par la corde dorsale, et explique en même temps la grande épaisseur de la lame médullaire sur la figure 111. Enfin, la figure 112 est une coupe horizontale (ou un peu oblique) d'un autre œuf au même âge, coupe faite selon le plan de la ligne 112 de la figure 111, de sorte qu'on trouve successivement, en allant d'avant en arrière

(de gauche à droite), sur cette figure 112, d'abord la corde dorsale (CH) dépendant de la partie antérieure de la lame embryonnaire de l'entoderme proximal, puis la lame médullaire (LM), puis la cavité amniotique (CAM), puis la lame amniotique de l'ectoderme (LA), avec son feuillet mésodermique (*ms*), puis la cavité pleuro-péritonéale (PP), avec la base du bourgeon allantoïdien (AL), proéminent dans cette cavité, et enfin, de nouveau, l'entoderme proximal (lame embryonnaire, à ne pas confondre avec la lame ectoplacentaire de ce même entoderme). Le lecteur étant éclairé par ces explications sur l'orientation de ces figures 105, 106, 111 et 112, l'examen attentif de ces coupes lui montrera, mieux que ne le ferait aucune description, ce que sont à ce moment les parois de la cavité amniotique et les rudiments embryonnaires auxquels elles donnent naissance.

Les figures 107 à 110 sont des coupes verticales et transversales d'un œuf de rat. Dans toutes ces préparations, comme dans celles qui précèdent et celles qui vont suivre, l'œuf n'avait pas été isolé; la corne utérine avait été débitée en coupe, en totalité avec les œufs qu'elle contenait. Selon la place libre laissée à chaque figure par ses voisines, et selon les besoins de la démonstration, nous avons représenté des portions plus ou moins étendues des feuillets distaux et du cône ectoplacentaire, ou bien nous n'avons figuré absolument que les feuillets proximaux, et même seulement les étages inférieurs de l'œuf (fig. 111, seulement l'étage PP et CAM). Ces figures 107 à 110 nous montrent, dans la cavité amniotique du rat, un état un peu plus avancé que les figures que nous venons d'étudier chez la souris; numérotées des plus antérieures vers les postérieures, la figure 107 nous montre la partie céphalique des lames médullaires déjà prêtes à se fermer; il existe encore à ce niveau un reste du canal inter-amnio-placentaire. Les figures 108 et 109 sont des coupes passant par les parties moyennes de l'embryon; et enfin, la figure 110 est une coupe passant par l'extrémité toute postérieure; on y voit, en effet, le bourgeon allantoïdien (Al), et si ce bourgeon paraît ici se détacher du feuillet mésodermique de la lame amniotique, c'est qu'en effet il a pris naissance exactement sur le bord de cette lame (voir fig. 99) et conserve avec elle des connexions dont rend bien compte la figure 111 et surtout la figure 120. Dès ce moment (fig. 120), on distingue bien ce qui sera embryon et ce qui sera amnios; l'amnios est représenté par un

mince voile, formé de deux feuillets (ectodermique et mésodermique), étendu sur le dos de l'embryon. A mesure que ce dernier se développe et se recourbe (fig. 121 à 124), l'amnios prend graduellement la disposition d'une poche ou sac enveloppant le corps entier de l'embryon, comme cela est connu classiquement pour tous les vertébrés pourvus d'un amnios. Ce sont des dispositions sur lesquelles nous reviendrons ultérieurement.

Caduque; encapsulement de l'œuf. — Jusqu'à présent, nous avons désigné sous le nom de caduque (cellules de la caduque) l'épaississement du chorion de la muqueuse au niveau du point où s'est arrêté l'ovule, épaississement qui circonscrit la cavité primitivement tubulaire où se développe l'œuf, et qui se traduit à l'extérieur par ces renflements en série moniliforme caractéristiques des cornes utérines des rongeurs en gestation. Or, cet épaississement a cela de remarquable qu'il va former, en s'isolant du reste de la muqueuse, une enveloppe spéciale surajoutée à l'œuf, et rappelant ainsi la caduque réfléchie de l'espèce humaine. De plus, cette enveloppe est destinée à disparaître par résorption avant la fin de la gestation; elle est donc caduque, non en ce sens qu'elle serait expulsée, comme dans l'espèce humaine, lors de la parturition, mais en ce sens que son existence est éphémère, caduque, et que, pendant les phases successives de la gestation, on la voit apparaître, se développer, puis s'atrophier et disparaître entièrement par résorption. Son atrophie sera étudiée à propos des périodes de remaniement et d'achèvement de l'ectoplacenta. Nous ne devons, pour le moment, examiner que sa production, qui a lieu pendant la période de formation et au début de la période de remaniement de l'ectoplacenta. Le lapin ne présente pas d'enveloppe fœtale qui corresponde à cette caduque, laquelle paraît ne se rencontrer que chez les rongeurs à feuillets inversés, aussi bien chez le cochon d'Inde, que chez le rat et la souris [1].

Pour que le processus de la formation de cette caduque et de l'encapsulement correspondant de l'œuf soit facilement saisissable d'un coup d'œil, nous avons placé côte à côte les figures qui le représentent (fig. 113 à 118), d'après des coupes longitudinales de renflements utérins empruntés au rat; de plus, ces figures ont été

1. Elle se rencontre aussi chez les rongeurs myomorphes américains, d'après J. Ryder, qui en a donné une excellente figure. *The inversion of the germinal Layers;* in *the American Naturalist.* Philadelphia, 1889, vol. XXI, p. 863.)

dessinées autant que possible au même grossissement, c'est-à-dire que les quatre premières (113 à 116) sont à un grossissement de onze fois, et les deux dernières à neuf fois seulement. Nous avons figuré de préférence des coupes longitudinales, parce que seules elles montrent bien les rapports de la caduque avec les parties voisines du canal utérin.

La figure 113, qui fait suite aux figures 85 et 86 précédemment étudiées, montre comment le renflement antimésométrique du chorion se projette dans la cavité utérine de façon à arriver jusque au contact de la partie mésométrique de la muqueuse. Il en résulte une oblitération du canal utérin à ce niveau, ainsi qu'il a été précédemment expliqué à propos de la figure 87. En effet, le renflement antimésométrique en question se soude presque aussitôt à la partie mésométrique correspondante de la caduque : il reste d'abord quelques traces de la lumière utérine excentrique (fig. 114) ; puis, cette lumière s'oblitère complètement (fig. 115), et, dès ce moment, la cavité utérine est interrompue au niveau de chacune des régions renfermant un œuf en voie de développement, régions qui se traduisent, dans l'aspect extérieur de la corne utérine, par la série moniliforme des renflements bien connus.

Ces renflements ne sont pas dus à l'œuf, à l'embryon, à son placenta, toutes formations qui demeurent, pendant les premières phases du développement, infiniment petites; ils sont produits par l'hypertrophie du chorion, et la masse formée par cette hypertrophie est la caduque.

La caduque, à cette époque (fig. 115, pour le rat, correspondant environ aux neuvième et dixième jours pour la souris), se présente comme une sorte de gros cylindre ou d'ovoïde, dont le long diamètre est perpendiculaire à l'axe de la corne utérine: elle s'étend donc de la région antimésométrique vers la région mésométrique correspondante de la corne: elle est creusée d'une cavité étroite et allongée (cavité de la caduque) qui parcourt son axe et qui contient l'œuf.

Le fait remarquable, tout à fait inattendu, qui caractérise l'évolution ultérieure de ce cylindre de la caduque, c'est qu'il va perdre graduellement ses connexions avec la partie antimésométrique de l'utérus, et ne rester attaché que par son extrémité mésométrique; ainsi, ayant eu son origine du côté du bord libre de l'utérus, puis s'étant soudé avec le côté opposé, il perdra ses connexions origi-

nelles, primitives, pour ne plus adhérer que par ses attaches secondairement acquises, à son extrémité mésométrique, par laquelle il recevra tous ses vaisseaux. Par suite de cette nouvelle disposition, la lumière utérine se rétablira d'un bout à l'autre de la corne utérine, réapparaissant au niveau de chaque renflement, mais réapparaissant en une région opposée à celle qu'elle occupait primitivement : au début de la formation du cylindre de la caduque, la lumière du canal utérin a persisté un instant au niveau de ce cylindre, excentriquement placée (figures 87 et 91 en CV), vers le bout mésométrique de ce cylindre (fig. 113, 114); elle se rétablira, encore excentriquement placée, mais cette fois vers le bout antimésométrique de ce même cylindre.

Le processus, dont nous venons de résumer d'avance le caractère et le résultat, peut être suivi dans ses détails sur les figures 116 à 118.

Sur la figure 116, on voit que l'extrémité mésométrique du cylindre de la caduque devient plus large, et forme une base qui se confond avec le reste de l'utérus sur une étendue de plus en plus large (en M), tandis que, au niveau de l'extrémité opposée (en A), le champ des adhérences se rétrécit, la cavité utérine se déprimant de manière à creuser une sorte de fossé qui pénètre circulairement entre la muqueuse utérine proprement dite et le bout antimésométrique du cylindre de la caduque.

Sur la figure 117, la cavité utérine se creuse de plus en plus (en A, A) entre les parties sus-indiquées, et les connexions ne sont plus que très peu étendues au niveau de l'extrémité antimésométrique du cylindre de la caduque, tandis qu'elles s'étalent en une base de plus en plus large du côté mésométrique (en M).

Enfin, sur la figure 118, le bout antimésométrique de la masse de la caduque est devenu entièrement libre (en A) et la cavité utérine (CV, CV) se continue librement d'un côté à l'autre de l'œuf.

Pendant ce temps, la forme de la masse de la caduque a complètement changé; elle représentait d'abord un long cylindre (fig. 114 et 115); le cylindre s'élargit, surtout vers son bout mésométrique (fig. 116); puis il s'arrondit, dans son ensemble (fig. 117), et enfin, il représente une véritable sphère (fig. 118), dont une moitié est libre dans la cavité utérine (la moitié antimésométrique, dirigée en bas sur toute la série de nos figures), tandis que l'autre moitié

est encastrée dans les parois utérines (la moitié mésométrique, en haut dans toutes nos figures), et reçoit les vaisseaux. Cette seconde moitié correspond à ce qui est classiquement connu, pour l'espèce humaine, sous le nom de caduque sérotine, la première correspondant à la caduque réfléchie; quant à ce qu'on nomme la caduque vraie, chez les primates, rien d'analogue ne se présente chez les rongeurs ; la muqueuse utérine proprement dite restera intacte lors de la parturition.

Parallèlement à ces changements de forme de l'ensemble de la masse de la caduque, sa cavité a semblablement changé de configuration, et on suit facilement sur les figures, sans plus ample explication, comment, d'étroite et cylindrique, elle devient ovoïde (fig. 116) et finalement sphérique (fig. 117 et 118). La forme de l'œuf s'est modifiée en même temps, et il est devenu sphérique (embryon et ses annexes, fig. 118), comme l'enveloppe caduque dans laquelle il est encapsulé.

La constitution histologique de cette caduque est demeurée cependant à peu près la même qu'à son début; elle est toujours formée d'éléments semblables à ceux que nous avons étudiés dans la figure 89; à sa surface intérieure, ses cellules (cellules de la caduque) sont, comme précédemment (fig. 89), en contiguïté directe, sans interposition d'épithélium, avec les *cellules géantes* de l'ectoderme distal de l'œuf. Ce sont là des détails que nous préciserons avec plus de soins en étudiant le sort ultérieur de la caduque pendant les périodes de remaniement et d'achèvement de l'ectoplacenta. Le seul point sur lequel nous devions encore insister pour le moment, c'est le développement des sinus dans une certaine région de la caduque.

Nous avons déjà, à diverses reprises, à propos notamment des figures 91, 96, 101 et 102, décrit la manière dont les capillaires de la caduque se dilatent en larges sinus qui viennent s'ouvrir dans la cavité de la caduque, puis se continuent avec les lacunes du cône ectoplacentaire. Ce que nous devons préciser ici, et qui est bien évident d'après l'ensemble des figures 113 à 118, c'est que le développement de ces sinus a lieu principalement dans l'extrémité mésométrique du cylindre de la caduque, et que, lorsque ce cylindre a pris la forme d'une sphère, les sinus sanguins sont à peu près exclusivement localisés dans l'hémisphère adhérent, dans ce que nous continuerons à nommer, par comparaison avec les enveloppes

de l'embryon humain, la caduque sérotine. Ils y sont tellement développés et si larges, qu'ils donnent à cette caduque sérotine un aspect caverneux, bien visible sur les figures 117 et 118, et ils sont disposés de manière à converger vers l'ectoplacenta, dans lequel ils apportent le sang maternel.

Ici se termine tout ce que nous avions à indiquer sur la période dite des origines blastodermiques et de la formation de l'ectoplacenta chez le rat et la souris. De l'étude des parties multiples que nous avons décrites, les unes d'origine embryonnaire, les autres d'origine utérine, et de l'état auquel sont arrivées ces diverses formations au stade représenté par les figures 117 et 118, il résulte que dans la suite de ce travail, nous aurons, pour chaque nouvelle période, à passer successivement en revue l'état de deux régions, où les parties fœtales et maternelles sont intimement liées les unes aux autres : ce sera d'une part l'ectoplacenta avec la caduque sérotine, et d'autre part la partie libre de la caduque avec l'ectoderme distal (cellules géantes) et l'entoderme distal de l'œuf.

Avant d'aborder ces études, et puisque nous délimitons en ce moment les parties sur lesquelles elles doivent porter, il nous semble à propos de dire quelques mots du développement ultérieur du corps de l'embryon, afin de n'avoir plus à y revenir, et d'être bien préparés à concentrer toute notre attention sur ses annexes.

g. Évolution ultérieure de l'embryon.

Le corps de l'embryon se développe comme chez les autres mammifères, comme chez tous les amniotes en général, avec cependant des particularités d'ordre entièrement secondaire qui tiennent à ce que l'aire embryonnaire du blastoderme ne fait pas partie d'une surface plane ou d'une surface appartenant à une très large sphère dont la convexité est occupée par l'ectoderme, mais bien d'une surface appartenant à une très petite sphère dont l'ectoderme occupe la concavité. L'origine de cette disposition est dans le mode de formation, précédemment étudié, de l'amnios, et dans l'apparition précoce de la cavité amniotique, avant l'apparition de l'embryon lui-même.

De cette disposition, il résulte que le corps de l'embryon présente longtemps une courbure à concavité dorsale, aussi bien dans le sens antéro-postérieur (fig. 120) que dans le sens transversal (fig. 122). Or comme la circonscription du corps de l'embryon se

produit, ainsi que chez les autres vertébrés, par des inflexions vers la région ventrale, c'est-à-dire par des courbures à concavité ventrale, il en résulte que ces courbures locales, par exemple pour la formation de l'intestin antérieur (fig. 120, IA) et de la tête, se surajoutant à la courbure générale à concavité dorsale, le corps de l'embryon est recourbé en sinuosités multiples allant de son extrémité antérieure (VC, vésicules cérébrales, fig. 120 et 121) à son extrémité postérieure (IP, intestin postérieur, fig. 121).

Mais ce n'est pas tout. Les faibles dimensions primitives de la cavité amniotique, sur le plancher de laquelle se développe l'embryon, font que celui-ci manque d'espace suffisant pour s'étendre; pour tenir dans l'aire étroite qui lui est accordée, outre les courbures dorso-ventrales et ventro-dorsales, il lui faut encore, à mesure qu'il croît en longueur, se plier transversalement et décrire, de la tête à la région postérieure, des sinuosités latérales multiples. Il en résulte que jamais on ne peut avoir une véritable coupe longitudinale, antéro-postérieure du corps, au moins pendant toute la première moitié de la période de vie intra-utérine; à des parties coupées longitudinalement, en succèdent d'autres coupées en travers, ainsi qu'il est inévitable pour un corps dont l'axe serpente en sinuosités multiples. Ainsi, sur la figure 120, nous avons la région de la tête (en VC, vésicules cérébrales) coupée longitudinalement; mais en GM (gouttière médullaire) les parties sont vues en coupe transversale (la corde dorsale, CH, est coupée perpendiculairement à son axe). Sur la figure 121, en allant d'avant en arrière, nous avons d'abord une coupe longitudinale de la tête (VC), de l'intestin antérieur (IA), et même d'une partie de la moelle épinière (M), puis une coupe transversale de la gouttière médullaire (GM) avec la corde dorsale (CH) et les prévertèbres (PV), puis encore une coupe longitudinale ou un peu oblique de l'extrémité postérieure du corps (IP, intestin postérieur) avec le point d'attache de l'allantoïde (AL). Parmi les coupes faites transversalement à la direction générale d'un pareil embryon, il en est qui sont d'un aspect très simple, celles qui passent par un segment directement antéro-postérieur; telle est par exemple celle représentée dans la figure 122, et qui appartient à un embryon du même âge, provenant de la même femelle que celle de la figure 121. Par contre sur la figure 123, d'un œuf de souris au onzième jour de la gestation normale, nous retrouvons, d'avant en arrière, une coupe longitudinale au niveau de la tête

(VA, vésicule cérébrale antérieure fermée), du cœur (C), du pharynx ou intestin antérieur (IA), puis une coupe transversale de la partie moyenne du corps (en M, CH), puis enfin une nouvelle coupe transversale, mais un peu oblique de la partie postérieure du corps, avec l'allantoïde déjetée de côté, comme du reste chez le lapin à un stade analogue. Mais sur la série des coupes d'un autre œuf du même âge (provenant de la même souris pleine), nous avons (fig. 124) des dispositions si simples qu'on croirait à peine qu'un même embryon puisse donner, selon la direction des coupes et selon la coupe choisie, des aspects tellement différents, les uns si tourmentés et les autres si conformes à ce qu'on trouve chez les autres amniotes. On comprendra facilement cette figure 124, en la considérant comme faite, sur l'embryon de la figure 123, selon la ligne 124, et en supposant seulement que la tête de cet embryon était un peu plus fléchie vers le bas que sur la figure 123, de façon que cette tête vienne sur le trajet de la ligne 124, au niveau du cœur, c'est-à-dire soit comprise dans le plan de la coupe. Alors, en suivant successivement, de bas en haut, les parties par lesquelles passe cette ligne 124, on verra que, dans leur succession et leurs rapports, elles reproduisent exactement les rapports et la succession des parties qui se présentent de gauche à droite sur la figure 124. Cette figure est simple, et représente toutes les parties coupées transversalement, parce qu'en effet la coupe ne porte que sur la région antérieure de l'embryon, région qui ne présente pas de torsion latérale (fig. 121 et 123).

On voit, en résumé, que le rat et la souris ne présentent pas des matériaux favorables pour l'étude du développement du corps et de la première apparition des organes, car les coupes peuvent être très difficiles à interpréter.

Malgré cela les quelques figures que nous en avons données (118, 119, 120 à 124) permettent de retrouver toutes les formations caractéristiques de l'embryon, telles que le cœur (C), les vésicules cérébrales (VC), les vésicules oculaires primitives (VO, fig. 124), les prévertèbres (PV), la fente pleuro-péritonéale proprement dite ou intra-embryonnaire (*pp*), etc.

De ces formations, la plus curieuse à suivre est celle de l'intestin, en raison de cette disposition caractéristique des rongeurs inversés, disposition si bien signalée par Bischoff, à savoir que la gouttière intestinale s'ouvre à la surface de l'œuf, que le canal omphalo-

mésentérique met l'intestin en rapport avec la surface et non avec l'intérieur de l'œuf. Mais nous nous sommes déjà bien des fois expliqué, par des figures schématiques, sur la signification réelle de cette disposition en apparence paradoxale. Les figures réelles que nous étudions en ce moment compléteront ces explications. On y voit que ce que Bischoff appelait la surface de l'œuf n'est autre chose que l'entoderme proximal, c'est-à-dire l'une des parois de la vésicule ombilicale (VO dans les figures 118 à 124); l'autre paroi étant formée par l'entoderme distal, avec la cuticule ectodermique et ce qui reste de l'ectoderme distal. Nous verrons, dans les périodes suivantes, ce qu'il advient finalement de ces feuillets distaux et comment, vers le terme de la gestation, l'entoderme proximal arrive bien réellement à former la surface de l'œuf, ce qui du reste se produit chez le lapin lui-même. Pour le moment, il nous suffit de constater que jusqu'au onzième jour il y a bien réellement une vésicule ombilicale (VO) ou sac vitellin, et que l'intestin antérieur (IA) et l'intestin postérieur (IP) s'ouvrent dans cette vésicule ombilicale et non à la surface de l'œuf. Tandis que se dessinent ces deux extrémités de l'intestin, la gouttière intestinale est lente à paraître sur la partie moyenne du corps, où l'entoderme continue longtemps à dessiner un parcours convexe du côté ventral au lieu de se replier en concavité (voir les figures 120, 121, 122, au niveau de CH) : cela tient aux conditions initiales du développement, à savoir que l'embryon fait partie de la paroi de la cavité amniotique préformée, et que l'entoderme répond à la paroi extérieure convexe de cette cavité, ainsi que la figure 122 le fait comprendre mieux que toute autre. Mais cette gouttière intestinale se dessine enfin à mesure que l'œuf augmente de volume, et lorsque le canal omphalo-mésentérique (COM, fig. 118) est bien circonscrit, c'est-à-dire vers le douzième jour, ses rapports avec la vésicule ombilicale (VO) ne sont pas différents de ce qu'ils sont sur le lapin vers le quatorzième jour (voy. la fig. 38 de la planche IV).

B. — *Remaniement de l'ectoplacenta.*

Comme pour le lapin, nous étudierons, chez le type rat-souris, sous le nom de période de *remaniement de l'ectoplacenta*, la série des processus inaugurés par l'arrivée des vaisseaux fœtaux dans la formation ectoplacentaire, et nous distinguerons dans ces pro-

cessus une série de stades désignés sous les noms de : a, stade de l'arrivée des vaisseaux fœtaux; b, stade de la formation de la couche plasmodiale réticulée; c, stade d'invasion de la caduque sérotine par le plasmode réticulé (formation endovasculaire).

a. Arrivée des vaisseaux fœtaux dans l'ectoplacenta (fig. 125 à 129).

Ce stade correspond aux onzième ou douzième jours. L'arrivée des vaisseaux allantoïdiens (planche XV, figures 126, 127, 128) et leur première pénétration dans la formation ectoplacentaire est chose simple et peu de mots suffiront pour en donner la description; mais l'essentiel est de bien préciser la constitution, à ce moment, des diverses parties dont nous devons suivre les transformations pendant la période de remaniement. Ces parties sont essentiellement la formation ectoplacentaire d'une part, et d'autre part la caduque.

En étudiant les dernières phases de l'origine de l'ectoplacenta, c'est-à-dire la transformation terminale de la cavité ectoplacentaire, nous avons vu que, dès le dixième jour, cette cavité, d'abord réduite à une fente étroite, a disparu comme formation distincte, et n'apparaît plus que comme une série irrégulière de lacunes. Dès ce moment ces lacunes ne se distinguent pas de celles qui sillonnent les parties sus-jacentes de l'ectoplacenta (L, L, L, fig. 127) et du cône ectoplacentaire : toutes ces lacunes communiquent entre elles et reçoivent le sang maternel; d'où le nom de lacunes sangui-maternelles, que nous leur avons donné chez le lapin. Dès ce moment aussi il n'y a plus à parler de lames ectoplacentaires supérieure et inférieure; ces lames sont fusionnées en une masse cellulaire qui forme la partie basale de l'ensemble de l'ectoplacenta. Cette masse cellulaire (la zone 3 de la figure 127) prend, aux onzième et douzième jours, la disposition d'une *couche plasmodiale compacte*, c'est-à-dire que toute limite disparaît entre les cellules qui la composent et qu'elle est alors formée d'une masse de protoplasma avec nombreux noyaux. Nous disons que cette couche plasmodiale est *compacte*, parce que les lacunes sangui-maternelles qui la sillonnent sont relativement étroites, et que par suite le plasmode est sous forme d'épaisses travées. (Nous verrons en effet que, à un moment donné, une partie de ce plasmode deviendra réticulée, c'est-à-dire à travées relativement grêles, circonscrivant des lacunes larges et nombreuses.)

En examinant, à la fin du onzième jour, une coupe de l'ectoplacenta, à un faible grossissement (fig. 125), on y reconnait donc les parties suivantes : une région basale (en 2), correspondant aux anciennes lames ectoplacentaires supérieure et inférieure, et une région supérieure ou cône ectoplacentaire proprement dit (en 3, fig. 125). Au contact de la région basale arrive l'allantoïde avec ses vaisseaux (1, fig. 125) : quant au cône ectoplacentaire, il présente avec les formations utérines correspondantes, c'est-à-dire avec la caduque sérotine (4, fig. 125), les mêmes rapports qui ont été déjà décrits dans la période précédente.

L'examen à un fort grossissement (fig. 127) montre, dans la région basale et dans sa zone de transition au cône ectoplacentaire proprement dit, des couches de constitution différente et qu'il est nécessaire de bien préciser pour l'intelligence des transformations qui vont bientôt intervenir.

On voit d'abord que la couche la plus profonde de la région basale (en 2, fig. 127) est formée par une rangée de cellules distinctes, c'est-à-dire bien individualisées. C'est ce que, chez le lapin, nous avons appelé la *couche cellulaire de l'ectoplacenta* (*cytoblaste* de van Beneden). Au-dessus (en 3, fig. 127) vient la *couche plasmodiale compacte*, correspondant à la couche dite semblablement plasmodiale chez le lapin (*plasmodiblaste* de van Beneden), sur laquelle nous avons, il y a un instant, donné quelques détails, à propos de la fusion faite à son niveau entre les anciennes lames ectoplacentaires supérieure et inférieure. A mesure qu'on s'élève de cette couche vers le cône ectoplacentaire proprement dit, on voit des lignes intercellulaires apparaître entre les noyaux et ainsi se dessine une couche formée par de nombreuses rangées de cellules distinctes, c'est-à-dire bien individualisées (en 4, fig. 127). Il n'y a pas lieu de donner un nom à cette couche, destinée à disparaître bientôt, et dont les limites sont du reste peu accusées. En effet, du côté de sa face supérieure, ses éléments présentent graduellement des formes de transition vers les cellules du cône ectoplacentaire proprement dit (en 5, fig. 127). Ce cône présente les caractères étudiés à la fin de la période précédente, mais son volume ne s'est pas accru d'une façon correspondante à l'accroissement subi par la partie basale de la formation ectoplacentaire (comparer la fig. 125 avec la fig. 120 de la planche X). Les cellules les plus périphériques sont devenues volumineuses et vésiculeuses (cellules géantes

ectodermiques); les lacunes sangui-maternelles qui le sillonnent (fig. 127) sont larges et rapprochées les unes des autres, de sorte que l'ensemble du cône ectoplacentaire semble se désagréger par réduction générale de sa masse et dislocations de ses parties constituantes. Et en effet cette formation est destinée à disparaître rapidement.

Pour comprendre cette dislocation, qui est en rapport avec l'arrêt d'accroissement du cône ectoplacentaire, il faut bien se rendre compte de l'extension que subit au contraire la partie basale de la formation ectoplacentaire. A la fin de la période précédente (voy. les fig. de la pl. X) cette formation était plus haute que large; actuellement elle s'étale en largeur (fig. 125), surtout par sa partie basale, et cet accroissement transversal de la base est tel que bientôt les bords de cette base vont se recourber et se replier vers le centre, comme les bords d'une bourse qu'on ferme. Ce mouvement, dont les premiers résultats sont bien visibles sur la figure 130, se continue lentement pendant toute la période de remaniement; aussi son étude est de la première importance pour comprendre les rapports singuliers qu'arriveront à affecter au niveau du placenta les différentes enveloppes de l'œuf et notamment l'entoderme. Les figures 126 et 128 nous serviront à en montrer les premières manifestations.

La fig. 126 représente une coupe de la circonférence (bord de la partie basale) du placenta au dixième jour. La disposition des parties ne diffère guère de celle que nous avons étudiée, dans la période précédente, à propos de la figure 120; seulement la cavité ectoplacentaire a disparu et n'est plus représentée que par une série de lacunes. Le détail qui doit essentiellement attirer notre attention est la lame d'entoderme (IC) qui établit la continuité entre l'entoderme proximal (*ip*) et l'entoderme distal (*id*) et que nous avons précédemment signalée comme *lame ectoplacentaire de l'entoderme*. Elle se trouve appliquée exactement sur la circonférence de la base de la formation ectoplacentaire, situation bien en rapport avec ses dispositions primitives au contact de la lame ectoplacentaire latérale. Comme elle va contracter avec le placenta des connexions de plus en plus étendues et singulièrement intimes, et que nous aurons à suivre son évolution à chaque stade, nous la désignerons, pour abréger, sous le nom d'*entoderme ectoplacentaire*. Pour le moment elle va, par ses premières modifications de situation, nous servir à

bien constater comment la circonférence de l'ectoplacenta se recourbe et se replie vers le centre.

C'est ce que montre la fig. 128, au onzième jour. On voit que l'entoderme ectoplacentaire (IC) a subi un mouvement de bascule qui l'amène à s'étendre horizontalement entre les extrémités supérieures de l'entoderme proximal et de l'entoderme distal, lesquels sont à peu près verticalement disposés. Ce changement est en rapport avec le reploiement du bord même de l'ectoplacenta, bord qui, dirigé en dehors sur la fig. 126, est maintenant dirigé en dedans (fig. 128), c'est-à-dire regarde vers le centre de la base de l'ectoplacenta. En même temps ce bord s'est rapproché de la masse du tissu mésodermique allantoïdien, et tend à la rejoindre. Bientôt, dans les stades suivants, ce reploiement de la circonférence de l'ectoplacenta arrivera à enfermer ce tissu allantoïdien dans une cavité comparable, nous l'avons déjà dit, à celle d'une bourse peu profonde dont on rapprocherait les bords. Pour nous en tenir au stade actuel, signalons encore l'angle très aigu ou sinus que forme, sur la coupe, l'entoderme ectoplacentaire à sa jonction avec l'entoderme proximal (en *a*, fig. 128), disposition qui contraste avec la direction à peu près en ligne droite selon laquelle se faisait cette continuité sur la fig. 126. Cet angle est la conséquence et comme la mesure du reploiement centripète accompli par les bords du placenta. Il sera intéressant de suivre le déplacement de ce sinus dans les stades suivants, car nous le verrons alors devenir de plus en plus aigu, se rapprocher de plus en plus du centre du placenta, et même pénétrer profondément dans l'intérieur de la formation placentaire, de sorte que l'entoderme arrivera, chose certainement bien imprévue, à prendre une part réelle à la constitution interne du placenta. Pour la facilité des descriptions nous donnerons à cette partie (*a*, fig. 128) le nom de *sinus entodermique*.

Ayant ainsi précisé la constitution de l'ectoplacenta au moment de l'arrivée des vaisseaux allantoïdiens, nous pouvons en peu de mots décrire cette arrivée et cette pénétration des vaisseaux fœtaux.

Nous dirons d'abord qu'à aucun moment l'allantoïde ne nous a présenté les caractères d'une vésicule creuse, avec cavité en communication avec l'intestin postérieur. Chez le rat et la souris l'allantoïde est un bourgeon purement mésodermique, en forme de massue, et dont nos figures 120 à 124 (pl. X) suffisent à donner une

idée. C'est un tissu mésodermique extrêmement lâche, spongieux, dont les cellules sont disposées de manière à former des trabécules ou des lamelles circonscrivant de larges mailles ou lacunes. Dans ces lamelles sont de nombreux capillaires. Avant que cette masse mésodermique atteigne la base de l'ectoplacenta, la face inférieure de celle-ci est tapissée par une mince lame mésodermique, d'un seul rang de cellules fusiformes sur la coupe. (Voy. les fig. de la pl. X.) La masse allantoïdienne arrive au centre de la base de l'ectoplacenta et s'y étale largement en se fusionnant avec la mince lame mésodermique sus-indiquée, laquelle ne continue à subsister isolée et indépendante que tout à fait vers les régions périphériques (*ms*, fig. 126); là même son étendue diminue de plus en plus, et par le fait de l'extension de l'allantoïde, et par le fait du reploiement des bords de l'ectoplacenta (fig. 128) et bientôt même elle disparaîtra complètement (fig. 130 et 132). La partie de l'allantoïde fusionnée avec cette lame mésodermique forme, au début, une couche plus compacte que le reste de la masse allantoïdienne et qui, par son aspect, se distingue un certain temps de cette masse (fig. 125 et 127), mais bientôt s'efface toute différence entre ces zones, et tout le tissu allantoïdien prend un aspect homogène, quoique clair et peu compact, à mesure qu'il est reçu dans la cavité que forme l'ectoplacenta en se repliant comme une bourse dont on rapproche les bords.

Ce tissu mésodermique forme des saillies qui repoussent devant elles la substance de l'ectoplacenta et pénètrent légèrement dans son épaisseur (fig. 126, 127, 128); chacune de ces saillies contient une ou deux ramifications vasculaires allantoïdiennes. Sur une coupe, les dispositions de ces parties rappellent assez bien, à ce moment, celles des papilles dermiques (représentées ici par les saillies mésodermiques) recouvertes par l'épiderme (que représente ici l'ectoplacenta). A ce moment les saillies ou villosités mésodermiques ne dépassent pas, dans leur pénétration, le niveau des parties profondes de la couche plasmodiale de l'ectoplacenta (3, fig. 127). Vers la circonférence de l'ectoplacenta, là où ce bord se replie dans le sens centripète (en *b*, fig. 128), une masse plus considérable de vaisseaux et de mésoderme est reçue et enclavée dans la gouttière ainsi formée.

Il ne nous reste plus, pour terminer ce premier stade, qu'à étudier la caduque. En précisant son état actuel, nous nous prépare-

rons à comprendre les transformations totales qu'elle subit au cours du développement ultérieur.

Nous ne nous arrêterons pas pour le moment à la caduque sérotine, c'est-à-dire la masse de tissu utérin qui coiffe l'ectoplacenta (en 4, fig. 125), et s'étend depuis celui-ci jusqu'au niveau de la portion mésométrique de la musculature utérine. La fig. 125 suffit pour donner une idée de sa disposition, et, quant à ses éléments histologiques, ils ne présentent pour le moment rien à signaler. Disons seulement que, au niveau de ce bord mésométrique, il se produit, dans les couches musculaires, une hypertrophie du tissu interstitiel, et qu'il n'y a plus de distinction réelle entre les muscles longitudinaux et circulaires. Le tout forme une couche de tissu conjonctif sillonnée en tous sens par des faisceaux musculaires : cette couche (fig. 125) est bien limitée du côté de la sérotine ; elle restera étrangère aux transformations que subira cette dernière ; nous l'appellerons *couche médio-musculaire* dans les descriptions ultérieures.

Par contre la caduque réfléchie (de M en A, fig. 125) mérite une étude particulière quant à ses éléments et quant à leurs rapports avec les enveloppes superficielles de l'œuf. Nous choisirons, à cet effet, un fragment de la base de cette caduque, c'est-à-dire une coupe de la région (M, fig. 125) où elle se continue avec la muqueuse utérine. C'est ce que représente la figure 129, à un grossissement de 340 fois (cette figure a été renversée par erreur, dans la planche, de sorte que le sinus M, qui regarde en haut, devrait être avec sa concavité dirigée en bas). En suivant cette figure de droite à gauche, on y reconnaît successivement : la muqueuse utérine (en 1) avec son épithélium cylindrique (E P) ; la caduque réfléchie (en 2, 3, 4) ; l'épaisseur de cette région de la caduque est telle qu'on n'a pu figurer ici que ses parties les plus externes (2) d'une part et d'autre part (en 3, 4) les plus internes ; la couche des cellules géantes ectodermiques (5) ; l'entoderme distal (6), l'entoderme proximal (7) avec les ramifications des vaisseaux omphalo-mésentériques (V) et le mésoderme de la vésicule ombilicale ou de la splanchnopleure (*ms*). Examinons, dans cet ordre, les éléments anatomiques de chacune de ces parties.

La muqueuse utérine (en 1) est formée, dans cette région voisine de la caduque, par des cellules identiques à celles que nous avons décrites comme premiers stades de la transformation des cellules du chorion de la muqueuse en cellules de la caduque, à propos

des figures 76, 77, 88 de la planche X. Elles sont déjà volumineuses, pressées les unes contre les autres, allongées dans le sens de la surface, à contours irréguliers, à protoplasma granuleux. En les suivant depuis la muqueuse proprement dite (1) jusque sur la caduque (2), on les voit devenir de plus en plus volumineuses, plus irrégulières, et s'unissant par des prolongements entre lesquels elles cessent d'être en contact, dessiner ainsi des mailles intercellulaires qui donnent au tissu un aspect grossièrement réticulé. Nous insisterons sur ces derniers détails, quand nous arriverons dans les régions moyennes de la caduque. Pour le moment, c'est l'épithélium utérin qui doit attirer notre attention. On voit, sur la figure 129, que la cavité utérine (CV) est limitée d'un côté par la muqueuse utérine et de l'autre côté par la caduque réfléchie. Sur la muqueuse utérine, on voit un bel épithélium (EP) à cellules cylindriques claires, beaucoup plus hautes que larges. En suivant cet épithélium vers la région M, c'est-à-dire vers la région où la caduque se continue avec la muqueuse utérine, puis vers la région où il se réfléchit sur la caduque elle-même (de M en *ep*), on le voit graduellement changer de caractère. Les cellules deviennent moins hautes, bientôt cubiques, et leur protoplasma apparaît graduellement moins clair, plus granuleux (en *ep*); puis, peu à peu (en *x*) ces cellules sont absolument identiques à celles de la caduque elle-même. La surface extérieure de la caduque réfléchie cesse dès lors d'être recouverte par un épithélium distinct; les mêmes sortes de cellules forment la masse de la caduque et son revêtement superficiel; seulement peut-on remarquer que ces cellules superficielles sont aplaties (en *y*) et peuvent rappeler l'aspect d'un endothélium. Ces apparences peuvent être formulées en des propositions qui sembleront paradoxales et qui cependant répondent bien à la réalité de nos connaissances générales sur l'histogénèse et sur la parenté des éléments cellulaires. L'épithélium utérin se continue avec une sorte d'endothélium et les cellules de cet endothélium sont identiques aux cellules de la caduque, ou sont une forme parente de ces dernières. Telle serait la double proposition en question. Or, la continuité d'un épithélium vrai avec un endothélium est bien connue pour ce qui est de l'épithélium des trompes de Fallope et de l'endothélium du péritoine, d'autant que, embryologiquement, l'épithélium des trompes, c'est-à-dire des canaux de Muller, n'est autre chose que l'endothé-

lium modifié de la cavité pleuro-péritonéale. D'autre part, l'endothélium de la cavité pleuro-péritonéale est d'origine mésodermique, ses cellules sont des cellules mésodermiques adaptées aux fonctions de revêtement. Or, les cellules de la caduque sont des cellules mésodermiques, et nous les voyons ici (en *x* et *y*, fig. 129) s'adapter à des fonctions de revêtement. Donc en dernière analyse, rien n'est plus naturel que de constater ici les formes graduelles de transition et de parenté évidentes entre les cellules épithéliales cylindriques (EP) de la muqueuse utérine, les cellules épithéliales cubiques (*ep*) de la base de la caduque, les cellules endothéliales (*x* et *y*) et enfin les cellules propres de la masse de la caduque. Ces dispositions nous paraissent d'autant plus intéressantes qu'elles sont en rapport avec un fait que nous avons récemment signalé dans une note à la Société de biologie [1] et qui sera exposé ici avec tous ses détails dans la suite du présent mémoire, à savoir que, après détachement du placenta pendant la parturition, la petite plaie utérine ainsi produite se couvre d'un nouvel épithélium provenant de la transformation des cellules du chorion de la muqueuse mise à vif.

Reprenant la description de la caduque réfléchie (fig. 129), constatons comment ses cellules deviennent de plus en plus volumineuses et de plus en plus étoilées à mesure qu'on se rapproche de ses couches les plus internes (en 3), les plus voisines de l'œuf proprement dit. Elles circonscrivent ainsi des mailles irrégulières. Chez le rat ces dispositions sont plus accentuées encore, et cette partie de la caduque est formée de grandes cellules étoilées formant un tissu largement réticulé. Il ne faut pas confondre ces lacunes intercellulaires avec les cavités vasculaires qui sillonnent abondamment la caduque sous forme de sinus anastomosés en réseaux. Ces sinus sont revêtus d'un endothélium d'autant plus distinct, que les cellules en sont volumineuses et hypertrophiées (En, En, fig. 129). Sur les préparations, on voit bien facilement ces sinus remplis de globules de sang (que nous n'avons représentés sur aucune de nos figures, parce que leur présence nuirait à la clarté du dessin), tandis que les mailles intercellulaires ne renferment pas d'hématies, mais seulement un liquide albumineux irrégulièrement coagulé par les réactifs.

1. Mathias Duval, *De la régénération de l'épithélium des cornes utérines après la parturition.* (Comptes rendus de la Société de biologie, 13 décembre 1890, page 697.)

En arrivant à la limite interne de la caduque (en 4, fig. 129), on voit ses cellules devenir plus volumineuses encore; elles sont moins étoilées, et les espaces qu'elles laissent entre elles se réduisent à de petites fentes intercellulaires. Quant aux sinus sanguins, on constate que leur paroi est incomplète du côté où ils confinent aux éléments de l'œuf, c'est-à-dire qu'ils s'ouvrent de ce côté, communiquant ainsi avec les espaces qui sont entre les cellules ectodermiques géantes; dans le voisinage de ces ouvertures, l'endothélium du sinus cesse brusquement, dispositions identiques à celles que nous avons déjà décrites à propos de la figure 98 de la planche VIII.

Enfin, à la région la plus interne de la coupe, se montrent les parties qui, doublant la caduque, sont formées d'éléments dérivant de l'œuf lui-même, à savoir les cellules géantes ectodermiques, et les parois de la vésicule ombilicale (5, 6, 7, fig. 129).

Les cellules géantes ectodermiques (G E) forment une couche (5, fig. 129, et G, fig. 125) à limite très régulière et rectiligne en dedans, où elles sont appliquées sur la cuticule ectodermique, très irrégulière en dehors, où elles laissent entre elles des intervalles qui se continuent avec les sinus de la caduque (S). Le sang maternel vient ainsi se répandre entre les cellules géantes qui ne se touchent pas par toute l'étendue de leurs bords et forment une masse caverneuse. Nous verrons que ces dispositions singulières ont donné lieu à bien des interprétations diverses. Les caractères de ces cellules géantes sont ceux que nous avons déjà décrits antérieurement, à propos de la période de formation de l'ectoplacenta, et dont la figure 129 donne une idée suffisante, notamment en ce qui concerne leur gros noyau avec ses masses chromatiques si remarquables. Nous devons seulement insister sur ce fait qu'il n'y a aucune forme de transition entre ces cellules géantes et les cellules de la caduque, et que, alors même que l'étude de leurs origines premières ne nous aurait pas complètement édifié sur leur nature ectodermique, rien ne permettrait de les considérer comme des cellules de la caduque transformées. Il est vrai que les cellules les plus internes de la caduque, celles qui confinent immédiatement aux cellules géantes, sont très volumineuses; mais elles sont encore loin du volume des cellules géantes; elles n'en ont pas l'aspect vésiculeux, et entre les deux il n'y a aucune forme de transition, ni quant au volume, ni quant à la constitution.

Qu'il nous soit permis de faire ici une remarque générale. Elle consistera d'abord à nous excuser vis-à-vis du lecteur de la longueur de nos descriptions; et par exemple, pour le cas spécial, de la série des détails que nous sommes en train de donner sur les différentes parties de la figure 129, en suivant pas à pas toutes les formes cellulaires de la caduque réfléchie et des parties en connexion avec elles. Il est bien vrai que la description des formes cellulaires contenues dans les couches désignées par les chiffres 1, 2, 3, 4, que l'indication de l'hypertrophie de l'endothélium vasculaire (voir la fig. 129), que la mention nouvelle accordée aux cellules géantes ectodermiques, il est bien vrai que tout cela est d'une bien mince importance, puisque toutes ces parties sont destinées à subir bientôt une atrophie graduelle et à disparaître par résorption. De tout cela nous pourrions à la rigueur ne fournir qu'une indication très concise, si nous voulions seulement donner le résultat de nos recherches, sans avoir égard aux interprétations que ces mêmes faits ont reçues de la part d'autres auteurs. Mais tel embryologiste fait provenir toutes les formations ectoplacentaires de l'endothélium vasculaire hypertrophié; il faut donc bien que nous signalions qu'en effet cet endothélium s'hypertrophie, et que nous le signalions en décrivant et en figurant jusqu'où va cette hypertrophie, pour montrer que si elle a lieu en effet, elle est cependant impuissante à devenir la source d'éléments pour lesquels, du reste, nous avons suivi pas à pas un autre mode d'origine. De même pour les prétendus rapports de parenté entre les cellules géantes et les cellules de la caduque : il est bien vrai que certaines cellules de la caduque deviennent très volumineuses; mais c'est par une pure hypothèse qu'on comble la lacune entre les cellules de la caduque les plus grosses et les cellules géantes; l'observation des préparations sériées, sans interruption dans l'ordre du développement, montre qu'aucune forme réelle ne comble cette lacune, et qu'il n'y a aucune transition, aucune dérivation d'une de ces espèces d'éléments à l'autre. Et de même pour tous les autres détails relatifs à l'ectoplacenta et à ses parties accessoires. En un mot, la longueur de nos descriptions et la minutie des détails dans lesquels nous croyons devoir entrer est justifiée par ce fait que non seulement nous décrivons ce qui est, mais que nous devons encore le décrire de façon à bien montrer ce qui n'est pas, c'est-à-dire le mal fondé d'interprétations diverses, qui ont pour origine de pures hypo-

thèses, rendues sans doute nécessaires par l'absence de séries suffisantes de préparations.

Revenant maintenant aux formations fœtales qui doublent la face interne de la caduque réfléchie, après avoir parlé des cellules géantes, il nous suffira de peu de mots pour rappeler la signification des parties restantes. Ce sont l'entoderme distal et l'entoderme proximal avec les parties qui le doublent.

L'*entoderme distal* est formé d'une simple couche de cellules appliquées sur la face interne de la cuticule ectodermique (*ct*, fig. 129); ces cellules sont disposées à des distances variables les unes des autres, étalées sur la cuticule et arrivant à se toucher plus ou moins par leurs extrémités amincies. Le noyau de ces cellules est leur seule partie à peu près normalement constituée, c'est-à-dire bien visible, bien circonscrite, se colorant vivement par les réactifs, leur corps cellulaire étant au contraire très atrophié, réduit à une masse granuleuse mal circonscrite. Lorsque, sur un lambeau de la cuticule ectodermique vu en surface, on examine la disposition de ces cellules, on voit qu'elles ne couvrent pas entièrement cette surface, mais laissent entre elles des vides en forme de mailles que circonscrivent des prolongements mal délimités.

Entre l'entoderme distal et l'entoderme proximal est une fente, la cavité de la vésicule ombilicale (VO, fig. 125 et 129), qui deviendra de plus en plus étroite par les progrès du développement.

L'entoderme proximal (en 7, fig. 129) est formé de belles cellules épithéliales cubiques ou cylindriques basses. Il repose sur un réseau vasculaire (vaisseaux omphalo-mésentériques) que supporte une couche mésodermique (*m s*). Nous avons précédemment donné, sur la formation de ces parties, des détails qui nous dispensent d'entrer dans plus d'explication sur leur état actuel.

En résumé, le stade dont nous venons d'achever l'étude montre, dans les parties autres que l'ectoplacenta, des états qui ne sont que l'achèvement des processus décrits à la fin de la période précédente. *Dans l'ectoplacenta ce stade est caractérisé par un arrêt dans le développement du cône ectoplacentaire qui tend à se disloquer, et au contraire par un développement exubérant de la base de l'ectoplacenta; cette base se replie en bas et en dedans par sa circonférence, encapsulant ainsi la masse mésodermique allantoïdienne, dont les vaisseaux commencent à pénétrer dans l'ectoplacenta; en même temps cette couche basale de l'ectoplacenta donne naissance*

à une formation plasmodiale. C'est cette formation plasmodiale qui va devenir, dans les stades suivants, la partie la plus activement végétante de l'ectoplacenta, et sera la source de toutes les parties de nouvelle formation.

b. Formation et extension de la couche plasmodiale réticulée (fig. 130 à 141).

Ce stade comprend les douzième, treizième et quatorzième jours. Il est caractérisé par un rapide travail de formation qui a pour siège la couche plasmodiale, laquelle est pénétrée par les vaisseaux fœtaux dans sa partie profonde, en même temps que, dans sa partie superficielle, elle végète en un plasmode réticulé qui tend à former à lui seul la plus grande masse du placenta, en se substituant aux parties préexistantes, c'est-à-dire au cône ectoplacentaire qui disparaît complètement. Ce stade peut donc être subdivisé en deux : 1° formation de la couche plasmodiale réticulée; 2° extension de cette couche.

1° *Formation de la couche plasmodiale réticulée*. — Cette étude doit être faite d'abord sur une figure d'ensemble, afin de voir les rapports des parties, dont on examinera ensuite les détails de structure.

La figure 130 représente une coupe d'ensemble de l'ectoplacenta à la fin du treizième jour. On remarquera d'abord que cette figure est dessinée au même grossissement que la figure 125; or, l'ectoplacenta y présente des dimensions transversales doubles de celles qu'il a sur la figure 125; il s'est donc rapidement accru dans le sens de sa largeur, par sa base, accroissement qui est plus que du double, si on tient compte du reploiement très considérable de sa circonférence. Au contraire, dans le sens de sa hauteur, l'ectoplacenta n'est pas ici plus étendu que sur la figure 125, non qu'il ne se soit pas accru dans ce sens, mais simplement parce que les parties nouvellement formées, vers le haut, se sont substituées à celles qui occupaient primitivement la partie supérieure : le cône ectoplacentaire a disparu, et sa place a été prise par les formations sous-jacentes. Examinons en effet les couches successives qui forment le placenta, de bas en haut.

C'est d'abord (1, fig. 130) la masse allantoïdienne, encapsulée latéralement par le reploiement des bords de l'ectoplacenta. C'est ensuite (en 2) une couche compacte (*couche plasmodiale compacte*)

dans laquelle on trouve des lacunes sangui-maternelles et des vaisseaux fœtaux; puis vient (en 3) une couche finement réticulée *(couche plasmodiale réticulée)* dont les mailles, séparées par des trabécules plasmodiales, représentent des lacunes sangui-maternelles richement anastomosées. Enfin, une dernière couche (en 4) présente l'aspect d'une substance homogène parsemée de lacunes sangui-maternelles. C'est une couche de cellules ectodermiques dont l'existence est temporaire, car elles disparaîtront dans la seconde partie du stade actuel. Au-dessus de cette couche nous trouvons (en 5) le tissu de la caduque sérotine. Ainsi plus de traces, du moins à ce faible grossissement, du cône ectoplacentaire. Les couches que nous venons de trouver sur la figure 130, sont la reproduction des couches qui sont de 2 à 4 sur la figure 127, plus l'interposition d'une couche plasmodiale réticulée entre 3 et 4 (fig. 127), et moins la présence, au-dessus de la couche 4 (fig. 127), des assises en voie de dislocation du cône ectoplacentaire. Ce n'est que sur les parties latérales de l'ectoplacenta (en C N, fig. 130) qu'on trouve des restes abondants des cellules vésiculeuses du cône ectoplacentaire. Il semble donc que le mécanisme de la disparition de ce cône est le même que celui par lequel un bourgeon qui éclôt perce ses enveloppes et les rejette latéralement. C'est ce qui a lieu en effet, mais en même temps une partie du cône disloqué est résorbé sur place et on en trouve les débris en voie de disparition vers les parties centrales de la face supérieure de l'ectoplacenta, au contact de la caduque sérotine. C'est ce que nous allons voir en étudiant, à un plus fort grossissement, les détails de structure des couches que nous venons de passer en revue.

La figure 133 représente, à un grossissement de 120 fois, une bande verticale empruntée à la figure 130, et correspondant par exemple à la bande blanche où, sur la figure 130, sont inscrits les chiffres de renvoi 1 à 5. En allant de bas en haut nous y trouvons successivement : le tissu allantoïdien (1), la couche cellulaire de l'ectoplacenta (2), la couche plasmodiale compacte (3), la couche plasmodiale réticulée (4), la couche cellulaire supérieure transitoire (5), et enfin, le tissu utérin de la caduque sérotine (6).

Relativement au tissu mésodermique allantoïdien (1), il n'y a pas lieu de nous arrêter sur ses cellules étoilées et ses vaisseaux, les figures donnant une idée suffisante de sa constitution qui reste la même depuis le début jusque vers la fin du développement.

La couche cellulaire (2), dite cytoblaste par van Beneden, reste ce qu'elle était au onzième jour (fig. 127) et restera également telle encore un certain temps avant de se confondre avec les couches plasmodiales. Seulement les courbes qu'elle décrit pour revêtir les saillies ou villosités allantoïdiennes sont beaucoup plus accentuées que précédemment, puisque ces saillies pénètrent profondément dans l'ectoplacenta.

La couche plasmodiale compacte (3) est ici plus puissante, plus épaisse qu'au troisième jour (fig. 127), mais elle diffère ici surtout par la présence des vaisseaux fœtaux. En effet, au onzième jour, elle ne présentait que des lacunes sangui-maternelles, se dessinant sur la coupe comme des trous faits à l'emporte-pièce, n'ayant d'autre limite que la substance plasmodiale dans laquelle ils sont taillés. Actuellement, outre ces lacunes sangui-maternelles (L,L), on trouve d'autres orifices, c'est-à-dire d'autres conduits (V,V), qui sont limités par un double contour, c'est-à-dire que, en dedans de la ligne limitant la substance plasmodiale, est une seconde ligne concentrique, finement dessinée, avec légers renflements de place en place. Il est facile de reconnaître dans cette ligne le contour d'un capillaire sanguin et dans ces renflements la sailllie de ses noyaux endothéliaux. C'est qu'en effet les capillaires allantoïdiens ont pénétré abondamment dans cette couche plasmodiale et la sillonnent d'un réseau mêlé à celui des lacunes sangui-maternelles. Pour la brièveté des descriptions, continuant à employer le nom de lacunes sangui-maternelles, nous donnerons aux éléments de l'autre réseau (V,V, fig. 133) le nom de *conduits vasculo-fœtaux*, et l'opposition même de ces noms rappellera bien que le sang maternel circule dans des lacunes sans parois propres, tandis que le sang fœtal est contenu dans de réelles parois capillaires. Il y a toujours un espace bien distinct entre la paroi du capillaire fœtal et la limite du canal qui le contient, soit que cet espace existe normalement ou qu'il résulte de l'action des réactifs durcissants. La présence de cet espace rend très facile la distinction, à première vue, sur une coupe, des lacunes sangui-maternelles et des conduits vasculo-fœtaux, comme le montrent la figure 133 et la série des figures des planches suivantes.

Au treizième jour les conduits vasculo-fœtaux parcourent toute l'épaisseur de la couche plasmodiale compacte, et s'y trouvent dispersés à divers niveaux. Il est facile de se convaincre qu'ils font suite

aux saillies ou villosités qui, de la masse allantoïdienne, pénètrent dans cette couche, notamment en examinant les dispositions telles que celles représentées dans la figure 132.

Du moment que la couche plasmodiale compacte est sillonnée à la fois par des lacunes sangui-maternelles et par des canaux vasculo-fœtaux, elle ne conserve plus un aspect aussi compact qu'au onzième jour (fig. 123) ; mais cependant les travées cellulaires qui la forment sont encore des cordons épais, courts, renflés à leurs points de convergence, et, en comparant ces cordons aux trabécules minces, à dichotomies nombreuses, à anastomoses grêles qui composent la couche plasmodiale réticulée, on voit que la couche plasmodiale en question mérite encore la dénomination de compacte.

La couche plasmodiale réticulée (en 4, fig. 133) est évidemment une émanation de la couche plasmodiale compacte, ou une transformation de la zone de transition entre cette couche et la couche cellulaire qui la recouvrait au onzième jour (fig. 127). Elle forme un tissu spongieux, dont les mailles sont des lacunes sangui-maternelles. Ces mailles sont circonscrites par des trabécules plasmodiales qui se divisent, se subdivisent, s'anastomosent, et présentent sur leurs bords des prolongements simples ou bifurqués, qui sont des pointes d'accroissement, végétant les unes à la rencontre des autres, dispositions qui sont bien en rapport avec le rapide accroissement que va prendre cette couche. Au treizième jour aucun canal vasculo-fœtal ne pénètre encore dans cette couche, qui ne contient d'autre sang que le sang maternel circulant dans ses mailles.

La couche la plus supérieure de l'ectoplacenta est une couche celluleuse, c'est-à-dire formée de cellules dont chacune est bien individualisée autour de son noyau. Ces cellules (5, figure 133) forment des travées épaisses et courtes circonscrivant des lacunes sangui-maternelles dont les superficielles sont directement en connexion avec les sinus utérins de la caduque sérotine (voir en S, R, L, fig. 133). En bas, ces grosses travées se continuent, en se subdivisant, avec les trabécules de la couche plasmodiale réticulée.

Enfin, au-dessus de ces diverses formations ectoplacentaires, nous trouvons le tissu utérin de la caduque sérotine. Il mérite de nous arrêter un instant, avant que nous nous occupions de la disparition du cône ectoplacentaire qui était précédemment interposé entre lui et les formations ectoplacentaires que nous venons de passer en revue.

A cette époque (treizième jour) le tissu de la région moyenne de la caduque sérotine, c'est-à-dire de la région qui correspond au centre du placenta, se présente avec des caractères très particuliers. Il est formé de cellules conjonctives étoilées, séparées par une grande quantité de substance amorphe et transparente (6, fig. 133). C'est un véritable tissu conjonctif muqueux, et qu'on pourrait presque comparer au tissu mésodermique de la masse allantoïdienne. Seules quelques-unes des cellules qui confinent immédiatement à l'ectoplacenta, c'est-à-dire celles de la limite inférieure de la caduque sérotine, sont moins étoilées, plus serrées les unes contre les autres et tendent à subir la transformation vésiculeuse qui caractérisera plus tard toutes ces cellules de la sérotine. En examinant les parties de dedans en dehors, c'est-à-dire en se dirigeant vers les parties latérales de la caduque sérotine, jusque vers la base de la caduque réfléchie, on voit graduellement les cellules présenter des prolongements plus courts, le corps cellulaire se ramasser en grossissant, en même temps qu'il devient plus granuleux, c'est-à-dire qu'on arrive graduellement aux formes cellulaires précédemment décrites, par exemple à propos de la figure 129, comme types de cellules de la caduque. On peut donc se demander ce que signifie cette modification locale et transitoire des cellules du chorion utérin dans la région moyenne de la caduque sérotine, au treizième jour. Il nous semble que peut-être elle est en rapport avec les conditions mécaniques de l'accroissement si rapide de l'ectoplacenta dans ses dimensions transversales à ce moment. La caduque sérotine qui coiffe et enveloppe cet ectoplacenta doit croître et se dilater semblablement; mais on ne voit en elle, dans cette région, et à cette époque, aucun indice de multiplication cellulaire, de sorte qu'il est possible qu'un autre mécanisme préside ici à cette dilatation des parties, à savoir une élaboration de substance intercellulaire qui écarte les cellules et augmente ainsi l'étendue de la masse totale sans que le nombre des éléments soit augmenté. Quoi qu'il en soit de cette explication, toujours est-il que, dans cette région moyenne de la sérotine, l'aspect clair de l'ensemble, à un faible grossissement, la constitution spéciale, à un grossissement qui permet de distinguer les cellules, sont choses très accentuées vers les douzième, treizième et quatorzième jours, puis disparaissent peu à peu, pour faire place à de nouvelles particularités. Là encore nous sommes en présence de détails qui ne sont évidemment pas de

première importance au point de vue du résultat final, et que nous devions cependant préciser, toujours d'après cette idée que nous ne saurions entreprendre ultérieurement une critique rigoureuse des interprétations proposées par d'autres auteurs sans avoir préalablement porté notre attention sur les plus petits détails: quand ces petits détails ont rapport à des aspects ou des formations transitoires, c'est alors surtout qu'ils peuvent avoir été l'origine d'interprétations erronées.

Revenons à une question importante, celle de la disparition du cône ectoplacentaire dans la partie moyenne de la face supérieure de l'ectoplacenta. Pour la figure 133 nous avons choisi, en effet, sur une préparation, un point où il n'y avait plus trace des éléments du cône; mais il n'en est pas ainsi sur tous les points, et on trouve de place en place des accumulations plus ou moins considérables de débris des cellules vésiculeuses du cône. C'est un point de ce genre qui est représenté par la figure 131. On voit que la moitié supérieure de cette figure est formée par des amas de cellules vésiculeuses déchirées et disloquées; on reconnaît facilement et les noyaux, et les parois incomplètes de ces cellules. La moitié inférieure de la figure est formée au contraire par la couche cellulaire supérieure du placenta, celle qui sur la figure 133 est désignée par le chiffre 5, couche formée de grosses trabécules circonscrivant des lacunes sangui-maternelles. Enfin, on voit encore la coupe d'une de ces trabécules qui a pénétré au milieu de cellules vésiculeuses du cône, et qui va, en continuant à végéter, en déterminant plus activement encore la dislocation et la résorption.

Les détails de cette figure, et les détails analogues observés sur un grand nombre de préparations, nous permettent de préciser quelques points du processus qui aboutit à l'élimination du cône ectoplacentaire. Nous avons vu que, dans sa période d'accroissement, le cône ectoplacentaire recevait un continuel apport de cellules fournies par les couches sous-jacentes de l'ectoplacenta, cellules prenant graduellement l'aspect clair et vésiculeux, jusqu'à devenir les cellules géantes vésiculeuses de la superficie du cône. Même au onzième jour (fig. 127), nous voyons encore toutes les formes de transition entre les éléments de la couche cellulaire supérieure (4, fig. 127) et ceux du cône ectoplacentaire proprement dit. Mais alors ces transformations s'arrêtent, le cône ectoplacentaire cesse de s'accroître, ne recevant plus de nouvelles cellules et ses

éléments propres étant incapables de se multiplier. Il ne s'accroît plus, tandis que les parties sous-jacentes sont le siège d'un accroissement exubérant ; il diminue donc relativement de volume et, par suite, il est disloqué par les parties sous-jacentes dont il ne peut suivre l'extension. En même temps une limite tranchée se dessine entre lui et ces parties sous-jacentes ; celles-ci forment la couche cellulaire supérieure de l'ectoplacenta, dont les grosses travées, parfaitement délimitées d'avec ce qui reste du cône ectoplacentaire, pénètrent dans ces derniers restes (fig. 131), en achevent la dislocation et la résorption. A ce moment (fig. 131) il serait impossible, d'après ce qu'on a sous les yeux, de concevoir l'étroite parenté et la filiation continue qui a précédemment existé entre les éléments de la couche cellulaire supérieure et les débris des cellules vésiculeuses du cône ectoplacentaire. C'est là un cas particulier de ces faits de substitution d'une formation à une autre, faits dont l'évolution de l'ectoplacenta nous offrira encore bien d'autres exemples, et c'est ainsi qu'on comprend qu'en certaines régions de la partie supérieure de l'ectoplacenta on puisse, au treizième jour, trouver des dispositions semblables à celles de la figure 133, c'est-à-dire, après disparition complète de toute trace des éléments du cône ectoplacentaire, l'ectoplacenta uni directement à la sérotine et à ses sinus par la couche cellulaire supérieure avec ses lacunes sanguimaternelles.

Mais, nous l'avons dit, sur les parties latérales de l'ectoplacenta on trouve alors, du cône ectoplacentaire des restes d'autant plus abondants (CN, fig. 130), qu'une portion de ses parties moyennes a été rejetée de chaque côté par les végétations cellulaires sous-jacentes, comme, pour rappeler la comparaison précédemment employée, dans le cas d'un bourgeon d'arbre qui perce ses enveloppes et les refoule de côté. La figure 132 montre ces dispositions des parties latérales de l'ectoplacenta. Sur sa partie gauche on voit (en CN) les cellules vésiculeuses du cône ectoplacentaire, et on voit que ces cellules sont rattachées encore par toutes les formes de transition aux éléments de la couche ectoplacentaire sous-jacente (la couche 5, fig. 132, correspondant à la couche 5 de la figure 133). Sans doute ce n'est pas à dire qu'ici les parties latérales du cône ectoplacentaire reçoivent encore des apports fournis par cette couche sous-jacente, mais seulement que la délimitation tranchée ne s'est pas encore établie entre cette couche et les restes du cône

ectoplacentaire. Ainsi, à cet égard, l'évolution des parties latérales de l'ectoplacenta est moins avancée que celle de ses parties centrales, ce qui confirme bien cette conclusion, énoncée ci-dessus à plusieurs reprises, que c'est la partie centrale de l'ectoplacenta qui est surtout le siège, à ce moment, d'un développement exubérant. En effet la couche plasmodiale (fig. 132 est moins épaisse dans ces parties latérales que dans les régions centrales (4, fig. 133).

Par contre le reploiement de la circonférence de l'ectoplacenta vers son centre s'accentue ici de plus en plus, comme le montre la comparaison de la fig. 132 avec la figure 128. La lame d'entoderme ectoplacentaire (IC) est ici très étendue; elle arrive (voyez en *a*, fig. 132, le sinus entodermique) jusqu'au contact de la masse allantoïdienne. Cette masse allantoïdienne est elle-même (en *b*) fortement enclavée dans le reploiement de l'ectoplacenta. Ce sont des détails qu'il était facile de prévoir d'après la vue d'ensemble donnée par la figure 130, détails qui préludent à une pénétration plus intime encore de l'entoderme ectoplacentaire dans le placenta.

2° *Extension de la couche plasmodiale réticulée.* — La formation plasmodiale réticulée, qui au treizième jour était limitée à une couche intermédiaire de l'ectoplacenta, tend, au quatorzième jour, à se généraliser dans toute l'épaisseur de la formation ectoplacentaire, d'abord vers les couches supérieures, puis vers les couches inférieures. C'est ce que montre la figure 135 de la planche XVI, représentant à un grossissement de 120 fois la constitution de l'ectoplacenta dans une bande semblable à la bande blanche où, sur la figure 136, sont placés les chiffres de renvoi 1, 3, 5, etc. L'étude de cette figure 135 doit être faite en la comparant à propos de chaque détail avec la figure 133 de la planche précédente.

Nous examinerons cette figure 135 en passant en revue ses diverses parties de haut en bas.

Sans s'arrêter à la caduque sérotine (en 6) dont la constitution ne nous donnerait qu'à répéter ce qui a été dit à propos de la figure 133, et en arrivant de suite à l'ectoplacenta, nous constatons l'absence de toute trace de la couche cellulaire supérieure (5, fig. 133); à sa place, une formation plasmodiale réticulée est en contact immédiat avec la sérotine et communique par ses lacunes sangui-maternelles avec les sinus de celle-ci (S et L, fig. 135). Comment a disparu cette couche cellulaire? Le processus est si rapide que nous ne saurions, quoique possédant plusieurs séries de préparations de cette

date, trancher la question avec cette assurance que donne la certitude du fait observé dans tous ses détails successifs. Est-elle disloquée et résorbée comme cela a eu lieu pour le cône ectoplacentaire? Aucun détail de l'étude des pièces ne nous porte à le croire. Nous pensons plutôt qu'elle se transforme purement et simplement elle-même en formation réticulée. Ainsi, précédemment, elle évoluait, par sa superficie, vers le type des cellules vésiculeuses du cône ectoplacentaire; puis une délimitation absolue s'est faite entre elle et ce cône auquel elle a cessé de fournir des éléments; devenue indépendante de ce côté, c'est par sa face profonde, en connexion avec la couche plasmodiale réticulée, qu'elle a commencé à son tour à voir ses travées se ramifier, s'anastomoser par de plus fins prolongements, et qu'elle a pris ainsi, ses cellules n'ayant plus une individualisation distincte autour de chaque noyau, les caractères d'une formation plasmodiale réticulée. Cette manière de concevoir le processus concorde bien avec les détails que nous présente la figure 138, d'une préparation empruntée à un autre placenta du même âge et où nous voyons continuer à la sérotine une couche plasmodiale épaisse se continuant en bas avec les trabécules de la formation réticulée, comme si partout l'état plasmodial compact, ou à travées épaisses, devait être la forme de transition d'une formation cellulaire (cytoblastique) vers une formation plasmodiale réticulée.

Sur la figure 135, toute la moitié supérieure de l'épaisseur de l'ectoplacenta est ainsi à l'état de plasmode réticulé (en 4 et en 5); mais la zone inférieure de cette formation réticulée (4) diffère de la supérieure (5) en ce que les vaisseaux fœtaux allantoïdiens ont pénétré jusqu'en elle. Les mailles du réseau sont alors de deux espèces différentes : les unes sont des lacunes sangui-maternelles, les autres des canaux vasculo-fœtaux; ces derniers sont moins nombreux que les premières.

Enfin la partie inférieure de l'épaisseur de l'ectoplacenta mérite encore le nom de couche plasmodiale compacte (en 3, fig. 135), mais ce nom est déjà moins justifié qu'au treizième jour. En effet les larges travées plasmodiales de la figure 133 sont, sur la figure 135, pénétrées de plus en plus par les lacunes sangui-maternelles et par les canaux vasculo-fœtaux, et ces travées tendent ainsi à se diviser en trabécules plus minces, c'est-à-dire que, en définitive, toute l'épaisseur de l'ectoplacenta tend à prendre l'aspect plasmodial réticulé. A ce moment, la véritable division qui s'im-

pose à l'aspect d'une coupe de toute l'épaisseur de l'organe, c'est la distinction d'une couche inférieure sillonnée de vaisseaux fœtaux et de lacunes sangui-maternelles, et d'une couche supérieure où ne sont pas encore arrivés les capillaires allantoïdiens.

Telle est en effet la distinction de couches qui se montre à un faible grossissement sur une coupe d'ensemble (fig. 136). Dans les parties centrales ou médianes de l'ectoplacenta, on distingue successivement, en allant de bas en haut : la masse mésodermique allantoïdienne (en 1), les couches ectoplacentaires pénétrées de capillaires fœtaux (en 3), et la couche plasmodiale réticulée sans vaisseaux fœtaux (en 5) ; au-dessus est la caduque sérotine (6). Ainsi la constitution de l'ectoplacenta commence à être ici plus simple : mais sur les côtés elle est encore très complexe, parce que les couches préexistantes (couche cellulaire supérieure et restes du cône ectoplacentaire) n'ont pas encore disparu. La couche cellulaire supérieure transitoire est ici représentée (en 8, fig. 136) par une petite masse triangulaire sur la coupe; les restes du cône ectoplacentaire par un amas de cellules géantes ectodermiques (G, fig. 136) se continuant avec la couche des cellules semblables qui doublent la caduque réfléchie (voir la fig. 134). Ainsi, comme précédemment, les transformations marchent moins vite sur les parties latérales de l'ectoplacenta que dans ses parties centrales, et ici, au quatorzième jour, les choses sont encore disposées comme elles l'étaient au treizième dans le centre du placenta (fig. 133). Mais le reploiement des bords de l'ectoplacenta a néanmoins progressé. S'il ne paraît guère plus prononcé sur la figure 136 que sur la figure 130, on s'en rendra compte en remarquant que la figure 136 est seulement à un grossissement de 16 fois, tandis que la figure 130 était à un grossissement de 20 fois. On voit du reste que l'entoderme ectoplacentaire s'est de plus en plus porté vers la masse allantoïdienne, et que le sinus entodermique (*a*, fig. 136) est maintenant arrivé dans cette masse, c'est-à-dire dans ce qu'on peut appeler le hile du placenta. C'est un acheminement vers la disposition singulière qui nous montrera bientôt l'entoderme entraîné par les vaisseaux de ce hile jusque dans l'intimité de l'ectoplacenta.

Dans cette région latérale de l'ectoplacenta il est surtout essentiel de bien étudier les rapports de contiguïté des diverses couches et de constater celles qui, en ces lieux de contact, présentent des

formes de transition entre leurs cellules constituantes. C'est pourquoi nous allons faire cette étude sur la figure 137, d'après un placenta du quatorzième jour, présentant en apparence quelques légères différences avec ce que nous venons de décrire. A la partie supérieure de la figure 137, en allant de gauche à droite, on trouve les mêmes parties qu'en suivant de bas en haut les couches ectoplacentaires de la figure 135. Vers la partie inférieure, qui est le bord même de l'ectoplacenta, on voit (en 1) la couche plasmodiale compacte, sillonnée de lacunes sangui-maternelles et de canaux vasculo-fœtaux, et (en 3) une couche plasmodiale à grosses travées qui n'a pas de capillaires fœtaux. Ici cette couche représente à elle seule la couche plasmodiale réticulée et la couche cellulaire transitoire devenue plasmodiale; en un mot, elle est le premier stade de transformation de la couche cellulaire en plasmode réticulé, ainsi que nous l'avons expliqué à propos de la figure 138. Puis vient plus en dehors (en 8) une couche de cellules géantes ectodermiques, restes du cône ectoplacentaire, et enfin la base de la caduque réfléchie. Ce que nous devons étudier, à propos de cette préparation, ce sont les régions de contact entre le plasmode (3) et les cellules géantes (8) d'une part, d'autre part entre les cellules géantes (8) et les éléments de la caduque réfléchie (6).

La figure 140 représente le contact du plasmode ectoplacentaire (3) avec les cellules géantes, restes des bords du cône ectoplacentaire. Nous avons représenté une région semblable, au treizième jour, dans la figure 132; là nous avions trouvé toutes les séries de formes de transition entre les cellules géantes et la couche cellulaire transitoire. Ici ces formes de transition ont disparu; la couche cellulaire transitoire, devenue une couche plasmodiale à grosses travées, a cessé de fournir des éléments au cône ectoplacentaire qui disparaît, et, tandis qu'elle se transforme par ses parties profondes en plasmode reticulé comme dans la figure 138, pour une autre région, elle s'est, du côté externe, complètement différenciée d'avec les cellules géantes, auxquelles elle confine, mais sans que rien puisse actuellement faire deviner les rapports de parenté, de filiation, qui précédemment unissaient ces éléments actuellement si différents. Évidemment l'observateur qui n'aurait pas suivi tous ces processus avec la sériation minutieuse que nous avons employée, et qui se trouverait d'emblée en présence de dispositions semblables à celles de la figure 140, se refuserait à admettre toute espèce de filiation

entre les cellules géantes des parties latérales de l'ectoplacenta et les éléments de cet ectoplacenta; réduit à des hypothèses, il chercherait à faire dériver ces cellules géantes des éléments de la caduque, du chorion utérin. Nous verrons en effet que cette interprétation a été celle de divers auteurs. Pour la juger, il suffit et de toutes nos études antérieures, et de l'examen de la figure 141, où sont représentés les rapports des cellules géantes avec les éléments de la caduque. Mais avant de passer à ce nouveau détail, faisons encore remarquer que la figure 140 doit être comparée à la figure 131 de la planche XV. Sur l'une comme sur l'autre nous assistons à la dislocation du cône ectoplacentaire par les éléments sous-jacents, car les travées plasmodiales (3, 3) de la figure 140 sont en train, au quatorzième jour, pour la périphérie du placenta, comme les travées cellulaires de la figure 131, au treizième jour, pour la partie centrale du placenta, étaient en train de refouler les cellules géantes, de les disloquer et d'amener leur résorption; seulement le processus destructif était plus caractérisé sur la figure 131 qu'il ne l'est sur la figure 140. Nous voyons du reste, en D, fig. 140, une cellule géante à l'état de débri circonscrit par le plasmode et en voie de disparition.

La figure 141 représente les rapports des cellules géantes, restes du cône ectoplacentaire, avec les éléments de la caduque, c'est-à-dire les rapports des couches 8 et 6 de la partie inférieure de la figure 137. Cette figure est assez explicite par elle-même, et montre qu'il n'y a, et il ne pouvait y avoir en effet aucune forme de transition entre les cellules géantes et les éléments de la caduque. Mais si ce fait, trop évident pour que nous nous arrêtions à sa description, n'est signalé ici que pour compléter les indications précédentes, un autre détail mérite notre attention : c'est la forme allongée que prennent par places, dans les parties profondes de la caduque, les éléments de cette formation; ces cellules allongées, à noyau ovoïde, se trouvent d'ordinaire former plus spécialement les petites bandes de tissus qui circonscrivent les ouvertures des sinus utérins au niveau de leur continuité à plein canal avec les lacunes sangui-maternelles de l'ectoplacenta (les espaces entre les cellules vésicules sont des lacunes sangui-maternelles). Nous signalons le fait parce que ces cellules de la caduque ont été considérées à tort comme des fibres musculaires lisses.

Pour terminer l'étude du présent stade, il ne nous reste plus qu'à

étudier la caduque réfléchie et les productions fœtales qui la doublent. Du onzième jour (fig. 129) au quatorzième jour, ces parties ont subi des modifications graduelles qui aboutissent à l'état représenté par la figure 134, dont l'étude doit être faite en comparant tous ses détails avec ceux de la figure 129. — Rien à dire de la muqueuse utérine, ni de son épithélium (EP), si ce n'est que les cellules de ce dernier ne sont plus hautes et cylindriques, mais basses et cubiques, ce changement de forme nous paraissant en rapport avec la dilatation de l'utérus, c'est-à-dire étant une conséquence mécanique de l'étirement que subit cet épithélium dans le sens de sa surface. D'autre part, nous n'avons plus que peu à dire des membranes fœtales (7, 6, 5, fig. 134), composées de l'entoderme proximal (*ip*), dont les cellules cylindriques sont très développées, de l'entoderme distal, dont les cellules (*id*) tendent de plus en plus à n'être représentées que par leurs noyaux disséminés sur la cuticule ectodermique (*ct*), et enfin de la couche des cellules géantes qui présentent toujours les mêmes caractères déjà si souvent décrits, si ce n'est que les filaments et gros réseaux chromatiques de leurs noyaux commencent à être moins nettement dessinés. Reste donc à parler des éléments de la caduque réfléchie (1-4, fig. 134). Celle-ci est considérablement modifiée. D'abord elle s'est considérablement amincie, comme on le voit à un faible grossissement, en comparant les vues d'ensemble représentées par les figures 125 (11e jour) et 136 (14e jour). A un fort grossissement, cet amincissement se traduit d'une façon bien frappante, puisque, tandis que dans la figure 129 toute l'épaisseur de la caduque sérotine n'avait pu trouver place, ici au contraire l'épaisseur de cette caduque ne forme qu'une faible partie (1-4) de la figure 134. Cet amincissement est sans doute, en grande partie, une chose purement mécanique. Les éléments de cette caduque ne prolifèrent plus, car ils sont destinés à dégénérer, à être résorbés et à disparaître bientôt complètement. Or l'enveloppe caduque réfléchie devant se dilater en même temps qu'augmente de volume l'œuf qu'elle renferme, cette dilatation ou augmentation en surface ne peut se faire qu'aux dépens de son épaisseur.

Les éléments de cette caduque sont donc étirés, glissent les uns sur les autres, se disposent en traînées allongées et étroitement tassées. Par suite disparaissent par oblitération les sinus sanguins dont a été creusée cette caduque, et les espaces lacunaires disposés

entre les cellules précédemment étoilées (fig. 129). Ainsi sont produits les aspects représentés dans la fig. 134 (en 1-4). La caduque n'est plus, dans son ensemble, qu'une membrane dont l'épaisseur n'égale pas celle de la couche adjacente des cellules géantes ectodermiques. Les éléments se présentent comme des corps protoplasmatiques allongés, renfermant deux, trois noyaux et même plus, en séries longitudinales. Tout porte à croire que ces éléments polynucléés sont des complexus cellulaires, c'est-à-dire résultent de la fusion ou accollement de cellules primitivement distinctes. Dans les couches les plus externes (en 1), cette fusion ou accollement est telle, qu'ici on ne voit par places qu'une masse striée parsemée de noyaux. Aux conditions mécaniques précédemment invoquées s'ajoute sans doute un travail intime qui aboutit au flétrissement de ces cellules, dont la substance est graduellement résorbée. Nous verrons en effet que dans les stades ultérieurs la caduque réfléchie est destinée à disparaître complètement.

Nous pouvons résumer les processus essentiels du stade dont nous venons d'achever l'étude, en disant que :

1° *Dans l'ectoplacenta il se forme une couche plasmodiale réticulée aux dépens de la limite supérieure de la couche plasmodiale compacte. L'ectoplacenta régète ainsi de ses parties profondes vers le cône ectoplacentaire; celui-ci est disloqué, en partie rejeté sur les côtés, en partie résorbé. Pendant ce temps la formation plasmodiale réticulée prend de plus en plus d'étendue et arrive jusqu'au contact de la caduque sérotine. Les vaisseaux fœtaux allantoïdiens pénètrent dans l'ectoplacenta, envahissant d'abord la couche plasmodiale compacte, puis la moitié inférieure de la couche plasmodiale réticulée.*

2° *Dans les diverses régions de la caduque, on trouve les formes les plus diverses affectées par les cellules : tassées, étirées, et accolées les unes aux autres dans la caduque réfléchie, ces cellules s'y fusionnent en masses allongées, semées de noyaux et destinées à être résorbées. Dans les parties latérales de la caduque sérotine elles restent bien distinctes, avec les caractères étudiés dans les stades précédents, depuis le début de l'hypertrophie du chorion de la muqueuse utérine. Enfin dans les parties centrales de la sérotine, une abondante substance intercellulaire se dépose entre les cellules qui sont écartées les unes des autres et deviennent étoilées.*

Ces formes si variables des cellules de la caduque selon les régions sont importantes à noter au point de vue de l'étude critique des

travaux publiés sur le placenta. Et cependant ces diverses formes n'ont qu'une existence très éphémère. Dans le stade qui va suivre, le nombre de leurs variétés va singulièrement se simplifier. Les cellules de la caduque réfléchie, ainsi que celles qui répondent à la circonférence de la base de l'ectoplacenta, disparaîtront par résorption graduelle. Les seules cellules de la sérotine subsisteront, mais en changeant singulièrement d'aspect : elles deviendront vésiculeuses, et, pressées les unes contre les autres, elles formeront un tissu d'un aspect tout particulier, rappelant les cellules vésiculeuses dont nous avons décrit les diverses formes chez le lapin.

Cette forme vésiculeuse des cellules de la caduque sérotine n'atteint son complet développement que dans le stade suivant. Cependant la transformation commence déjà à se dessiner au quatorzième jour, et comme, à cet âge, nous avons trouvé un cas où, par places, la transformation était déjà complète, nous en donnerons maintenant une rapide description.

Sur la fig. 138, on voit que, des cellules de la sérotine, les plus éloignées de l'ectoplacenta sont nettement étoilées ; au contraire, celles qui sont sur la limite inférieure de la sérotine, au contact immédiat de l'ectoplacenta, deviennent cubiques ; une membrane plus distincte dessine leur contour ; leur protoplasma devient plus clair, excepté autour du noyau, où se concentrent toutes les parties granuleuses.

Le résultat final auquel doit aboutir cette évolution est représenté par la fig. 139 (partie droite de la figure). On voit ici d'une part les couches les plus superficielles du plasmode réticulé, circonscrivant des mailles qui ne sont autre chose que des lacunes sangui-maternelles (L. L.), de dimensions très variables. D'autre part on voit le tissu maternel de la caduque sérotine formé de cellules en contact direct les unes avec les autres, sans substance amorphe interposée, sans espaces intercellulaires. Ces cellules sont polyédriques ; elles ne renferment, en général, qu'un seul noyau, autour duquel est disposé le protoplasma granuleux, le reste de la cellule étant un contenu clair et transparent. Ce sont les *cellules vésiculeuses de la caduque*. C'est d'abord dans les zones de la sérotine qui confinent immédiatement à l'ectoplacenta qu'elles arrivent à leur complet développement ; puis la transformation se produit graduellement dans les éléments placés plus haut, jusque dans le voisinage de la couche médio-musculaire de la région mésométrique de l'utérus. Mais alors

se produit un nouveau processus, caractéristique du troisième stade du remaniement de l'ectoplacenta : le plasmode ectoplacentaire cesse d'évoluer sur place; après s'être substitué aux formations émanées comme lui de l'ectoderme de l'œuf (cône ectoplacentaire), il tend à se substituer aux éléments mêmes de la sérotine, et commence à envahir les tissus maternels en pénétrant dans les sinus utérins (formation plasmodiale endovasculaire).

c. Invasion de la caduque sérotine par le plasmode ectoplacentaire [formation endovasculaire], (fig. 146 à 163).

Ce stade, qui va du quinzième au dix-septième jour, présente à étudier deux processus principaux : d'une part, les transformations qui se produisent dans les éléments de l'ectoplacenta tel qu'il était constitué au quatorzième jour; d'autre part, l'extension de cet ectoplacenta dans la caduque sérotine et sa substitution presque complète à cette caduque. C'est-à-dire que, outre les modifications des parties déjà existantes de l'ectoplacenta, il y a formation de parties ectoplacentaires nouvelles, par extension des premières. Ce dernier phénomène étant le plus important est celui qui doit donner son nom au stade actuel (stade de l'invasion de la caduque sérotine par le plasmode ectoplacentaire), et c'est par lui que nous commencerons. Puis, après avoir examiné les modifications des autres parties de l'ectoplacenta, nous aurons, comme question accessoire, à étudier l'état de la caduque réfléchie et des parties d'origine ovulaire qui lui sont annexes.

1° *Invasion de la caduque sérotine par le plasmode ectoplacentaire* (formation plasmodiale endovasculaire). — Avant d'examiner les détails de ce processus il nous faut insister sur ce fait que la caduque sérotine, à mesure qu'elle est envahie par le plasmode ectoplacentaire, est considérablement réduite dans sa masse, et que la formation ectoplacentaire qui prend sa place est loin d'égaler l'épaisseur primitive des parties utérines qu'elle remplace, de sorte que, sur des pièces examinées à un faible grossissement, il semble y avoir purement et simplement disparition de la caduque sérotine. Cette diminution de la masse de la caduque sérotine est, au moins au début, le résultat d'une condensation. Ses cellules étoilées étaient, aux douzième et treizième jours (fig. 133), séparées par une abondante substance intercellulaire : à mesure qu'ils se transforment en cellules vésiculeuses, ces éléments se trouvent

plus rapprochés, puis pressés les uns contre les autres; cependant on ne voit aucun des signes caractéristiques d'une prolifération cellulaire; c'est donc seulement par résorption de la substance intercellulaire que les éléments arrivent au contact (voy. fig. 139 et 150) et c'est par cette condensation que la sérotine réduit de plus en plus sa masse. Enfin, par le seul fait qu'elle cesse de croître, alors que l'ensemble du renflement utérin augmente de volume, ses proportions, par rapport aux autres formations, deviennent de plus en plus réduites. Ces changements dans le volume relatif et le volume absolu des parties sont choses fréquentes dans les développements embryonnaires; ils sont ici d'une importance telle que nous avons tenu à les rendre sensibles en représentant, à un même grossissement de trois fois, les dimensions relatives des parties sur des coupes transversales d'une série d'utérus depuis le treizième jusqu'au vingt et unième jour (fin de la gestation). Telles sont les figures 142 à 145.

La figure 142 représente le même utérus que la figure 130, c'est-à-dire au treizième jour.

La figure 143 représente le même utérus que la figure 136, c'est-à-dire au quatorzième jour. On voit que si la sérotine a augmenté dans ses dimensions transversales, elle a diminué en épaisseur.

La figure 144 représente le même utérus que les figures 147 et 148, c'est-à-dire au seizième jour. L'atrophie de la sérotine est très accentuée.

La figure 145 représente l'état des parties à la fin de la gestation (vingt et unième jour). La caduque sérotine ne forme plus qu'un mince pédicule rattachant le placenta à la couche médio-musculaire; mais, chose remarquable, le placenta lui-même est moins volumineux que dans la figure précédente. C'est qu'en effet pendant la période dite d'achèvement, les éléments de la formation plasmodiale seront considérablement réduits, les parois protoplasmatiques des canalicules sangui-maternels n'étant bientôt plus représentées que par une mince couche semée de noyaux, ou même uniquement par des noyaux appliqués sur la paroi extérieure des capillaires fœtaux.

Après cette première indication d'ensemble nous pouvons passer à l'étude des détails de la pénétration du plasmode ectoplacentaire dans la sérotine (planche XVII).

La figure 146 (15e jour, grossissement de 15 fois) montre le

début du processus. Au-dessus de l'ectoplacenta proprement dit (1) on voit une couche réticulée qui commence à s'insinuer dans les sinus utérins voisins, c'est-à-dire situés à la partie la plus profonde de la sérotine (en 2).

Les fig. 147 et 148, qui représentent, la première les régions latérales, la seconde les régions centrales du placenta au seizième jour (grossist. de 30 fois), montrent la caduque sérotine, envahie presque dans les deux tiers ou les trois quarts de son épaisseur par les réseaux plasmodiaux qui ont pénétré dans ses sinus sous forme de couche plasmodiale endovasculaire. On voit que cette couche plasmodiale non seulement s'applique sur les parois des sinus, mais encore forme des réseaux anastomosés dans la cavité même des sinus, cavité qu'elle transforme ainsi en une formation réticulée d'aspect très variable.

Les détails intimes du processus sont donnés, en partie, par la figure 150, à un grossissement de 350 fois. Il s'agit ici d'une région semblable à celle représentée, au quatorzième jour, dans la fig. 139 (planche XVI). Au quatorzième jour, quoique les cellules de la caduque sérotine fussent déjà transformées en éléments vésiculeux, le plasmode ectoplacentaire réticulé s'arrêtait à l'embouchure des sinus utérins circonscrits par ces cellules vésiculeuses (voy. en S, fig. 139), mais en manifestant, par les dispositions de ses prolongements protoplasmatiques, une tendance évidente à cet envahissement. Au quinzième jour (fig. 150) cet envahissement est chose faite (en S et en 3) et le plasmode réticulé non seulement revêt la paroi du sinus, mais encore en cloisonne et subdivise la cavité.

Nous assistons donc ici à ce processus si remarquable que nous avons décrit chez le lapin sous le nom de *formation de la couche plasmodiale endovasculaire*. Seulement ce processus va se poursuivre ici sur une échelle bien plus vaste que chez le lapin, et acquérir une plus grande importance. Les détails intimes sont du reste les mêmes que chez le lapin. La couche plasmodiale se substitue à l'endothélium des sinus utérins, et il n'y a aucune espèce d'apparence qui puisse porter à penser que cet endothélium prenne une part quelconque à la formation de la couche plasmodiale endovasculaire. C'est une question que nous avons examinée avec détail chez le lapin. Nous n'en parlerons pas à propos de la souris; mais le rat va nous offrir à cet égard un sujet d'étude très intéressant.

Nous ne possédons pas, en fait d'utérus de rats, une série assez

complète pour faire chez cet animal une étude détaillée des processus que nous venons d'examiner, chez la souris, depuis le commencement de la période de remaniement de l'ectoplacenta. Mais nous possédons, entre autres, les préparations d'un renflement utérin correspondant à un stade nettement caractérisé comme formation de la couche plasmodiale endovasculaire. Au moment même où nous écrivons ces lignes, Klebs, dans une étude sur le placenta [1], vient de publier les figures d'un utérus de rat où il est facile de reconnaître qu'il a été en présence d'un ectoplacenta exactement au même stade que celui que nous allons décrire. Nous sommes forcés de déclarer que les interprétations que donne Klebs de chacune de ses figures sont absolument erronées et qu'il n'y a pas, dans tout son mémoire, une seule explication qui ne tombe à côté de la vérité. Comme dans notre partie historique et critique nous aurons à examiner par le menu ce travail de Klebs, nous avons donc tout intérêt à décrire ici, à propos du stade auquel il appartient, l'ectoplacenta de rat que nous possédons. Bien plus, quoique nous n'aimions pas, en présence d'un seul stade, à induire, par hypothèse, les états qui ont pu précéder ce stade, il nous semble que la pièce sera assez explicite, et que nous sommes assez familiarisés avec la constitution générale du placenta chez les rongeurs, pour conclure, du cas particulier, à l'ensemble de l'évolution de l'ectoplacenta du rat pendant la période de remaniement.

La fig. 155 représente la coupe médiane de cet ectoplacenta : il se distingue, sur cette vue d'ensemble, à un faible grossissement, par son aspect foncé, ses éléments prenant fortement les matières colorantes. Il se compose d'une couche plasmodiale compacte, très large, peu épaisse, mais se prolongeant en haut, dans la caduque sérotine, par de larges traînées plasmodiales (*plasmode endovasculaire*) qui pénètrent dans les sinus utérins. Ainsi nous nous trouvons en présence d'une première particularité de l'ectoplacenta du rat : la couche plasmodiale endovasculaire en émane avant la formation de toute couche plasmodiale réticulée; tout le placenta est alors formé d'une masse plasmodiale compacte, creusée de lacunes sangui-maternelles dans toute son épaisseur, ne présentant des canaux vasculo-fœtaux que dans ses parties les plus inférieures. La

1. Klebs, *Zur Vergleichenden Anatomie der Placenta* (Arch. fur mikrosk. Anat. Bd. XXXVII, Heft. II, page 335; 8 mars 1891).

formation endovasculaire apparaît donc et progresse à l'état de plasmode compact (non finement réticulé comme chez la souris).

Ce plasmode compact endovasculaire s'engage très avant dans la caduque sérotine en suivant, sur la coupe ici représentée (fig. 155), deux sinus utérins. Avant de suivre ce plasmode dans la sérotine, voyons si, de l'état actuel de l'ectoplacenta, nous pouvons induire ce qui a pu se passer en lui depuis la fin de sa période de formation, précédemment étudiée chez le rat (planches IX et X). Évidemment ici, sauf l'apparition d'une couche plasmodiale réticulée, les choses se sont passées comme chez la souris. Après soudure des lames ectoplacentaires inférieure et supérieure, et leur transformation en plasmode compact, l'extension considérable de celui-ci dans le sens transversal a disloqué le cône ectoplacentaire; presque aussitôt le plasmode, dans sa partie moyenne, a donné naissance à une masse végétante qui a achevé la dislocation et l'émiettement du cône ectoplacentaire; c'est cette masse végétante que nous trouvons actuellement allant constituer la formation plasmodiale endovasculaire. Quant aux restes encore existants de l'ectoplacenta, ils sont rejetés sur les côtés (en CN, fig. 155) et recouvrent encore toute la surface de l'ectoplacenta, sauf dans la région centrale, assez étroite relativement, d'où se détache la formation endovasculaire. Nous assistons donc ainsi, d'une manière plus frappante que chez la souris, à une sorte de perforation du cône ectoplacentaire par le plasmode sous-jacent.

Revenons sur les deux sinus utérins envahis par la formation plasmodiale endovasculaire. Nous avons eu la bonne fortune que la coupe ait intéressé ces deux sinus sur une très grande étendue, de sorte que la continuité de la couche endovasculaire est évidente, depuis son émanation de l'ectoplacenta (en *a*) jusque très profondément (en *b* et puis en *c*) dans la caduque sérotine. Mais quand on examine les coupes qui suivent ou qui précèdent celle de la fig. 155, cette longue continuité du plasmode endovasculaire ne se présente plus. Ainsi, sur la fig. 156, on voit bien la continuité entre les portions *a*, *b*, *c*; mais plus haut, en *c'* et *c''*, se présentent deux sections de sinus, dont chacun a une partie de sa surface interne revêtue de plasmode endovasculaire, sans que rien indique la continuité de ces fragments de plasmode avec le plasmode sous-jacent. Dans la fig. 157, toute la portion intermédiaire (*b*, des fig. précédentes) a disparu et la couche plasmodiale endovasculaire des sinus s'est tel-

lement éloignée de l'ectoplacenta qu'on aurait peine à croire qu'elle en tire son origine. On comprend fort bien qu'en présence d'une semblable préparation isolée, sans la série des coupes qui la complètent et l'expliquent, quelques auteurs aient été amenés à chercher l'origine de la formation plasmodiale endovasculaire dans les sinus mêmes où elle apparaît ainsi isolément, c'est-à-dire à vouloir la faire dériver d'une transformation de l'endothélium de ces sinus.

Or étudions l'état de l'endothélium des sinus au moment où ils sont envahis par la couche plasmodiale endovasculaire; cette étude par le fait même de la disposition compacte, par larges masses et grosses travées, du plasmode, sera plus facile chez le rat que chez la souris, où elle est à l'état de plasmode réticulé.

La fig. 158 représente la coupe d'un sinus utérin dont la paroi interne est, sur un de ses côtés seulement, occupée par une couche plasmodiale endovasculaire (P, P). Sur le côté opposé l'endothélium existe encore (E*n*); ses cellules sont hypertrophiées par places, mais jamais n'atteignent de grandes dimensions; ailleurs l'endothélium a disparu. De pareils aspects, et ils se présentent très fréquemment sur les préparations, sont peu explicites. Évidemment, de par ce que nous savons par nos études antérieures, ils ne sauraient nous permettre de conclure à une transformation de l'endothélium en plasmode, mais on conçoit que celui qui n'aurait pas des séries suffisantes de préparations, pût encore, en présence de pièces comme celle de la fig. 158, pencher vers l'idée de cette transformation, quoiqu'il lui fallût concevoir tout à fait hypothétiquement les formes de transition entre l'endothélium et le plasmode, puisque jamais on n'observe réellement de pareilles formes.

Mais nous avons choisi comme premier objet d'étude, et avec intention, un point peu démonstratif d'une préparation. Par une recherche attentive on trouve facilement d'autres points qui sont singulièrement plus explicites. Telle est la fig. 159, empruntée toujours au même sujet dont l'ectoplacenta a été représenté à un faible grossissement dans les fig. 155 à 157.

Dans cette fig. 159 deux sinus (S^1 et S^2) sont envahis par le plasmode endovasculaire. Dans l'un on voit le plasmode s'étendre, en un point (en 1), sur les restes de l'endothélium. Il est évident qu'ici il y a uniquement substitution d'une formation à l'autre, et nullement dérivation, transformation de l'une en l'autre.

Au niveau de l'autre sinus (S^2) les dispositions sont plus intéressantes encore. On voit manifestement que le plasmode est allé du premier sinus (S^1) dans le second (S^2), non pas uniquement en profitant des voies préformées qui s'offraient à lui, c'est-à-dire en suivant les parois vasculaires d'un sinus à son voisin, mais en prenant le chemin le plus court, le chemin de traverse, c'est-à-dire en perforant la cloison de tissu de caduque qui sépare les cavités adjacentes. Arrivant ainsi à la face profonde de l'endothélium du second sinus (en 2 et 3), le plasmode soulève cet endothélium hypertrophié et le rejette flottant dans la cavité du sinus.

Nous complétons donc ainsi, sur le rat, les notions précédemment acquises, chez le lapin, relativement aux rapports de l'endothélium et du plasmode endovasculaire. Les cellules endothéliales des sinus utérins, d'abord hypertrophiées, disparaissent, soit que le plasmode s'étende sur elles en rampant sur la paroi du sinus, soit qu'il les soulève et les détache en faisant irruption dans la cavité du sinus à travers ses parois. On voit même, sur la fig. 159, que ces deux manières de se comporter se combinent ou se succèdent immédiatement, car on constate que la poussée de plasmode qui a pénétré dans le second sinus (S^2), dans la région 4, a soulevé en bas (en 3) un lambeau d'endothélium, tandis qu'en haut (en 5) cette poussée va s'appliquer sur l'endothélium et le recouvrir. En tout cas il n'y a, nulle part et à aucun moment, transformation de l'endothélium en plasmode.

Nous venons de voir que le plasmode endovasculaire végète dans la sérotine non seulement en suivant la voie toute tracée des sinus, mais encore en traversant les cloisons qui séparent deux sinus adjacents. Ce fait nous explique l'aspect particulier que prend la sérotine, chez la souris, quand elle a été envahie, dans les trois quarts de son épaisseur, par la formation plasmodiale endovasculaire. Ce qui reste alors de sérotine, se présente sous la forme d'îlots isolés, composés entièrement de cellules vésiculeuses. La fig. 154 montre bien cette disposition : en IV, IV, on voit une série d'îlots formés de cellules vésiculeuses et circonscrits de tous côtés par le plasmode endovasculaire. Sur les fig. 147 et 148 (pl. XVII), au seizième jour, à un faible grossissement, on assiste aux phases graduelles de la circonscription de ces *îlots vésiculeux* par le plasmode endovasculaire. On peut en effet, sur ces dernières figures, distinguer dans la sérotine deux couches (en 2 et en 3); l'une de ces couches, la

supérieure (en 3), présente des sinus utérins non encore envahis par le plasmode endovasculaire; dans la couche inférieure (en 2) tous les sinus sont envahis par le plasmode, mais la disposition est bien différente dans les parties supérieures et dans les parties inférieures ou profondes de cette couche. Dans la partie supérieure, la couche plasmodiale endovasculaire végète dans la sérotine en suivant la surface intérieure des sinus; dans la partie inférieure elle traverse, et, tout en bas, elle a complètement traversé les cloisons qui séparent deux sinus adjacents, et elle a ainsi émietté la sérotine en une série d'*îlots vésiculeux* qui sont d'autant moins volumineux qu'ils occupent une situation plus profonde (plus voisine de l'ectoplacenta proprement dit).

En faisant l'étude de la formation plasmodiale endovasculaire chez le lapin, nous avons annoncé qu'elle présenterait chez le type rat-souris un développement très considérable. Ce que nous venons de décrire répond bien à ce que nous avions annoncé, et nous verrons du reste que, dans la période dite d'achèvement de l'ectoplacenta, la formation endovasculaire arrivera à se substituer presque complètement à la plus grande partie de la sérotine. Pour le moment faisons remarquer encore que si la période actuellement étudiée porte le nom de période de remaniement, elle mérite ce nom aussi bien au point de vue de ce qui se passe dans l'ectoplacenta proprement dit, qu'au point de vue du processus par lequel la sérotine est transformée par l'envahissement du plasmode endovasculaire.

2° *État de l'ectoplacenta proprement dit.* — La sérotine, envahie par le plasmode endovasculaire, d'origine ectoplacentaire, arrivera bientôt à faire ainsi partie de l'ectoplacenta; mais pour le moment nous pouvons appeler ectoplacenta proprement dit toute la partie dans la constitution de laquelle n'est jamais entré aucun tissu utérin, toute la partie qui doit exclusivement son origine aux formations fœtales ectodermiques et mésodermiques (sans oublier l'entoderme ectoplacentaire) et qui n'a jamais renfermé comme éléments maternels que le sang circulant dans les lacunes sangui-maternelles. A la fin du stade précédent, nous avons laissé cet ectoplacenta proprement dit dans un état caractérisé par l'extension de plus en plus grande de la formation plasmodiale réticulée, et par la pénétration des vaisseaux fœtaux d'abord dans la couche plasmodiale compacte, puis dans la partie inférieure de la couche plasmodiale

réticulée. Ce qui se passe dans l'ectoplacenta pendant le stade actuel consiste essentiellement dans sa pénétration complète et intime par les vaisseaux fœtaux, c'est-à-dire que tout l'ectoplacenta est transformé en une masse spongieuse à mailles fines, représentant les unes d'étroites lacunes sangui-maternelles, les autres de fins conduits vasculo-fœtaux.

Cette transformation correspond à ce que, chez le lapin, nous avons appelé formation des *canalicules ectoplacentaires*; mais, chez le lapin, cette formation était le résultat d'une lobulation successive et graduelle, qui, partant des colonnes ectoplacentaires, aboutissait finalement à la division des tubes ectoplacentaires en un complexus de canalicules, d'où le placenta formé en définitive de lobules bien distincts. Chez le type rat-souris, au contraire, de pareilles lobulations ne se présentent pas; c'est d'une part d'une manière diffuse que les lacunes sangui-maternelles primitives se divisent et subdivisent de manière à aboutir à des formations équivalentes aux canalicules du lapin; c'est ce processus que nous avons décrit sous le nom de formation du plasmode réticulé. D'autre part il n'y a pas production de cloisons mésodermiques régulières dans l'ectoplacenta, c'est-à-dire que, tandis que chez le lapin les vaisseaux pénétraient dans l'ectoplacenta longtemps accompagnés d'éléments mésodermiques et que seulement au stade de production des canalicules c'était des capillaires nus qui pénétraient entre ces canalicules, chez le type rat-souris, à peine quelques gros vaisseaux, entourés d'éléments mésodermiques, ont-ils pénétré le gâteau ectoplacentaire, qu'aussitôt les capillaires qui s'en détachent vont se ramifier à l'état nu, dans les conduits vasculo-fœtaux interposés entre les canalicules ectoplacentaires. L'ectoplacenta de la souris offre donc un aspect uniforme ou homogène; on peut dire que dans sa totalité il représente un seul lobule du placenta du lapin.

Ainsi sur les figures 146, 147, 148, on voit que les saillies mésodermiques allantoïdiennes qui pénètrent dans l'ectoplacenta n'en parcourent qu'une faible épaisseur et n'arrivent pas jusqu'à sa périphérie. La masse ectoplacentaire qui les coiffe et les entoure forme un tout homogène; mais si uniforme que soit, sur la coupe, à un faible grossissement, l'aspect de cet ensemble, on y doit cependant, au point de vue de la structure, distinguer diverses parties, dont l'étude nous renseignera sur l'évolution de ces tissus

pendant ce stade. Ces parties sont les suivantes : d'abord la *masse générale*, d'aspect réticulé, spongieux, dans les figures 146 à 148; puis, parsemés dans cette masse, des *îlots compacts*, formant comme des taches sombres au milieu du champ réticulé; enfin les *zones limites* de la coupe de la masse générale, c'est-à-dire la zone limite supérieure (en contact avec l'origine de la formation plasmodiale endovasculaire), la zone latérale (bords du disque ectoplacentaire) et la zone inférieure (en contact avec la masse mésodermique allantoïdienne).

La constitution de la *masse générale* est représentée, à des états divers et sur des coupes faites dans diverses directions, par les figures 151, 152, 154 et 161. — La figure 151 de la planche XVII (16e jour) est surtout destinée à l'étude de la zone limite inférieure, mais elle montre, dans sa partie supérieure, une portion de la masse générale de l'ectoplacenta; on y voit les canalicules ectoplacentaires (*C*, *C*), sectionnés parallèlement à leur direction, et se montrant comme d'étroits conduits dont les parois sont formées par une couche plasmodiale semée de noyaux. Ces dispositions ont déjà été décrites avec tant de détails sur le lapin, qu'il n'y a pas lieu d'y insister ici; entre ces canalicules sont régulièrement disposés les conduits vasculo-fœtaux, contenant chacun un capillaire (*c*, *c*). — La figure 152 (16e jour, grossissement de 350) est un fragment d'une coupe faite en plein milieu du disque ectoplacentaire parallèlement à sa surface; ici les canalicules (*C*, *C*) et les capillaires fœtaux (*c*, *c*) sont sectionnés en travers, perpendiculairement à leur direction. — La figure 154 de la planche XVIII (17e jour, grossissement de 110 fois) montre, dans sa moitié inférieure, des canalicules et des capillaires fœtaux, et, quoique la coupe soit faite perpendiculairement à la surface du disque ectoplacentaire, on voit que les sections de ces divers conduits présentent soit une forme arrondie, soit une forme allongée, parce que nous sommes ici vers la partie supérieure de l'ectoplacenta où les capillaires fœtaux forment des anses, et que par suite ils sont, comme les canalicules sangui-maternels interposés, coupés selon les directions les plus diverses. Tout en bas (en 1) on voit un vaisseau allantoïdien encore accompagné d'éléments mésodermiques. — Enfin la figure 161 est une coupe, parallèlement à leur axe, des canalicules sangui-maternels et des conduits vasculo-fœtaux, au dix-septième jour. En comparant avec la figure 152, quoique les parties soient ici sectionnées

dans une direction différente, il est facile de constater que la paroi plasmodiale des canalicules présente déjà une modification sensible : elle est moins épaisse, tendant à se transformer en une mince membrane, renflée seulement dans les points où sont placés les noyaux; elle est en même temps devenue moins granuleuse, d'un aspect plus homogène, transparente dans les travées éloignées des conduits vasculo-fœtaux, foncée (colorée par les réactifs) dans les zones qui limitent la cavité de ces conduits. En un mot cette couche plasmodiale est en voie de régression, et elle va être, dans la période suivante, à peu près complètement résorbée, ne laissant plus, comme traces de son existence, que ses noyaux parsemés à la surface extérieure des capillaires fœtaux. — Nous voyons donc, en résumé, que la masse générale de l'ectoplacenta est formée, au stade actuel, par un réseau de canalicules sanguimaternels et de conduits vasculo-fœtaux qui partent de la région inférieure ou fœtale du gâteau ectoplacentaire pour rayonner vers sa région supérieure ou maternelle. La constitution de ces parties est la même que celle que nous avons décrite dans les complexus canaliculaires du lapin, et, comme pour ceux-ci, nous pouvons la résumer en disant que les rapports sont devenus très intimes entre le sang maternel et le sang fœtal, puisque dès maintenant les capillaires fœtaux sont au contact direct des canalicules contenant le sang maternel, c'est-à-dire que les seules barrières interposées entre les deux sangs sont la paroi endothéliale des capillaires fœtaux et la paroi plasmodiale des canalicules. Enfin, comme pour le placenta du lapin, les remarques faites à propos de la figure 161 nous permettent déjà de prévoir que ces rapports vont devenir plus intimes encore dans la période suivante ou d'achèvement, car alors la paroi plasmodiale des canalicules sera résorbée, et les capillaires fœtaux plongeront directement dans le sang maternel. Faisons remarquer que sur toutes nos figures la paroi endothéliale du capillaire fœtal est toujours séparée par un intervalle bien net d'avec la paroi du conduit plasmodial qui contient ce capillaire; cette disposition, que peut-être nous avons parfois exagérée un peu dans le dessin, est constante sur les pièces durcies; mais elle nous paraît être un état artificiel, résultant d'une rétraction produite par les réactifs durcissants; et, en effet, à mesure que cette paroi plasmodiale s'atrophie, et qu'elle devient moins sensible à l'action des réactifs coagulants, elle se montre, sur les coupes, moins éloignée

du capillaire qu'elle revêt, et, dans la période suivante, nous verrons qu'elle arrive, avant de disparaître, à se présenter sur toutes les coupes, étroitement appliquées sur ce capillaire.

Les *îlots compacts* (fig. 146 : IC, fig. 147 et 148), examinés à un grossissement suffisant, apparaissent simplement comme les restes de la formation plasmodiale compacte qui formait, au stade précédent, une grande partie de l'ectoplacenta, restes qui n'ont pas été envahis par les capillaires fœtaux. La figure 153 représente un de ces îlots compacts, choisi parmi les plus petits, parmi ceux qu'on rencontre sur une coupe d'ensemble comme celle des figures 147 et 148 : du reste ces îlots compacts sont d'autant moins volumineux qu'ils sont examinés sur un placenta plus âgé, et la figure 153 appartient à un placenta du dix-huitième jour. On voit que cet îlot compact est parcouru par une ou plusieurs lacunes sangui-maternelles (*L*), disposition qu'on constate même à un faible grossissement (fig. 148). Ces îlots compacts mériteraient à peine une mention spéciale, s'ils ne nous intéressaient à deux points de vue : d'une part leur transformation ultérieure, d'autre part la confusion qui pourrait être faite entre eux et les *îlots vésiculeux* précédemment décrits. Parlant d'abord de ce dernier point de vue, disons que par la suite, pendant la période d'achèvement, les couches les plus profondes de la formation plasmodiale endovasculaire venant à être envahies par les capillaires fœtaux, on trouve alors des îlots vésiculeux situés dans la substance ectoplacentaire réticulée, c'est-à-dire entourés, comme l'îlot compact de la figure 153, par des canalicules ectoplacentaires et par des conduits vasculo-fœtaux. Vu cette similitude de rapports, on pourrait croire à une origine commune pour ces deux genres d'îlots, ou à une transformation de l'un en l'autre, alors que les îlots vésiculeux sont d'origine utérine (sérotine), les îlots compacts d'origine fœtale (plasmode ectoplacentaire). C'est ici encore un de ces nombreux détails, insignifiants quant aux traits généraux de l'histologie du placenta, et qui cependant doivent être signalés avec la plus minutieuse précision en raison des interprétations erronées que leur confusion amènerait dans l'étude de l'origine des éléments histologiques du placenta. Cette confusion serait d'autant plus facile que les îlots compacts disparaissent de la masse spongieuse du placenta à mesure que les îlots vésiculeux commencent à y être enclavés, par le fait de l'extension des capillaires fœtaux jusque dans le plasmode

endovasculaire, et que, voyant ce dernier genre d'îlots succéder au premier, on serait tenté de conclure à la transformation de l'un en l'autre.

Ceci nous amène à parler du premier point de vue ci-dessus signalé, à savoir la question du sort ultérieur de ces îlots compacts. Un grand nombre d'entre eux disparaissent par le simple fait de leur transformation en substance ectoplacentaire spongieuse, c'est-à-dire qu'ils sont envahis par les conduits vasculo-fœtaux en même temps que leurs lacunes sangui-maternelles se subdivisent et se transforment en canalicules ectoplacentaires. Mais certains d'entre eux ont un sort tout différent : leurs lacunes sangui-maternelles centrales s'élargissent, se fusionnent et forment de larges voies sanguines afférentes et efférentes pour les canalicules des parties voisines. Ces voies sont les homologues de ce que chez le lapin nous avons appelé tubes caverneux afférents et efférents des lobules. Mais, comme ici il n'y a pas de lobules circonscrits, il est difficile, de par la simple inspection anatomique, de distinguer les voies afférentes et les voies efférentes ; les injections nous apprennent seulement que les larges conduits situés dans les parties centrales de l'ectoplacenta (en A, figures 148 et 154) sont des voies efférentes, c'est-à-dire renfermant le sang qui revient des canalicules de l'ectoplacenta et se rend dans les veines utérines.

La *zone limite supérieure* de l'ectoplacenta proprement dit nous montre la transition entre la substance spongieuse de l'ectoplacenta et la puissante formation plasmodiale endovasculaire. Cette zone limite présente, entre deux points voisins, des dispositions assez différentes et qui correspondent à deux types représentés respectivement par les figures 149 et 150, à un grossissement de 350 à 360. Dans la figure 149 nous sommes en présence d'un point caractérisé par l'épaisseur des travées plasmodiales qui établissent la continuité entre les parois des canalicules ectoplacentaires (les deux tiers inférieurs de la figure) et le plasmode endovasculaire (tiers supérieur ; le dessin de ce plasmode n'a pas été poursuivi assez loin vers le haut pour montrer son arrivée entre les îlots vésiculeux) ; le fragment de coupe représenté dans cette figure 149 répond par exemple à la portion de plasmode située, dans la figure 154, à la partie inférieure du gros conduit efférent désigné par la lettre A. Et en effet ces points compacts (à travées plasmodiales épaisses) de la zone limite supérieure correspondent aux

lieux de formation et d'extension des grandes voies afférentes et efférentes du sang maternel. Au contraire, dans la figure 150, nous sommes en présence d'un point où cette zone limite (en 2) est caractérisée par la minceur et la disposition étoilée de ses travées plasmodiales. Que les vaisseaux fœtaux pénètrent dans cette formation réticulée, et aussitôt la zone limite supérieure se confondra avec le reste de la masse spongieuse de l'ectoplacenta proprement dit; puis, que les vaisseaux fœtaux arrivent ainsi jusque dans la formation plasmodiale endovasculaire (couche 3 de la fig. 150), laquelle est ici elle-même à l'état réticulé, et nous verrons ainsi la masse spongieuse de l'ectoplacenta proprement dit s'étendre jusque autour des îlots vésiculeux, qui, dès lors, ainsi qu'il a été indiqué un peu plus haut, auront les mêmes dispositions que les îlots compacts précédemment décrits et pourront trop facilement être confondus avec eux.

Il ne nous reste donc plus à examiner que les zones limites latérale et inférieure.

Pour comprendre les dispositions que présente au présent stade la zone limite latérale, c'est-à-dire les bords du disque ectoplacentaire, il faut se rendre bien compte du mouvement de déplacement que subit ce bord, de plus en plus attiré vers le centre ou hile du placenta, selon le mécanisme d'une bourse qu'on ferme, pour rappeler la comparaison qui nous a servi dès le début et qui est de plus en plus juste. Par suite de ce mécanisme, qu'on peut suivre en passant de la figure 136 (pl. XVI) aux figures 146 et 147 (pl. XVII), et dont les phases dernières sont données en une vue d'ensemble par les figures 142 à 145, les parties qui formaient précédemment le bord du disque sont amenées sur sa face inférieure, et le bord arrive à être formé par des parties qui antérieurement appartenaient à la face supérieure ou convexe du disque. On ne s'étonnera donc pas de trouver à ce bord du disque, en dedans des cellules géantes ectodermiques (CN, fig. 146 et 147), derniers restes du cône ectoplacentaire, la même composition histologique qu'à la face supérieure du disque ectoplacentaire, c'est-à-dire une formation plasmodiale endovasculaire circonscrivant des îlots vésiculeux (IV, sur la partie gauche inférieure de la fig. 147). Cette présence d'îlots vésiculeux sur le bord du disque ectoplacentaire avait besoin d'être rendue intelligible par les explications précédentes, d'autant plus qu'à ce moment le lieu d'insertion de la

caduque réfléchie (CD, fig. 147) se trouve reporté relativement plus haut que précédemment, par le simple fait de l'épaississement de la région ectoplacentaire située immédiatement en dedans de cette insertion, et que par suite les rapports des parties sont ici assez profondément modifiés pour qu'au premier abord l'observateur ait peine à s'orienter. Mais on trouvera, sur la planche XV, deux figures, d'après le placenta du rat, qui feront facilement comprendre ces modifications de rapports. Nous reviendrons ultérieurement sur l'étude de ces détails sur les figures en question. Etant donc donné que ce qui forme actuellement le bord du disque ectoplacentaire au niveau de l'insertion de la caduque peut et doit contenir des îlots vésiculeux circonscrits par une formation plasmodiale endovasculaire, il est facile de constater (fig. 147) que cette formation plasmodiale endovasculaire arrive, par sa limite externe, au contact des cellules vésiculeuses (GE, fig. 147), derniers restes du cône ectoplacentaire. Il se produit alors (fig. 163) un processus qui, dans la période suivante (période d'achèvement) sera très général, s'étendra à presque toute la formation plasmodiale endovasculaire, mais qui, au stade actuel, se trouve confiné dans la petite région du bord du placenta. Ce processus consiste en ce que le plasmode endovasculaire s'individualise en cellules distinctes autour des noyaux dont il est parsemé, et, comme ces noyaux augmentent en même temps de volume, dans une proportion très considérable, il se forme ainsi de nouvelles cellules ectodermiques géantes. Ces cellules ectodermiques géantes, de nouvelle formation (et nous insisterons avec toutes les preuves à l'appui, dans l'étude de la période suivante, sur leur développement) sont en contact et en continuité, en dehors avec les anciennes cellules géantes, derniers restes du cône ectoplacentaire, et en dedans avec du plasmode endovasculaire encore à l'état plasmodial réticulé. Nous voici encore en présence de détails évidemment d'importance très secondaire, et qu'il faut cependant minutieusement décrire pour ne rien négliger dans cette étude des transformations histologiques si rapides et si curieuses dont le placenta des rongeurs nous offre tant d'exemples. C'est pourquoi nous avons consacré la fig. 163 (17e jour, grossissement de 350) à l'étude de ces détails. Cette figure représente le bord du disque ectoplacentaire, au niveau de l'insertion de ce qui reste alors de la caduque réfléchie, c'est-à-dire la partie correspondant à la région inférieure gauche de la figure 147. En allant de dedans en

dehors, c'est-à-dire de droite à gauche, sur cette figure 163, on trouve d'abord (en 1) la limite externe d'îlots vésiculeux circonscrits par le plasmode endovasculaire; plus en dehors (en 2) la formation plasmodiale a débordé ces îlots vésiculeux et constitue une couche de plasmode réticulé, dont on voit les noyaux grossir à mesure qu'ils sont situés plus en dehors (plus à gauche). On arrive ainsi graduellement (en 3) à une couche constituée par des cellules géantes ectodermiques, qui confinent (en 4) aux restes, en voie de résorption, des anciennes cellules géantes provenant du cône ectoplacentaire. Une seule remarque nous reste encore à faire sur cette figure; elle est relative à la disposition des cellules géantes de nouvelle formation (en 3). Ces cellules provenant de la transformation d'un plasmode réticulé dans les mailles duquel circule le sang maternel, continuent, après leur individualisation, à circonscrire des mailles, c'est-à-dire des espaces sangui-maternels; elles affectent donc, pour former ces mailles, une forme irrégulièrement étoilée, c'est-à-dire donnent naissance à des prolongements lamelliformes qui s'anastomosent ou s'accolent les uns aux autres, disposition qui résulte nécessairement, nous le répétons, de ce que ces cellules se sont individualisées aux dépens d'un plasmode réticulé. Il est presque inutile d'ajouter que, sur les coupes des pièces durcies, où les espaces ou lacunes ainsi circonscrites sont complétement bourrées de globules du sang de la mère, il semble qu'il y ait dans ces régions périphériques une certaine stase, un ralentissement du courant circulatoire. Nous n'avons pas représenté cet état de réplétion sanguine, mais nous avons cependant figuré dans l'une de ces lacunes (en L) le contour de quelques globules rouges de la mère, afin de montrer la proportion dans les dimensions des divers ordres d'éléments histologiques de la région.

La *zone limite inférieure* de l'ectoplacenta nous présente à examiner le tissu ectoplacentaire qui recouvre immédiatement les gros prolongements vasculaires de la formation mésodermique allantoïdienne, et l'entoderme ectoplacentaire qui accompagne ces prolongements.

Le tissu ectoplacentaire de la zone limite inférieure n'est pénétré que très tardivement par les fins conduits vasculo-fœtaux. Au stade actuel on trouve encore (figure 151, en L, L) une couche qui n'est formée que de lacunes sangui-maternelles, sans capillaires fœtaux, c'est-à-dire d'un plasmode réticulé à larges mailles. Nous disons

plasmode, car à ce moment il n'y a plus ici de cellules distinctes, de couche cytoblastique (comparer avec l'état de ces parties sur la figure 135), nouvelle preuve que la distinction d'un cytoblaste et d'un plasmodiblaste n'est ici, pas plus que chez le lapin, une chose importante, d'une signification générale, du moins chez les rongeurs, mais seulement l'indication d'un degré différent dans l'évolution des formations ectoplacentaires. — Le plasmode de cette zone limite inférieure forme par places des lacunes plus larges, circonscrites par des masses plasmodiales plus épaisses que celles de la figure 151. C'est ce que nous avons représenté dans la figure 160 (pl. XVIII). C'est-à-dire que nous avons dans cette zone les mêmes variétés de constitution que dans la région limite supérieure, et il est facile de comprendre, en se reportant à ce que nous avons dit soit pour celle-ci, soit pour les formations décrites sous le nom d'îlots compacts, que, si dans la zone limite de la figure 151 nous avons affaire à un plasmode qui sera bientôt envahi par les capillaires fœtaux, au contraire, la zone limite de la figure 160 représente des lacunes sangui-maternelles destinées, pour la plupart, à se dilater et à former des conduits de distribution du sang maternel, des voies afférentes ou efférentes de la circulation fonctionnelle des canalicules ectoplacentaires.

Nous venons d'annoncer qu'il y a lieu d'étudier l'*entoderme ectoplacentaire* qui accompagne certains des prolongements mésodermiques allantoïdiens dans l'ectoplacenta. C'est certainement là un des faits les plus singuliers de la constitution de l'ectoplacenta du type rat-souris, que de voir l'entoderme arriver à y prendre part; mais c'est un fait à l'intelligence duquel nous avons dès le début préparé le lecteur. En effet, déjà sur l'œuf cylindre au neuvième jour (fig. 105) nous avons signalé les dispositions de la lame ectoplacentaire de l'entoderme revêtant, en dehors, les parois latérales de la cavité ectoplacentaire; puis, après oblitération de cette cavité, au début du remaniement de l'ectoplacenta, nous avons montré comment, aux dixième et onzième jours (figures 126, 128, 132), cet entoderme ectoplacentaire, suivant le mouvement par lequel l'ectoplacenta se replie comme une bourse qu'on ferme, arrive à se replier lui-même de dehors en dedans, vers le centre de la face inférieure du placenta, jusqu'à un point, dit *sinus entodermique* (en *a*, fig. 132), où il se replie brusquement pour former l'entoderme proximal proprement dit. Nous le disions alors (fig. 132, fin du

treizième jour), ce sinus entodermique est un point de repère qui, par ses positions successives, peut servir à mesurer les progrès du mouvement de reploiement des bords de l'ectoplacenta vers le centre de sa face inférieure; et en effet, si maintenant nous examinons, au point de vue de la place de ce sinus, les figures sur lesquelles nous avons suivi ce reploiement, nous verrons, au quatorzième jour (fig. 136, en *a*), ce sinus arriver jusqu'au contact de la masse mésodermique allantoïdienne. Mais son déplacement ne s'arrête pas là. Par suite du reploiement de son bord, l'ectoplacenta enveloppe la masse mésodermique allantoïdienne, laquelle semble ainsi entraînée profondément dans la cavité de la bourse en voie d'occlusion à laquelle nous comparons toujours l'ectoplacenta; par suite le sinus entodermique lui-même est entraîné dans cette profondeur. C'est ainsi qu'on le voit au quinzième jour (fig. 146, en *a*) former une gouttière circulaire autour de la masse mésodermique allantoïdienne, gouttière qui devient de plus en plus profonde aux seizième et dix-septième jours (figure 147, en *a*). — Cette gouttière règne circulairement autour du noyau mésodermique allantoïdien inclus dans le hile du placenta, et, comme ce noyau est légèrement lobulé à sa surface, au niveau des prolongements qu'il émet dans l'épaisseur de l'ectoplacenta, cette gouttière ne doit pas décrire un cercle géométriquement régulier, mais bien former une série de festons. Lorsqu'une coupe sera faite non plus exactement par le centre même de ce noyau, mais en approchant plus ou moins de sa périphérie, plusieurs de ces festons entodermiques pourront être atteints par la coupe et on obtiendra alors des aspects tels que celui représenté par la figure 151 pl. XIII) et qui nous ont paru longtemps énigmatiques. Ici en effet on voit non seulement la *gouttière entodermique a*, coupée sur une grande longueur, dont la cavité communique avec la cavité entodermique extérieure au placenta (cavité de la vésicule ombilicale, entre *id* et *ip*, sur la partie inférieure de la figure 151), gouttière entodermique qui présente les dispositions facilement intelligibles déjà vues sur les figures 146 et 147, mais on voit de plus, en *a'* et *a''*, des cavités, qui, par la nature de l'épithélium qui les tapisse (*d* et *p*), rappellent évidemment la gouttière entodermique précédente, et qui cependant semblent des cavités closes, comparables à une séreuse, avec un épithélium viscéral et un épithélium pariétal. Mais il est bien facile de comprendre, par les explications précédentes, que ces cavités closes

en apparence sont des portions de la gouttière entodermique générale, portions qui, vu leur disposition ondulée, n'ont pas été atteintes par la coupe dans toute leur étendue, d'où leur apparente discontinuité, et que, d'autre part, le plan de la coupe n'a pu passer par leur extrémité ouverte, contrairement à ce qui a eu lieu pour la gouttière *a*, d'où leur apparence de cavités closes. Maintenant si le lecteur veut bien se rappeler les différences qui, au quatorzième jour (figures 136, 137) et bien avant cette époque, distinguent l'entoderme distal de l'entoderme proximal, il retrouvera les mêmes différences dans l'épithélium des deux faces de ces gouttières, dans quelque direction qu'elles aient été sectionnées et sous quelque forme qu'elles se présentent : ainsi, aussi bien dans la gouttière *a* que dans les gouttières *a'* et *a''* en forme de cavité close, de la figure 151, on voit que l'épithélium qui recouvre la masse mésodermique (en *p*,*p*,*p*) a les caractères de l'entoderme proximal, avec lequel (*ip*) on voit sa continuité au niveau de la gouttière *a*, tandis que l'épithélium (*d*, *d*) qui repose sur l'ectoplacenta (*zone limite inférieure*) a les caractères de l'entoderme distal.

3° *Caduque réfléchie.* — En décrivant la formation plasmodiale endovasculaire nous avons parlé de l'état de la sérotine et de son envahissement par ce plasmode; il ne nous reste plus qu'à étudier la caduque réfléchie qui forme une capsule à l'œuf, soudée à ses feuillets distaux (cellules géantes ectodermiques, entoderme distal).

Nous avons vu précédemment (fin du stade d'extension du plasmode réticulé) que, déjà au quatorzième jour (figure 134), les éléments de la caduque réfléchie avaient subi des modifications considérables consistant en une atrophie et une dégénérescence qui rendait les cellules moins distinctes, et aboutissait même, dans les couches les plus externes, à réduire leur ensemble à une masse striée parsemée de noyaux. Au dix-septième jour (fig. 162) on ne trouve plus, de la caduque réfléchie, que des restes méconnaissables. La figure 162, dont l'étude devra être faite en la comparant à la figure 134, montre de 1 à 4 ces restes représentés par une substance finement granulée parsemée de débris nucléaires. Mais ce processus d'atrophie et de dégénérescence a aussi atteint l'ectoderme distal, c'est-à-dire les cellules géantes ectodermiques qui doublent la caduque et qui étaient encore si bien conservées au quatorzième jour : elles se sont fondues, pour ainsi dire (de 4 à 5, fig. 162), en une masse granulée, dans laquelle on distingue encore

quelques gros noyaux, et même de vagues contours cellulaires; peut-être la substance granulée de cette couche provient-elle de la couche précédente et s'est-elle comme infiltrée entre les débris des cellules géantes. Toujours est-il que toutes ces parties dégénérées forment une couche molle et friable qui dans la période suivante disparaîtra complètement par résorption.

Par contre, au dix-septième jour, la *cuticule ectodermique* est bien conservée et parfaitement distincte (*ct*, fig. 162), elle a même augmenté d'épaisseur, et se présente sur la coupe comme une bande claire, incolore (non colorée par le carmin aluné), et très finement striée dans le sens de sa longueur, comme si elle était composée de couches stratifiées. Si donc, lors de sa première apparition, cette cuticule ectodermique est certainement produite par l'ectoderme distal, il n'est pas impossible qu'ultérieurement l'entoderme distal lui-même prenne part à sa formation, à son accroissement, puisque, nous venons de le voir, son épaisseur continue à augmenter à une époque où certainement les cellules ectodermiques distales sont des éléments morts, incapables de prendre part à aucune production de ce genre.

Cet *entoderme distal* est demeuré, au dix-septième jour, à peu près tel qu'il était au quatorzième; mais l'espace en forme de fente qui représentait la cavité de la vésicule ombilicale (VO, fig. 134) ayant complètement disparu, l'entoderme distal est venu s'appliquer étroitement sur la surface de l'entoderme proximal, et, en certaines régions (comme dans la figure 162), mais non en toutes, ces divers éléments entodermiques affectent une disposition régulière, les noyaux de l'entoderme distal se logeant et se moulant au niveau de dépressions qui correspondent aux lignes de séparation des cellules entodermiques proximales. L'aspect qui en résulte (fig. 162) serait certes de nature à intriguer l'observateur et l'interprétation de la signification des parties mettrait sa sagacité à l'épreuve, s'il n'avait pas observé la série des stades antérieurs qui aboutissent à ces dispositions.

Les dispositions que nous venons de décrire pour la caduque réfléchie et les productions embryonnaires qui lui sont accolées, sont celles qu'on observe, sur toute l'étendue de la capsule, alors relativement mince (voir figure 144), excepté vers sa base, c'est-à-dire en se rapprochant du lieu d'insertion de la caduque sur le placenta. A ce niveau l'entoderme distal se sépare de l'entoderme

proximal (figures 144, 146, 147, 155). Le dernier se porte vers le hile de l'ectoplacenta, pour aller se continuer avec le feuillet proximal de la gouttière entodermique, et présente au début de ce trajet, au niveau des vaisseaux de la région du sinus terminal (V,V, figures 146, 147, 155), de très belles villosités, qui n'atteignent leur plus grand développement que dans la période suivante, avec laquelle nous les décrirons plus soigneusement. Le premier au contraire, l'entoderme distal, avec la caduque réfléchie, remonte en droite ligne vers les bords du placenta (mêmes figures), où ces diverses parties s'insèrent en se continuant avec les formations de même nature présentes sur ce bord. Nos descriptions des stades antérieurs et nos figures pour le présent stade sont assez explicites pour qu'il n'y ait pas lieu d'entrer à cet égard dans de nouveaux détails. Nous ferons seulement remarquer qu'avec les progrès du développement l'insertion de la caduque sérotine et de l'entoderme distal remonte graduellement du bord du disque placentaire vers sa face supérieure (voir la série des figures d'ensemble 142 à 145, et les figures de détails 136, 146, 147), disposition qui est due à deux mécanismes : d'une part l'accroissement inégal des parties, c'est-à-dire l'augmentation d'épaisseur des parties marginales de l'ectoplacenta, de sorte que la masse de celui-ci descendant, l'insertion de la caduque semble remonter; d'autre part le sinus au niveau duquel la caduque réfléchie se continue avec la paroi utérine (sinus représenté en M dans la figure 129) remonte en effet graduellement vers la région mésométrique, et le disque placentaire se trouve ainsi nettement délimité, avec une face supérieure libre dans une grande partie de son étendue (figures 144, 145); c'est à cette face supérieure que s'insère la caduque réfléchie. Toutes ces modifications sont la reproduction exacte de celles que nous avons décrites, à cette même période, chez le lapin. De même que chez celui-ci, nous verrons bientôt l'insertion de l'entoderme distal subsister seule (avec sa cuticule) et se former à ce niveau une *zone résiduelle* homologue de la partie à laquelle, chez le lapin, nous avons donné le même nom. Ce sera là un des processus les plus caractéristiques de la période suivante, dite d'achèvement.

En résumé les processus complexes qui caractérisent le stade dont nous venons d'achever l'étude, peuvent, dans leurs traits essentiels, être formulés de la manière suivante : — *Le plasmode ectoplacentaire dépasse ses limites primitives et s'étend dans la caduque séro-*

tine dont il envahit les sinus en constituant une formation plasmodiale endovasculaire très considérable, infiniment plus considérable que celle qu'on observe chez le lapin. — Les parties déjà existantes de l'ectoplacenta arrivent à constituer un complexus de canalicules sanguimaternels et de conduits vasculo-fœtaux, tout l'ectoplacenta de la souris étant comparable à un lobule du placenta du lapin. — La caduque réfléchie s'atrophie de plus en plus et tend à disparaître bientôt.

C. — *Période d'achèvement de l'ectoplacenta.*

Chez la souris, comme chez la lapine, la période d'achèvement de l'ectoplacenta est d'une courte durée, qui s'étend du dix-huitième au vingt et unième jour, et ce travail d'achèvement consiste surtout en des transformations cellulaires qui amènent la résorption d'un grand nombre de parties précédemment formées. Aussi la constitution du placenta à terme se trouve-t-elle singulièrement simplifiée; ses couches se réduisent en nombre, en même temps que certaines autres parties des annexes fœtales disparaissent, comme par exemple la caduque réfléchie. Toutes ces transformations étaient du reste déjà annoncées par l'état même des parties à la fin de la période précédente. Nous étudierons les évolutions qui caractérisent cette période d'achèvement, en les examinant d'abord dans la formation plasmodiale endovasculaire, puis dans l'ectoplacenta proprement dit (ou portion spongieuse de l'ectoplacenta, c'est-à-dire la portion qui renferme des capillaires fœtaux), et enfin dans la caduque réfléchie et les parois de la vésicule ombilicale.

1° *Formation plasmodiale endovasculaire.*

Nous avons laissé la formation plasmodiale endovaculaire envahissant non seulement les sinus de la caduque sérotine, mais pénétrant le tissu même de cette caduque de manière à la subdiviser en une série d'îlots de cellules vésiculeuses (fig. 154, pl. XIV, 17e jour). Lorsque cette transformation s'est étendue presque jusqu'à la limite externe ou supérieure de la caduque, la couche plasmodiale endovasculaire s'arrête dans sa marche envahissante; les poussées qu'elle émettait comme autant de racines ramifiées dans la caduque (fig. 147, pl. XIII) cessent de s'allonger; mais elles s'étalent, se rejoignent, se soudent les unes aux autres, de sorte que la couche plasmodiale se termine extérieurement par une

limite nette, c'est-à-dire par une couche continue de plasmode (la couche 4 de la fig. 166, pl. XV). Ainsi la formation plasmodiale endovasculaire présente chez le type rat-souris une importance et une individualisation qu'elle ne présentait pas chez le lapin. Chez celui-ci nous avons trouvé seulement (en *l i*, fig. 57, pl. VI) une étroite lame limitante ectoplacentaire, formée par une série d'arcades limitantes qui réunissaient les extrémités correspondantes des lobules du placenta. Chez le type rat-souris nous trouvons une couche épaisse (3 et 4, fig. 166 et 176), bien limitée du côté de l'ectoplacenta proprement dit comme du côté de ce qui reste de la caduque sérotine, couche dans l'épaisseur de laquelle sont disséminés des îlots de cellules vésiculeuses. Les dispositions actuelles de cette couche ne répondent plus guère à son nom de *formation plasmodiale endovasculaire*, que nous lui conserverons cependant parce qu'il est justifié par son mode d'origine, et nous étudierons, dans cette couche, sa zone externe ou supérieure à propos de laquelle nous nous occuperons de la caduque sérotine, sa zone moyenne et sa zone inférieure ou interne.

A. — La *zone* ou *limite externe* de la couche plasmodiale endovasculaire (en 4, fig. 166) est formée uniquement par la substance plasmodiale de cette couche, c'est-à-dire qu'ici il n'y a pas d'îlots vésiculeux interposés dans cette zone, laquelle est seulement interrompue par la lumière des canaux donnant passage au sang maternel. Ainsi se trouve détruite toute continuité entre la mince couche de caduque sérotine (en 5, fig. 166) non envahie par le plasmode endovasculaire, et les parties de cette même caduque enclavées dans le plasmode sous la forme d'îlots de cellules vésiculeuses. A cette séparation de ces deux portions de la caduque sérotine primitive correspond une évolution et un sort bien différent pour chacune d'elles : toute la partie enclavée dans la formation plasmodiale s'est transformée en cellules vésiculeuses (îlots vésiculeux) et sera ultérieurement soit résorbée, soit entraînée et expulsée lors du détachement du placenta; nous l'étudierons dans un instant, avec la zone moyenne de la formation plasmodiale; au contraire la mince couche non envahie par le plasmode ne subit pas la transformation vésiculeuse, et nous allons examiner de suite sa constitution et ses transformations qui diffèrent selon deux régions distinctes, l'une périphérique, l'autre centrale.

La figure 166, qui est une section transversale du placenta du

rat à un stade correspondant au dix-huitième jour de la gestation de la souris, nous montre bien ce que sont les deux régions, l'une périphérique, l'autre centrale, de la sérotine. On voit en effet que le placenta n'adhère plus maintenant à l'utérus que par une partie centrale (en dedans du point désigné par la lettre M), tandis que toute sa partie périphérique (de M en SR) est libre de toute adhérence. A cette époque (18e jour) cette masse périphérique du placenta est recouverte par une mince couche de caduque non envahie par le plasmode endovasculaire; c'est la *région périphérique de la sérotine*, région dont la constitution est représentée dans la figure 168 (en SR). On y voit une stratification de cellules conjonctives, à noyaux ovales, à corps cellulaires peu distincts. Il serait bien superflu d'insister sur les dispositions de ces éléments, car si nous en parlons ici c'est uniquement pour dire que cette couche disparaît bientôt. Obéissant aux processus de résorption qui se manifestent de façons si diverses dans les différentes parties des annexes fœtales, cette sérotine périphérique est graduellement résorbée, et on n'en trouve plus trace sur un placenta examiné tout à fait à la fin de la gestation (20e et 21e jour). Tel est celui représenté dans la figure 176 : on y voit que, dans la région comprise depuis le point SR jusque en M, la formation plasmodiale est à nu, c'est-à-dire qu'il n'y a plus trace de sérotine périphérique, et que la formation plasmodiale limite directement la fente étroite qui représente ici la cavité utérine et qui est limitée d'autre part par la paroi utérine revêtue d'une muqueuse.

Ainsi disparaît la partie périphérique de la sérotine. La *partie centrale* persiste au contraire, et servira même à la reconstitution de la muqueuse utérine après la parturition; nous devons donc dès maintenant en étudier avec soin la constitution. Elle forme (figures 166 et 176, en 5) une bande peu épaisse, interposée entre la formation plasmodiale endovasculaire (4, fig. 166) et la couche musculaire (6) de l'utérus. Sur les coupes d'ensemble, examinées à un faible grossissement, cette bande contraste par son aspect clair avec les parties voisines plus sombres. Quant à sa constitution, les figures 170 (pl. XV) et 180 (pl. XVI) nous montrent qu'elle est formée de cellules conjonctives étoilées, éparses au milieu d'une abondante substance amorphe, c'est-à-dire qu'elle a conservé la structure du chorion de la muqueuse utérine au début de la gestation. Ainsi cette partie ne mérite pas le nom de caduque sérotine

quant à sa constitution, puisque ses cellules n'ont subi aucune des diverses évolutions qui caractérisent les différentes parties de la caduque; elle ne mérite pas plus ce nom quant à son sort ultérieur, puisqu'elle n'est pas caduque; en effet elle ne se détachera pas lors de l'expulsion du placenta; la séparation se fera entre elle et la formation plasmodiale, et cette partie de la sérotine demeurera, représentant la surface utérine mise à nu. Nous lui donnerons donc désormais le nom de *chorion de la sérotine*, et nous verrons ultérieurement que ce chorion de la sérotine sert à reconstituer la muqueuse utérine de la région placentaire après la parturition.

Nous venons ainsi, à propos de la zone externe de la formation plasmodiale endovasculaire, d'étudier la caduque sérotine; il nous faut maintenant revenir à cette zone externe de la formation plasmodiale, laquelle subit, pendant les quatre derniers jours de la gestation, une transformation intéressante. A mesure que ce plasmode s'est constitué en une couche continue, on voit grossir considérablement les noyaux dont il est parsemé, et en même temps la masse plasmodiale s'organise en énormes corps cellulaires autour de ces noyaux (figures 168, 170, 180). N'oublions pas que la formation plasmodiale endovasculaire est d'origine ectodermique (ectoplacenta); les grandes cellules auxquelles elle donne ici naissance méritent donc le nom de *cellules géantes ectodermiques*, sous lequel nous avons désigné déjà d'autres éléments semblables développés à la périphérie de l'œuf. Il semble donc que c'est une loi générale pour l'œuf du type rat-souris que toute la périphérie de ses annexes fœtales arrive à être constituée par des cellules ectodermiques géantes. Au début, ces cellules ectodermiques géantes sont de simples modifications de cellules ectodermiques préexistantes (ectoderme distal et éléments périphériques du cône ectoplacentaire); plus tard, dans la région du placenta, elles proviennent de l'individualisation de masses plasmodiales autour de gros noyaux. C'est ce que nous avons déjà décrit à propos du bord du placenta (fig. 163, pl. XIV) au dix-septième jour; c'est ce que nous voyons maintenant se produire sur toute la face supérieure du placenta, au dix-huitième jour (fig. 168), au vingtième ou vingt et unième jour (fig. 170), chez la souris, et à un âge correspondant chez le rat (fig. 180, planche XVI). Seulement ces cellules géantes ectodermiques, formées par différenciation dans un plasmode, ne présentent pas un aspect aussi clair et aussi vésiculeux que les

cellules géantes développées directement par l'ectoderme distal. Leurs membranes cellulaires sont moins nettes; leur contenu protoplasmique plus abondant, moins vacuolaire, se colore plus fortement par les réactifs (comparer les cellules des figures 168, 170, 180, avec les cellules géantes ectodermiques de la figure 129, pl. XI). Enfin faisons remarquer que cette individualisation du plasmode endovasculaire en cellules géantes est un fait général chez les rongeurs; nous le retrouverons chez le cochon d'Inde; mais le fait important est que nous l'avons déjà décrit chez le lapin (pl. V, figures 48, 49, 50), chez lequel la formation plasmodiale endovasculaire est loin d'atteindre les proportions qu'elle présente chez la souris; aussi son individualisation en cellules géantes n'arrive-t-elle pas à constituer au placenta une couche limite continue; elle se fait irrégulièrement par places; en la décrivant, dans la première partie de ce travail, alors que nous ne connaissions pas encore l'intensité que ces transformations nous présenteraient chez la souris, nous parlions seulement « d'une tendance présentée par le plasmode endovasculaire à s'individualiser en cellules distinctes, remarquables par le volume des corps cellulaires et des noyaux ». Nous signalions aussi ce fait que le plus souvent chacune de ces grosses cellules renferme deux noyaux et plus, disposition qui ne se rencontre pas, ou seulement d'une manière tout à fait exceptionnelle, chez le rat et la souris. C'est qu'ici la segmentation du plasmode en cellules distinctes est plus complète en même temps qu'elle est plus étendue. — Vu la portée générale de cette transformation, on comprendra que nous ayons tenu à en représenter les divers aspects sur les figures 168, 170 et 180 (en G.) : la figure 168 représente la couche plasmodiale endovasculaire de la région périphérique (SR, sérotine périphérique) d'un placenta de souris au dix-huitième jour; la figure 170 représente la couche plasmodiale de la région centrale (CS, chorion de la sérotine) d'un placenta de souris tout à fait à terme; la figure 180 représente la même partie empruntée à un placenta de rat; enfin, déjà sur la figure 166, d'après un placenta de rat, et malgré le faible grossissement employé, on voit assez distinctement (en 4) la zone de cellules géantes disposées sur la limite de la formation plasmodiale (4), et on embrasse dans une vue d'ensemble la continuité de cette traînée de cellules géantes avec celles qui ont apparu par un processus semblable sur le bord même du placenta (en 7), puis avec celles,

de formation plus ancienne (ectoderme distal), qui constituent actuellement (en 8) la couche la plus externe des enveloppes de l'œuf (après résorption de la caduque réfléchie), c'est-à-dire qu'on constate comment la périphérie de l'œuf est actuellement circonscrite absolument de tous côtés par des cellules géantes ectodermiques.

B. — La *zone moyenne* de la formation plasmodiale endovasculaire nous présente à considérer le plasmode et les îlots vésiculeux qu'il circonscrit.

Le plasmode présente par places des aspects assez variés, tantôt formé de masses compactes, comme dans la figure 170 (en A), tantôt découpé en fins réseaux à mailles étroites, avec un noyau dans chaque nœud du reticulum (en A, fig. 168). Ainsi que la figure 168 nous semble le faire bien saisir, ces masses réticulées résultent de la végétation du plasmode dans la cavité de gros sinus utérins sur la paroi desquels la formation plasmodiale s'était d'abord étalée, comme nous l'avons vu à la fin de la période. Les noyaux de cette zone moyenne du plasmode présentent les dimensions les plus diverses, mais en général ils sont d'autant plus volumineux qu'ils sont situés plus haut, plus près de la zone ou limite externe, et on passe ainsi insensiblement vers cette zone, où se fait graduellement l'individualisation de corps cellulaires distincts autour des noyaux les plus volumineux. Chez le rat on voit déjà, dans cette zone moyenne, autour de noyaux encore peu volumineux, se dessiner déjà des corps cellulaires distincts (en A, A, fig. 180, pl. XVI), remarquables par leur configuration fusiforme, à grand axe dirigé parallèlement à la surface du placenta; les noyaux de ces cellules ont eux-mêmes une forme légèrement ovoïde. Nous signalons ces détails, qui sont ici de peu d'importance, mais que nous retrouverons chez le cochon d'Inde, et qui doivent être connus afin d'interpréter les descriptions de certains auteurs, notamment la prétendue couche de fibres musculaires lisses décrite par Klebs à la périphérie du placenta.

Les îlots vésiculeux circonscrits par le plasmode nous sont déjà connus quant à leur origine. Nous avons vu, à la fin de la période précédente, qu'ils représentent les éléments de la caduque sérotine envahie par la formation plasmodiale endovasculaire. Sur la figure 166 on voit encore ces diverses parties de la caduque rattachées entre elles par des ponts de substance, lesquels sont bientôt

brisés par la formation plasmodiale s'étendant d'un sinus à l'autre à travers les cloisons interposées au sinus. Le tissu maternel de la caduque sérotine est ainsi émietté en petits îlots noyés de toutes parts dans le plasmode (voir les figures 164 et 176 pour une vue d'ensemble). Les éléments de ces îlots sont tous, nous l'avons déjà vu, à l'état de cellules vésiculeuses, et c'est pourquoi nous les nommons *îlots vésiculeux* (IV, fig. 168, 170, 180). Il est à peu près de règle constante que chacune de ces cellules vésiculeuses ne renferme qu'un seul noyau, de telle sorte que nous ne trouvons pas, en fin de compte, chez la souris, les types divers (multinucléés) de cellules vésiculeuses que nous avons constatés chez le lapin. Pendant les derniers jours de la gestation ces îlots vésiculeux diminuent de nombre et de volume; les parois de leurs cellules apparaissent moins distinctement, et si, vers les vingtième et vingt et unième jours, on trouve souvent deux ou plusieurs noyaux dans une cellule, cet état paraît dû à la disparition de la cloison qui séparait deux cellules voisines, de sorte que les noyaux correspondants sont alors dans une cavité commune. Ainsi ces formations vésiculeuses n'arrivent pas à subir la désagrégation en magma méconnaissable que nous avons décrit chez le lapin (fig. 58, planche VI), mais elles présentent toujours un certain degré de résorption, de sorte que, à la fin de la gestation, la couche plasmodiale présente des îlots vésiculeux plus clairsemés et plus petits (figures 176 et 180).

C. — La *zone inférieure* ou *limite interne* de la formation plasmodiale endovasculaire se continue avec l'ectoplacenta proprement dit, ou portion spongieuse de l'ectoplacenta (c'est-à-dire la portion qui renferme des capillaires fœtaux). Déjà, dès le début de la formation plasmodiale, nous avons décrit comment ses couches inférieures, parcourues d'abord seulement par des lacunes sanguimaternelles, étaient graduellement envahies par les conduits vasculo-fœtaux. Ce processus continue pendant que la formation plasmodiale s'achève et acquiert les caractères que nous venons de lui décrire, de sorte que ses limites inférieures reculent graduellement à mesure que ses limites supérieures avancent dans la sérotine. Ce fait se traduit par la présence d'îlots vésiculeux dans la portion spongieuse du placenta, îlots vésiculeux qui étaient d'abord entourés de plasmode endovasculaire, puis qui se trouvent plongés dans l'ectoplacenta spongieux, parce que le plasmode endovascu-

laire qui les circonscrit a été envahi par les capillaires fœtaux. Les phases successives et le résultat final de ce processus sont représentés par les figures 170, 180 et 176.

Sur la partie inférieure de la figure 170 on voit bien les capillaires fœtaux (*c c*) arriver dans le plasmode, qui, parcouru alors par des canalicules sanguimaternels et par des canaux vasculo-fœtaux, arrive à faire partie de la masse générale de l'ectoplacenta spongieux. Sur la figure 180 (d'après un placenta de rat à la fin de la gestation) on constate les divers rapports que, par suite de ces changements dans la substance qui les circonscrit, arrivent à affecter les îlots vésiculeux. Les uns (IV, IV) sont encore situés en plein plasmode; un autre (en 2) est entouré d'une couche de plasmode que les capillaires fœtaux envahissent de toute part; un dernier enfin (à la partie toute inférieure de la figure, en 3) n'est plus séparé des capillaires fœtaux que par la mince couche plasmodiale qui forme la paroi des conduits vasculo-fœtaux renfermant ces capillaires. Enfin la figure 176, d'après un placenta de souris au dernier jour de la gestation, nous montre une série d'îlots vésiculeux ainsi noyés profondément dans la masse spongieuse du placenta. En comparant cette figure avec les figures 147 et 148 de la planche XIII, on voit que les îlots compacts, sur la description desquels nous nous sommes précédemment étendus, sont remplacés par des îlots vésiculeux, et nous avons déjà signalé l'erreur qui consisterait à croire que les seconds proviennent d'une transformation des premiers. La réalité est que, les îlots compacts, ainsi que nous l'avons annoncé lors de leur étude, disparaissent graduellement, et que, s'ils laissaient quelque trace de leur présence, ce serait dans les couches internes de la masse spongieuse du placenta; à mesure que ces îlots compacts disparaissent, on voit apparaître les îlots vésiculeux, mais situés dans les couches externes de la masse spongieuse, c'est-à-dire dans le voisinage plus ou moins immédiat de la formation plasmodiale endovasculaire, de laquelle ils paraissent émerger, et ils en émergent en effet, car la formation plasmodiale endovasculaire qui les enveloppait primitivement s'est secondairement transformée en tissu spongieux du placenta.

2° *Ectoplacenta proprement dit* (portion spongieuse, renfermant des capillaires fœtaux).

L'ectoplacenta proprement dit va nous présenter, pendant la

période d'achèvement, des modifications identiques à celles que nous avons étudiées sur le lapin : dans cette masse spongieuse, formée de canalicules sanguimaternels et de capillaires fœtaux, la paroi plasmodiale des canalicules va s'atrophier de plus en plus, de sorte que les capillaires fœtaux plongeront directement dans le sang maternel. Les seules différences portent sur quelques détails non de structure, mais pour ainsi dire de topographie. C'est par ceux-ci que nous allons commencer.

Le placenta de la souris n'est pas, nous le savons, divisé en lobules comme celui du lapin : aussi la distribution des vaisseaux s'y fait-elle sans disposition régulière fixe; mais cependant l'aspect des orifices vasculaires et la nature des parties qui les entourent, permettent de reconnaître leur nature aussi bien sur des coupes transversales que sur des coupes horizontales.

Ce sont uniquement des coupes verticales (perpendiculaires au gâteau placentaire) que nous avons étudiées jusqu'ici, et nous n'avons pas à insister de nouveau sur leurs dispositions topographiques, car la signification des vaisseaux qu'on y aperçoit est intelligible au premier coup d'œil par le fait même des connexions des vaisseaux fœtaux avec la masse mésodermique allantoïdienne placée dans le hile du placenta (voir les figures 166 et 176). Mais les coupes horizontales (parallèlement à la surface du disque placentaire) présentent à cet égard des aspects intéressants, et nous prendrons comme type la figure 164, sur laquelle nous aurons à examiner plusieurs détails accessoires, en dehors de la masse spongieuse de l'ectoplacenta proprement dit.

Cette figure est une coupe faite selon la direction et le niveau indiqués par la ligne 164 sur la figure 166. Elle passe donc un peu au-dessous de la région moyenne de la masse spongieuse du placenta; elle comprend non seulement le placenta, mais encore les parois utérines.

Nous arrêtant d'abord sur ces parois utérines, faisons remarquer que la figure les représente non seulement dans la région en rapport avec le placenta (les trois quarts gauches de la figure), mais encore dans la région intermédiaire à deux renflements utérins, à deux chambres incubatrices (le quart droit de la figure). Or dans ces deux parties les parois utérines ont des dispositions bien différentes; minces dans la région placentaire (de A à B), elles s'épaississent dans la région intermédiaire (de B à C); le plus frappant

est la disposition de la muqueuse, qui, dans la région placentaire, est presque lisse, à peine ondulée par places (comparer avec les figures 167 et 176), tandis que dans la région intermédiaire elle forme des villosités multiples sous forme de lames et lamelles ramifiées. Ceci nous explique que, dans les coupes transversales, on ne trouve la muqueuse utérine plissée que quand ces coupes atteignent les parties voisines d'un étranglement intermédiaire à deux renflements, tandis qu'elle est à peine villeuse si la coupe passe par le centre du placenta, et cette disposition, une fois topographiquement bien déterminée, nous empêchera de voir dans ces lamelles et villosités un appareil en rapport avec la nutrition du fœtus, un appareil quelconque de sécrétion (question du lait utérin); elle nous montre au contraire le résultat mécanique des conditions de distension différente que subissent les diverses parties du conduit utérin, conditions mécaniques sur l'importance desquelles nous reviendrons en étudiant la muqueuse utérine après la parturition.

Si nous passons maintenant, toujours sur cette figure 164, à l'examen du disque placentaire, nous trouvons à sa périphérie diverses parties qui nous sont déjà connues : c'est d'abord (en S R) une mince bordure de caduque sérotine (région périphérique de la sérotine, étudiée quelques pages plus haut); puis vient la formation plasmodiale endovasculaire (en 3, 3), avec les îlots vésiculeux dont elle est semée; déjà quelques-uns de ces îlots semblent émerger de la formation plasmodiale et sont situés en pleine substance spongieuse de l'ectoplacenta proprement dit.

Nous arrivons donc finalement à cette masse spongieuse et nous devons d'abord, avant de donner des détails sur l'état intime de sa structure, étudier la signification des taches claires et des taches foncées dont elle est parsemée.

Les taches foncées (IC, IC) sont des îlots compacts, tels que nous les avons étudiés dans le stade précédent; sur cette pièce ils sont relativement nombreux, car dans la période d'achèvement ils disparaissent pour la plupart, se transformant en tissu spongieux, ou donnant naissance aux grandes voies afférentes et efférentes de la circulation maternelle. Mais nous ne sommes ici encore qu'au début de la période d'achèvement, car il s'agit ici d'un placenta au 18e jour de la gestation. Remarquons que la coupe passe par la partie inférieure de la masse spongieuse de l'ectoplacenta, selon la ligne 164 de la figure 166, et que, nous l'avons dit quelques

lignes plus haut, c'est en effet dans cette partie inférieure que les îlots compacts sont le plus nombreux et persistent le plus longtemps. Remarquons encore que plusieurs de ces îlots compacts sont en rapport avec de grands orifices qui, nous allons le voir, sont les voies de la circulation maternelle.

Les taches claires dont est semée la masse spongieuse se présentent sous deux formes bien distinctes. Les unes sont comme des trous (L, L) faits à l'emporte-pièce dans la substance spongieuse et limités immédiatement par cette substance: ce sont les conduits qui donnent passage au sang maternel distribué dans le placenta: nous avons étudié précédemment leur mode de formation (fig. 154, en A) et nous savons qu'ils n'ont et ne peuvent avoir d'autre paroi que la substance plasmodiale des îlots compacts qui leur ont donné naissance, et ils se montrent en effet ici entourés d'une couche relativement épaisse de substance plasmodiale non encore transformée en substance spongieuse, c'est-à-dire non encore envahie par les capillaires fœtaux (voir les figures 148 et 154, en A, et la description de ces figures). Ces orifices doivent donc apparaître comme taillés à l'emporte-pièce dans la substance du placenta, comme apparaissent les ramifications des veines sus-hépatiques dans la substance du foie. Au contraire les autres taches claires (V, V) se montrent ici comme apparaissent, sur une coupe du foie, les ramifications de la veine porte, c'est-à-dire comme des vaisseaux dont la paroi est séparée du parenchyme de l'organe par un espace que remplit une couche lâche de tissu conjonctif. Ces vaisseaux sont les vaisseaux allantoïdiens; le tissu conjonctif qui les entoure, et qui, dans le rapprochement que nous venons de faire entre le placenta et le foie, serait l'homologue de la capsule de Glisson, est le tissu mésodermique allantoïdien, dont on voit si bien les connexions sur les coupes transversales, telles que celles des figures 167 et 176. A la période où nous sommes (achèvement de l'ectoplacenta, du 18e au 21e jour) on ne peut plus guère compter, pour distinguer un vaisseau fœtal d'un vaisseau maternel, sur l'examen de son contenu, car le sang fœtal ne renferme plus ou presque plus de globules nucléés; mais les injections sont très démonstratives à cet égard, et elles nous apprennent notamment que parmi les conduits destinés au sang maternel, les deux ou trois plus volumineux qui occupent le centre du placenta (fig. 164) sont les voies de la circulation en retour.

La signification des orifices vasculaires de la fig. 164 étant donc bien fixée comme circulation maternelle pour les uns, comme circulation fœtale pour les autres, il nous reste à étudier une disposition particulière appartenant aux vaisseaux fœtaux, ou pour mieux dire à la gaine mésodermique qui les entoure et que nous avons comparée à la capsule de Glisson du foie. En examinant à un fort grossissement cette gaine mésodermique, formée de cellules étoilées avec abondante substance amorphe (fig. 165 et 167), on voit que partout elle adhère intimement et régulièrement à la surface externe des vaisseaux qu'elle entoure, tandis que sur son autre surface, du côté de la substance spongieuse de l'ectoplacenta, elle présente des dispositions singulières : tantôt elle adhère directement à cette substance spongieuse (en 1, 1, fig 165); tantôt elle en est séparée par un espace libre tapissé par un épithélium (en *a*,*a*,*a*, figures 165 et 167). Nous pensons qu'au premier coup d'œil jeté sur ces figures, le lecteur saura reconnaître, dans ces cavités et cet épithélium en apparence émigmatiques, la formation que nous avons précédemment étudiée sous le nom d'*entoderme ectoplacentaire*, de *sinus entodermique* de l'ectoplacenta. La masse mésodermique allantoïdienne, que l'entoderme ectoplacentaire est venu rejoindre par un mécanisme précédemment étudié, remonte de plus en plus dans le placenta, en entraînant de plus en plus profondément cet entoderme ectoplacentaire (voir la fig. 178, pl. XVI); les festons que celui-ci décrivait précédemment à la périphérie de la masse mésodermique allantoïdienne ont pénétré actuellement jusque dans son centre, en enveloppant de plus en plus les vaisseaux, comme le montre la figure 167. Il en résulte que, vers la fin de la gestation, sur une coupe horizontale du placenta, tous les gros prolongements allantoïdiens, tels que ceux qui sont visibles sur la figure 164, possèdent leur gaine, ou pour mieux dire leur demi-gaine d'entoderme. Cette gaine est tantôt très incomplète, comme sur la fig. 165, où la cavité *a* représente seulement la section du prolongement terminal d'un des festons de la gouttière entodermique (voyez les descriptions à propos de la figure 151); tantôt cette gaine entoure presque complètement un groupe de vaisseaux, comme sur la fig. 167, ne laissant qu'un petit intervalle entre ses deux extrémités qui tendent à se rejoindre (en *ms*, fig. 167). Du reste cette gaine, que déjà au seizième jour (fig. 151) nous comparions à une séreuse avec un épithélium pariétal et un épithélium

viscéral, comparaison qui s'impose en présence d'une disposition telle que celle de la fig. 167, cette gaine présente toujours la même différence que primitivement entre l'épithélium qui est du côté des vaisseaux et du mésoderme correspondant et l'épithélium qui est du côté de la substance spongieuse (lacunes et canalicules sanguimaternels. C C, fig 165 et 167); le premier est en effet de l'entoderme proximal (*p.p*, mêmes figures). formé d'une rangée régulière de cellules cylindriques ou cubiques; le second (*d*, *d*) est de l'entoderme distal. représenté par des noyaux avec un corps cellulaire atrophié, le tout appliqué sur une cuticule ou membrane basale qui sépare cet entoderme des éléments ectodermiques ectoplacentaires.

Cette pénétration, actuellement aussi intime qu'on le puisse concevoir, de l'entoderme dans le placenta, est certainement un fait bien curieux et sans analogue chez les autres rongeurs. Il devra être bien présent à notre esprit lorsque nous examinerons les travaux qui décrivent le placenta du rat comme formé de villosités revêtues d'un épithélium. Sans doute on trouve dans le placenta du rat de grosses villosités avec un revêtement épithélial; mais ces villosités ne sont pas l'élément essentiel, intime, de la structure du placenta; elles ne sont que le lieu de passage des gros vaisseaux fœtaux qui pénètrent dans le placenta, elles répondent aux cloisons interlobulaires du placenta du lapin; et leur épithélium n'est pas d'origine ectodermique comme l'est celui des villosités dans le placenta de nature réellement villeuse, comme chez les ruminants et les pachydermes; il est d'origine entodermique. La présence de l'entoderme dans le placenta de la souris et du rat est pour ainsi dire un fait accidentel, sans signification générale. Mais ce sont ces faits accidentels que nous nous sommes attachés à poursuivre minutieusement, afin d'arriver à dégager ceux dont la portée est réellement générale.

Nous arrivons enfin à des faits de signification générale, du moins pour les rongeurs, en examinant la structure intime et les transformations de la substance spongieuse (zone 2 des figures 164, 166, 176, etc.) du placenta pendant la période d'achèvement, structure et transformations qui sont, nous l'avons annoncé par avance, les mêmes que pour le placenta du lapin à la période correspondante. Cette substance spongieuse est formée, nous le savons, par des canalicules sanguimaternels, à parois plasmodiales minces, entre

lesquels sont interposés des capillaires fœtaux. Nous avons laissé, au dix-septième jour (fig. 161, pl. XIV), ces canalicules sanguimaternels avec une paroi plasmodiale qui s'était déjà notablement amincie, en même temps qu'elle était devenue moins granuleuse, d'un aspect plus homogène, présentant en un mot des caractères d'atrophie. Pendant les quelques jours qui constituent la période d'achèvement, cette atrophie, portant sur la substance plasmodiale, mais non sur les noyaux, s'accentue de plus en plus. Dès le dix-huitième jour il faut en faire la description en prenant pour point de repère les capillaires fœtaux, et dire que la substance spongieuse du placenta est formée par des capillaires fœtaux à la surface externe desquels est étalée une mince couche de substance plasmodiale (figure 171), épaisse seulement dans les points où sont placés les noyaux : de ces mêmes points partent des prolongements plasmodiaux qui s'anastomosent et circonscrivent les espaces dits canalicules sanguimaternels. Tel est l'aspect des parties au dix-huitième jour (figure 171, coupe perpendiculaire à la direction des capillaires fœtaux). Les noyaux de la couche plasmodiale ne se sont pas atrophiés, ils ont plutôt augmenté légèrement de volume.

Au dix-neuvième jour (fig. 174, coupe parallèle à la direction des capillaires) l'atrophie de la couche plasmodiale est telle que cette couche fait défaut de place en place sur la paroi externe des capillaires fœtaux (en *a*, *a*, fig. 174). C'est seulement autour des noyaux que la substance plasmodiale se retrouve, encore assez abondamment, formant des expansions qui relient le corps cellulaire d'un noyau au corps cellulaire d'un autre noyau, placé sur un autre capillaire. A ce moment il n'y a plus à parler de canalicules sanguimaternels, puisque la paroi de ces canalicules est incomplète : le sang maternel circule dans les espaces situés entre les capillaires fœtaux, espaces irrégulièrement cloisonnés par les restes des parois plasmodiales des canalicules sanguimaternels. Ces restes de parois plasmodiales ont un aspect homogène (très peu granuleux) et de plus demeurent toujours très adhérents aux capillaires, quels que soient les réactifs employés pour fixer et durcir les tissus, dispositions qui contrastent avec ce que nous avons vu antérieurement, notamment à propos des figures 152 (pl. XIII) et 161 (pl. XIV).

La figure 169, d'après un placenta de rat vers la fin de la gestation, nous montre un état un peu moins avancé que celui de la

fig. 174. La paroi plasmodiale des canalicules est encore complète, mais très amincie par places; les noyaux qu'elle renferme sont très volumineux, très granuleux et renferment de gros nucléoles. Ces gros noyaux, appliqués sur les capillaires fœtaux, se retrouvent sur tous les placentas de rat vers la fin de la gestation, et en sont presque caractéristiques. Sur les coupes faites perpendiculairement à la direction des capillaires fœtaux, ces noyaux présentent un diamètre supérieur à celui de la lumière des capillaires correspondants, et comme, à la fin de la gestation, il n'est plus si facile de distinguer le sang fœtal d'avec le sang maternel, l'observateur se trouve singulièrement désorienté en face de ces coupes présentant un tissu réticulé (parois des capillaires et parois plasmodiales) dont les mailles sont remplies de sang, et où sont abondamment semés d'énormes noyaux. Mais l'interprétation devient facile quand on a suivi pas à pas l'évolution de ces formations. Faisons enfin remarquer qu'il faut sans doute, en signalant le grand volume de ces noyaux, le rapprocher du volume des noyaux des cellules géantes ectodermiques, c'est-à-dire ne pas oublier que les uns et les autres sont d'origine ectodermique, et que c'est peut-être une tendance générale des noyaux, dans les formations annexes d'origine ectodermique, de présenter ce remarquable accroissement de volume, du moins toutes les fois que ces noyaux ne sont pas prématurément flétris et atrophiés. Du reste, en étudiant les éléments de la zone limite inférieure de la portion spongieuse du placenta, nous trouverons bientôt d'autres formes de transition entre les cellules ectodermiques géantes et les éléments des parois des canalicules sanguimaternels, et ces formes nous rappelleront plus directement encore la parenté de ces diverses formations.

Le degré le plus avancé d'atrophie que nous ayons constaté dans la paroi des canalicules sanguimaternels nous a été présenté par le placenta d'une souris sacrifiée le jour même où elle devait mettre bas. Nous en avons figuré deux coupes, l'une faite perpendiculairement à la direction des capillaires fœtaux (fig 179), l'autre à peu près parallèlement à cette direction (fig. 181). Sur la paroi externe de ces capillaires l'ancienne paroi plasmodiale est à peu près réduite à ses noyaux. Ceux-ci sont volumineux, pleins de granulations très réfringentes; une couche mince de substance pâle les enveloppe, les rattache à la paroi capillaire, parfois les rattache les uns aux autres, d'un capillaire au capillaire voisin. C'est tout ce qui reste

de l'ancienne paroi plasmodiale des canalicules sanguimaternels; sur la plus grande étendue de leur surface les capillaires fœtaux sont à nu, c'est-à-dire plongent directement dans le sang maternel. Ainsi se trouvent établis les rapports définitifs de la mère au fœtus, au degré le plus intime qu'ils puissent présenter, puisque le sang du fœtus et celui de la mère ne sont plus séparés que par la mince paroi des capillaires fœtaux. Ces rapports sont les mêmes que ceux que nous avons décrits sur le lapin; ils se sont produits par suite des mêmes évolutions histologiques. Nous verrons qu'il en sera de même chez le cochon d'Inde; nous n'y insisterons donc pas davantage ici.

Pour terminer l'étude de la portion spongieuse de l'ectoplacenta il ne nous reste plus qu'à parler de son *bord* et de sa *zone limite inférieure* ou *interne*.

Nous n'avons que peu à dire sur son bord après l'étude qui en a été précédemment faite au dix-septième jour (fig. 163, pl. XIV). Nous avions vu qu'à ce niveau la formation plasmodiale endovasculaire, après avoir dépassé les îlots vésiculeux, s'individualise en cellules ectodermiques géantes. Il nous reste seulement à dire que cette transformation, que depuis nous avons vue se produire dans toute la zone externe de l'ensemble de la formation plasmodiale endovasculaire, se poursuit ici avec une grande intensité. Sur le bord du placenta (fig. 175) toute la formation plasmodiale endovasculaire (jusque en *a*) se transforme en grosses cellules bien distinctes, formant des travées entre lesquelles circule le sang maternel (dans les lacunes L, L). Ici les îlots vésiculeux (IV) sont donc plongés dans un tissu formé de cellules géantes. Sur une bonne coupe, bien colorée par le carmin aluné, on est frappé de la netteté avec laquelle se dessinent les éléments qui constituent ce bord du placenta, à savoir par de grandes cellules formant une masse homogène, dans laquelle sont des vides plus clairs remplis les uns par des cellules vésiculeuses, les autres par des globules du sang; pas trace de paroi vasculaire, ni d'aucun autre tissu. C'est surtout chez le rat que cette formation présente son plus grand développement et sa plus grande netteté (comparer les fig. 175 du rat, avec la fig. 176 de la souris), et on comprend combien de pareils aspects doivent paraître problématiques à celui qui les observe sans être préparé à leur interprétation par l'étude des premières origines de ces parties. C'est précisément ce qui nous est arrivé pour le rat, dès le

début de nos recherches sur le placenta des rongeurs; ce sont, comme nous le disons dès la première page de ce mémoire, les dispositions histologiques paradoxales en face desquelles nous nous trouvions qui nous ont amené à en chercher l'explication par l'étude de l'évolution complète des formations placentaires.

Sous le nom de *zone limite inférieure* ou *interne* de l'ectoplacenta nous désignons la partie de l'ectoplacenta qui confine à la masse mésodernique allantoïdienne, et nous avons vu, à la fin de la période précédente (fig. 151, pl. XIII), que cette zone n'était pénétrée que tardivement par les capillaires. Nous voyons actuellement (fig. 178, pl. XVI) qu'elle n'est jamais pénétrée complètement par ces capillaires, et qu'il reste toujours une mince couche (en 1, fig. 178) formée uniquement par des canalicules sanguimaternels. De plus, la paroi plasmodiale de ces canalicules subit une tranformation que nous avons déjà observée dans d'autres régions : le plasmode s'individualise en cellules distinctes autour de chacun de ces noyaux, lesquels deviennent un peu plus volumineux que dans les couches plasmodiales situées plus haut. Les cellules ainsi formées ne sont pas globuleuses, mais pyramidales ou étoilées (fig. 178) et elles ressemblent à cet égard à celles que nous avons vues, à une époque plus précoce, apparaître sur le bord du placenta (voir la fig. 163). Nous n'insisterons donc pas sur ces transformations, qui ne sont que des modes divers de l'évolution de mêmes éléments.

3° *Caduque réfléchie et parois de la vésicule ombilicale.*

Pendant la période d'achèvement chez le lapin, nous avons assisté à la résorption de l'hémisphère inférieur de la vésicule ombilicale, de sorte que finalement la paroi la plus extérieure de l'œuf (voyez la série des figures XV à XXIV, dans le texte) était constituée par l'hémisphère supérieur de cette vésicule, dont l'épithélium, tourné en dehors, était étroitement en contact avec la muqueuse utérine. Il ne restait plus, de l'hémisphère inférieur de la vésicule ombilicale, qu'un lambeau circulaire dit zone résiduelle. Nous allons voir que chez le type rat-souris les dispositions arrivent à être exactement les mêmes à la fin de la gestation, quoique au début les parties fussent différemment ordonnées, surtout par le fait de la présence d'une caduque réfléchie. Nous allons trouver ici encore une zone résiduelle, représentant les derniers restes de l'hémisphère inférieur de la vésicule ombilicale, ou de la paroi distale de la vésicule

ombilicale, puisque, au cours de ce mémoire (voy. seconde partie), nous avons été amené à employer par abréviation les expressions d'entoderme distal et d'ectoderme distal pour désigner les couches de l'hémisphère inférieur de la vésicule ombilicale des rongeurs.

A la fin de la période précédente (fig. 162, pl. XIV) nous avions laissé (dix-septième jour) la caduque réfléchie ainsi que l'ectoderme distal dans un état d'atrophie et de dégénérescence qui rendait ces parties presque méconnaissables. Au dix-huitième jour l'atrophie et la résorption en est plus avancée encore. Sur une coupe totale, comprenant à la fois les parois utérines et leur contenu, on voit, immédiatement en dedans de l'épithélium utérin (E, fig. 172, pl. XV), une mince couche (4, fig 172; nous avons conservé les mêmes chiffres de renvoi que pour la fig. 162, afin de faciliter la comparaison des parties) formée par une sorte de magma dans lequel on ne trouve, comme traces de structure histologique, que des restes de noyaux, les uns volumineux, les autres petits, très imparfaitement colorés par les réactifs. Cette couche, striée dans le sens de sa longueur, repose sur la cuticule ectodermique (*ct*) bien caractérisée par son aspect clair, ses limites nettes et tranchées. Il est donc facile de se rendre compte que cette couche d'un magma méconnaissable représente les restes informes de l'ectoderne distal et de la caduque réfléchie, et il ne peut y avoir de doute à cet égard, en se reportant au stade antérieur, c'est-à-dire à la figure 162 et à sa description. En dedans de la cuticule ectodermique (au-dessus d'elle dans la fig. 172) on trouve d'abord les restes de l'entoderme distal représenté essentiellement par des noyaux (entre les couches 7 et *ct* de la fig. 172), assez régulièrement logés dans les dépressions qui correspondent aux lignes de séparation des cellules entodermiques proximales. Ces dispositions sont identiques à celles constatées au dix-septième jour (fig. 162, pl. XIV). Enfin, plus en dedans (en haut sur la figure), vient, après cet entoderme proximal (7), le tissu mésodermique et les vaisseaux (V) de la vésicule ombilicale, puis, plus en dedans encore, l'ammios (Am); la figure est assez explicite pour que nous n'ayons pas à nous arrêter sur la description de ces parties.

Or, quand on examine une coupe de ces mêmes parties au vingtième jour (fig. 173) on trouve l'entoderme proximal (7) et l'épithélium de l'utérus presque en contact l'un avec l'autre : entre ces deux couches de cellules épithéliales d'origines si différentes, et primitivement séparées (voyez par exemple la fig. 134) par de si nom-

breuses et si puissantes stratifications, il n'y a plus que quelques débris épars par places, mais ne formant jamais de couche continue interposée. De ces débris, les seuls qui soient encore reconnaissables sont des noyaux disposés au contact de l'entoderme proximal (en *a*, *a*, fig. 173); ce sont évidemment des noyaux de l'entoderme distal; les autres débris, adhérant irrégulièrement à l'épithélium utérin, représentent (en *b*, *b*) les restes de la caduque réfléchie. On comprend que cette caduque et l'ectoderme distal, qui nous ont offert précédemment des signes si évidents d'atrophie et de résorption rapide, aient maintenant complètement disparu par l'effet de cette résorption. Mais comment se fait-il qu'on ne trouve plus que des représentants si rares de l'entoderme distal, lequel, au dix-huitième jour, était encore présent sous la forme d'une série de noyaux régulièrement disposés? Comment surtout se fait-il que la cuticule épidermique ait disparu, elle qui était si puissante et si nette un ou deux jours auparavant? Elle n'a pas été résorbée; pour l'annoncer par avance, avant d'en fournir la démonstration, disons de suite qu'elle a été rompue, et que, vu ses propriétés élastiques, elle s'est rétractée, entraînant avec elle le plus grand nombre des noyaux de l'entoderme distal. Il faut donc chercher les restes de cette cuticule rétractée.

Nous trouvons ces restes, et par suite la démonstration demandée, sur les bords du disque placentaire, sous la forme d'un lambeau qui mérite le nom de *zone résiduelle* d'après son homologie complète avec la formation étudiée sous ce même nom chez le lapin. Cette zone résiduelle, sur le placenta du rat et de la souris, est représentée (en R) dans les figures 175 et 176 (pl. XV) et dans la figure 177 (pl. XVI). Nous prendrons cette dernière comme type.

Cette figure est empruntée à un placenta de souris recueilli le jour même où la femelle était près de mettre bas : elle renferme l'ensemble des parties utérines, placentaires et ombilicales (villosités de la vésicule ombilicale) qui correspondent au bord du disque placentaire, c'est-à-dire qu'elle représente la région où antérieurement avait lieu l'insertion de la caduque réfléchie. Au dix-septième jour (fig. 144) nous avions vu qu'en approchant de cette insertion l'entoderme distal se séparait de l'entoderme proximal, et que, tandis que ce dernier se portait vers le hile du placenta (voir la fig. 166, pl. XV), en présentant des lamelles villeuses, l'autre accompagnait

la caduque réfléchie pour remonter directement avec elle vers le bord du placenta. Actuellement (vingt-unième jour, fig. 177) l'entoderme proximal (*ip*) a seul conservé sa continuité sur toute la périphérie de l'œuf, et présente ici des villosités très développées sur la description desquelles nous reviendrons dans un instant; quant à l'entoderme distal, à la cuticule ectodermique, à l'ectoderme distal et à la caduque réfléchie, il n'y en a plus aucune trace sur la partie inférieure de la figure (voyez, du reste, pour la comparaison avec les stades antérieurs, la série des figures 142 à 145 de la pl. XII). Pour retrouver les restes de ces formations il faut remonter à la partie supérieure de la figure, et analyser la composition du lambeau flottant et recoquillé (en R) qui est appendu au bord du placenta. Ce lambeau, qui n'est autre chose que la zone résiduelle, est, sur la coupe, formé d'une sorte de mandrin central (*ct*), sur les deux faces duquel sont des cellules ou, pour mieux dire, des noyaux plus ou moins bien conservés et de dimensions très différentes. Il est facile de reconnaître que ce mandrin central représente la coupe de la cuticule ectodermique. Si cette cuticule est ici épaisse, surtout vers son extrémité libre, c'est que nous sommes en présence non seulement de la portion de cuticule qui était précédemment présente en cette région, mais encore de toute la cuticule de la moitié correspondante de l'œuf, c'est-à-dire que, après déchirure sur un point quelconque de la périphérie de l'œuf, la cuticule, en vertu de son élasticité, s'est rétractée et ramassée vers son insertion sur le bord du placenta; de là son épaisseur et son aspect recoquillé. En se rétractant ainsi elle a entraîné avec elle la plus grande partie de l'entoderme distal, et telle est en effet la signification des amas de noyaux (*id*) accumulés sur sa face interne, surtout au voisinage de son extrémité libre. Quant aux débris cellulaires qui sont appliqués sur sa face externe (en G, G) ce sont les restes de l'ectoderme distal, des cellules géantes distales; elles sont surtout représentées par leurs gros noyaux. Mais ces restes ne sont pas abondants; c'est que l'ectoderme distal, ainsi que la caduque réfléchie, ont été résorbés, et que s'ils ont disparu de la périphérie de l'œuf (fig. 173), c'est essentiellement par ce processus d'atrophie et de résorption. Au contraire les restes de l'entoderme distal sont relativement abondants ici, parce que, cet entoderme, encore bien représenté au dix-huitième jour (fig. 172), n'a pas disparu de la périphérie de l'œuf par atrophie sur place, mais par arrachement lors de la rétraction de la cuticule ectoder-

mique déchirée, et que par suite ses noyaux se trouvent accumulés sur la face interne du lambeau flottant de la cuticule. Nous avons vu, du reste, que quelques-uns de ces noyaux demeuraient dans leur place primitive, sur toute la périphérie de l'œuf, accolés à la surface de l'entoderme proximal (en *a*, *a*, fig. 173).

Ces dispositions de la zone résiduelle, telles qu'elles sont représentées sur la figure 177, ne sont pas un cas accidentel, observé sur un seul placenta à la fin de la gestation. C'est un fait constant, manifeste sur tous les utérus aux vingtième et vingt et unième jours : toujours la cuticule ectodermique se déchire et se rétracte ainsi vers le bord du placenta, aussi bien chez le rat que chez la souris, et nous avons de nombreuses préparations montrant les diverses variétés d'aspect, du reste très insignifiantes, que peut présenter la zone résiduelle ainsi produite. Sur la fig. 176, d'après un placenta de souris à terme, on voit cette zone résiduelle très courte et peu épaisse. Sur la figure 175 (en R) d'après un placenta de rat, on voit qu'elle présente à peu près les mêmes aspects que sur la figure 177, si ce n'est que sa surface externe est plus chargée d'éléments, lesquels sont mieux conservés sous la forme de cellules ectodermiques géantes (ectoderme distal). Ceci est la conséquence de ce fait que chez le rat les cellules ectodermiques distales sont plus abondantes que chez la souris, et subissent un moindre degré d'atrophie, au moins dans la région voisine du bord du placenta, comme nous l'avons dit à propos de la figure 166.

Il est inutile, après cette analyse de la zone résiduelle du type rat-souris, d'insister sur sa complète homologie avec la zone résiduelle du lapin (voir la fig. 45, pl. V, et 68, pl. VI); que la cuticule ectodermique manque dans cette dernière alors qu'elle forme une masse si considérable sur la première, c'est là un fait accessoire; l'essentiel est la présence, dans les deux cas, de restes de cellules ectodermiques sur la face interne de cette zone, de cellules entodermiques sur la face interne. Une autre différence plus importante est la manière dont se fait l'insertion de l'extrémité adhérente de cette zone. Chez le type rat-souris cette insertion se fait sur le bord même du placenta; chez le lapin au contraire elle ne remonte pas jusqu'au placenta et se fait sur la zone dite inter-ombilico-placentaire, zone qui n'a pas de partie homologue chez la souris. Comme nous aurons ultérieurement à rechercher s'il existe également une zone résiduelle chez le cochon d'Inde, nous remettons à ce moment

les considérations générales auxquelles peut donner lieu l'étude de la différence sus-indiquée.

Par le fait de la rupture et de la rétraction de la cuticule ectodermique, l'entoderme distal se trouve donc mis à nu; il n'y a plus, même sous forme de fente virtuelle ou d'interstice entre deux couches soudées, il n'y a plus de trace de la cavité de la vésicule ombilicale. Seul l'espace (VO, VO, fig. 177) que limite d'une part le placenta, d'autre part la zone résiduelle et l'entoderme proximal avec ses longues villosités, seul cet espace représente ce qui reste de la cavité de la vésicule ombilicale; encore cet espace n'est-il pas clos, puisque, au niveau du bord libre de la zone résiduelle, il s'ouvre dans la cavité de l'utérus; il est vrai que d'autre part il se prolonge jusque dans l'intérieur du placenta, par le fait des gaines ou demi-gaines entodermiques qui, partant du hile du placenta, accompagnent les gros vaisseaux fœtaux jusque dans sa substance spongieuse (*a*, *a*, fig. 178).

Il ne nous reste plus qu'à dire un mot de l'entoderme proximal mis à nu par le fait de la rupture et de la rétraction de la cuticule ectodermique; cet entoderme proximal arrive ainsi à former la couche la plus superficielle de l'œuf. Il présente, sur la plus grande partie de son étendue, c'est-à-dire partout ailleurs que dans le voisinage de la zone résiduelle, une disposition très simple, car il forme une simple couche de belles cellules cylindriques (fig. 173, en 7), sans villosités, mais décrivant seulement de légères ondulations au niveau des gros vaisseaux omphalo-mésentériques logés dans le tissu mésodermique sous-jacent. Même au terme ultime de la gestation ces cellules entodermiques ne présentent pas chez le rat ni chez la souris l'aspect flétri qu'elles nous ont offert chez le lapin. En approchant du placenta, vers la région de la zone résiduelle, cet ectoderne forme des villosités ou lamelles richement ramifiées, qui sont surtout très développées précisément au niveau de la zone résiduelle (fig. 176 en W). Nous avons, dans les stades précédents, signalé au fur et à mesure l'apparition et l'accroissement de ces saillies villeuses (voyez les figures 146, 147, et la série des figures 142 à 145). C'est à la fin de la gestation qu'elles présentent leur plus grand développement (en W, fig. 177); la région où elles sont situées est la région du sinus terminal de la vésicule ombilicale, ou plutôt du réseau à branches multiples qui, chez les rongeurs, tient la place d'un sinus terminal proprement

dit (T, T, fig. 177). Des anses vasculaires émanées de ce réseau terminal pénètrent dans les villosités et s'y ramifient, mais assez parcimonieusement, de sorte que ces villosités sont très minces, paraissent par places réduites à deux feuillets épithéliaux adossés. Nous représentent-elles un appareil d'absorption? C'est l'idée qui se présente au premier abord, mais qui cependant n'est pas entièrement confirmée par l'examen de leur épithélium. En effet, en arrivant à ces villosités, l'entoderme proximal prend des caractères particuliers qui, dans l'état actuel de nos idées classiques en histologie, répondraient plutôt à une fonction de sécrétion; les cellules entodermiques de ces villosités se composent d'une base, ou partie adhérente, protoplasmatique, granuleuse, vivement colorée par le carmin, et dans laquelle est situé le noyau; leur partie périphérique ou libre est au contraire claire, turgescente et paraît remplie de mucus, autant du moins que nous en pouvons juger sur des coupes faites sur pièces durcies et montées dans le baume, seules préparations sur lesquelles nous ayons fait cette étude. Quand on suit cet épithélium de la région des villosités en question (W, fig. 177) vers le hile du placenta et dans l'intérieur de celui-ci (fig. 178), on le voit de nouveau changer de caractère, et se transformer en courtes cellules cubiques, qui représentent le feuillet proximal de l'entoderme ectoplacentaire (*p*, fig. 178). Nous avons déjà étudié ces éléments des sinus entodermiques de l'ectoplacenta, et vu comment, à un certain niveau, cet entoderme proximal (*p*, fig. 178) se continue avec l'entoderme distal (*d*; voir aussi la fig. 151).

D. — *Placenta du Meriones.*

De toutes les formations singulières que présente le placenta du type rat-souris, l'une des plus frappantes est certainement le développement des cellules ectodermiques géantes, qui, se produisant par poussées successives, d'abord lors de l'existence du cône ectoplacentaire, puis tout à fait tardivement lors de l'individualisation en cellules de la couche externe du plasmode endovasculaire, arrivent à former les couches les plus externes de l'œuf. C'est pourquoi nous devons parler ici de quelques observations que nous avons pu faire chez un autre rongeur, où ces cellules géantes ectodermiques présentent un développement tout à fait exubérant. Nous n'avons pu de ce rongeur étudier que deux placentas, dont l'un même avait été

mécaniquement déchiré, dans des conditions que nous expliquerons plus loin; ne pouvant donc présenter une étude complète de l'évolution de ce placenta, c'est ici, à propos des cellules géantes, que nous devons donner quelques détails sur les particularités constatées dans le seul cas observé, suffisant cependant pour montrer l'analogie étroite entre le placenta de ce rongeur et celui du type rat-souris.

Le rongeur en question est le *Meriones Schawii* que notre collègue et ami Lataste a rapporté d'Afrique et qu'il a su faire reproduire à Paris. Il avait bien voulu nous en remettre deux couples, qui, malheureusement, malgré tous les soins qui leur furent donnés, ne se sont pas reproduits dans notre laboratoire. M. le Dr Morau, qui en avait également reçu quelques couples de M. Lataste, fut plus heureux, et c'est à son obligeance que nous devons un utérus en gestation de ce rongeur. La corne utérine en question ne présentait que deux renflements de gestation : mais la section de la corne avait été faite trop près de l'un de ces renflements, qui se vida, expulsant le fœtus qu'il avait contenu, de sorte qu'un seul renflement put être durci et débité en coupes, avec toutes ses parties, contenant et contenu, bien en place dans leurs rapports normaux. La figure 183 (pl. XVI) représente, dans ses rapports avec l'utérus, une coupe de ce placenta et des parties attenantes des membranes de l'œuf. L'étude de ces parties va montrer que ce placenta est à un degré de développement intermédiaire à ceux représentés pour la souris par les figures 127 (onzième jour) et 132 (treizième jour), c'est-à-dire que, en supposant que l'évolution du placenta du Meriones présente des périodes exactement correspondantes à celles de la souris, nous serions ici en présence du début de la période de remaniement, au commencement de la phase dite de la formation de la couche plasmodiale réticulée.

En effet le fait le plus frappant, à la première inspection de cette figure 183, c'est l'énorme développement des cellules vésiculeuses géantes qui forment les couches les plus externes, les plus supérieures du placenta. Il ne peut s'agir ici de cellules géantes résultant de l'individualisation d'une formation endovasculaire, comme sur les figures 168, 170, 180 du rat et de la souris, car il n'y a encore aucune trace d'envahissement des sinus utérins par le plasmode endovasculaire; d'autre part, les couches les plus profondes, les plus inférieures de l'ectoplacenta commencent à peine à être

envahies par les vaisseaux fœtaux. Nous sommes donc bien au début de la période dite de remaniement, comme le confirme du reste l'état peu avancé du développement du corps du fœtus. Les cellules géantes ectodermiques qui couvrent l'ectoplacenta sont les restes du cône ectoplacentaire, dont la dislocation serait, chez ce rongeur, beaucoup plus tardive que chez le rat et surtout que chez la souris.

Ce sont surtout ces cellules géantes que nous voulons examiner; mais nous commencerons par quelques indications relatives aux autres parties, pour, des régions profondes de l'ectoplacenta, arriver finalement aux éléments superficiels qui nous intéressent.

A la partie inférieure droite de cette figure 183, nous constatons que les enveloppes de l'œuf du Meriones sont disposées exactement comme chez le rat et la souris; en effet nous voyons la présence d'une caduque réfléchie (en C); en M nous voyons comment cette caduque se continue avec la paroi utérine (CV est la cavité de l'utérus). Enfin nous voyons que cette caduque réfléchie est doublée en dedans par une épaisse couche de cellules géantes ectodermiques (G) représentant l'ectoderme distal, doublé à son tour par l'entoderme distal (*id*), et que, de l'autre côté de la fente (VO) qui représente la cavité de la vésicule ombilicale, se trouve l'entoderme proximal (*ip*) avec sa couche mésodermique. Ces dispositions sont la répétition exacte de ce que nous connaissons pour la souris et le rat (comparer par exemple avec la partie inférieure gauche de la figure 166). A la partie supérieure de cette figure 183 nous trouvons l'ectoplacenta, avec son hile rempli de la masse mésodermique allantoïdienne; au-dessus de cette masse allantoïdienne le tissu de l'ectoplacenta se présente avec des lacunes sanguimaternelles dans toute son étendue, avec des conduits vasculo-fœtaux seulement dans ses parties les plus profondes. Déjà, avec le faible grossissement (25 fois) auquel a été faite cette figure, on reconnaît que, des travées plasmodiales qui circonscrivent les lacunes sanguimaternelles dans les parties profondes ou internes, on passe graduellement, c'est-à-dire avec toutes les formes de transition, aux travées de cellules qui limitent ces mêmes lacunes dans les parties moyennes, et enfin aux cellules géantes qui forment les couches supérieures ou externes. On reconnaît en même temps que nulle part il n'y a de formes intermédiaires entre ces cellules géantes et les éléments de la caduque sérotine qui sont ici tous de petites dimensions et régu-

lièrement disposés en trame serrée parcourue par les sinus utérins. On reconnaît, en un mot, que tout l'ectoplacenta, malgré la différence absolue entre ses éléments superficiels et ses éléments profonds, n'est qu'une seule et même formation, n'empruntant pas ces éléments à des sources diverses, mais les tirant d'une évolution continue qui se fait des parties profondes vers les superficielles.

C'est ce qu'on voit bien plus nettement encore en examinant cet ectoplacenta à un plus fort grossissement, comme dans la figure 186 de la planche XVII. Cette figure représente une bande verticale empruntée à la figure 183 et étudiée à un grossissement d'environ 300 fois ; seulement, comme à ce grossissement cette bande n'aurait pu trouver place dans la hauteur de la planche, elle a été interrompue en son milieu par la suppression d'une zone moyenne (en 3-4) au niveau de laquelle les éléments ne présentaient pas de transformations notables. En suivant de bas en haut les détails de cette figure, nous trouvons successivement les parties suivantes : après la masse mésodermique allantoïdienne (Al), la partie la plus inférieure de l'ectoplacenta (en 1) est formée par un plasmode à travées épaisses dans lequel pénètrent les prolongements vasculaires allantoïdiens; ainsi il n'y a déjà plus de couche cellulaire ou cytoblastique. Graduellement (en 2) ce plasmode à grosses travées se transforme en un plasmode réticulé, c'est-à-dire disposé en travées plus fines, ne comportant en général qu'un seul rang de noyaux, et s'anastomosant de place en place par de minces prolongements, ce qui donne aux mailles ainsi dessinées, aux lacunes ainsi circonscrites, un aspect particulier, l'aspect caractéristique de la couche plasmodiale réticulée du placenta de la souris (voy. fig. 132, pl. XI, en 4). Mais en même temps se produit une modification qui n'avait pas lieu chez la souris, lors de la formation de cette couche plasmodiale réticulée; c'est que les noyaux grossissent, et bientôt (en 3) prennent déjà l'aspect de noyaux de cellules géantes ectodermiques, quoique épars encore dans un plasmode granuleux non individualisé en cellules distinctes. En abordant la moitié supérieure de la figure, (en 4) nous trouvons encore des travées plasmodiales non segmentées en cellules, mais les noyaux qu'elles renferment sont de plus en plus volumineux, leur substance chromatique se groupe de plus en plus en un réseau dense à la périphérie, à larges filaments rayonnant vers le centre, et circonscrivant des mailles claires; en un mot nous avons sous les yeux des noyaux tout à fait caractérisés

comme noyaux de cellules géantes ectodermiques. Ce n'est qu'un peu plus haut (en 5) que nous voyons enfin se faire la segmentation des travées en énormes cellules individualisées autour de chacun des noyaux, et alors le protoplasma de ces cellules prend lui-même la disposition réticulée dont ce dessin représente assez bien les diverses variétés d'aspect. Cette fois, nous sommes bien en présence de cellules ectodermiques géantes, d'aspect vésiculeux, et tous les détails de leur évolution ont pu être suivis pas à pas sur une seule et même préparation.

Il est absolument contraire à notre méthode de conclure, d'après l'examen d'un seul stade, à la signification d'une formation placentaire quelconque. Quelques lignes plus haut, en examinant à un faible grossissement l'aspect de l'ensemble de la coupe de cet ectoplacenta de Meriones, nous pouvions cependant penser que les épaisses couches de cellules ectodermiques géantes qui forment sa partie supérieure représentaient un cône ectoplacentaire qui persisterait plus longtemps que chez la souris; sans abandonner cette interprétation, il nous faut reconnaître qu'en tout cas, s'il s'agit là réellement d'un cône ectoplacentaire, non seulement il persiste longtemps, non seulement sa dislocation n'est pas encore commencée, alors qu'elle est si précoce et si rapide chez la souris, mais encore il est en train de continuer à s'accroître par un apport nouveau de cellules géantes développées aux dépens des couches plasmodiales sous-jacentes. Il y a là certainement une particularité dont nous ne pourrions avoir la signification complète qu'en disposant, pour le Meriones, de la série des utérus à tous les stades de la gestation, comme nous avons pu le faire pour la souris. Mais peu nous importe pour le moment. Ce que nous devons seulement retenir de cette étude d'une pièce unique de ce rongeur, c'est que, par suite de la particularité en question, diverses variétés que nous avons observées chez la souris quant au plasmode, quant au volume des noyaux, quant à la formation des cellules géantes, variétés qui se présentaient alors isolées et sans liens suffisants soit comme époque soit comme lieu, sont ici résumées en une évolution continue, et nous apportent une nouvelle preuve de l'origine ectodermique, ectoplacentaire, des cellules géantes. Il ne nous paraît guère possible qu'après l'étude faite chez la souris et le rat, il pût rester quelques doutes dans l'esprit du lecteur sur l'origine de ces cellules géantes ectodermiques; mais en supposant que de pareils doutes

aient pu subsister, il est évident qu'ils doivent être absolument dissipés par les faits que nous révèle l'ectoplacenta du Meriones.

Nous avons encore figuré, à un grossissement d'environ 450 fois, quelques-unes des cellules ectodermiques géantes les plus superficielles, c'est-à-dire les plus volumineuses de ce placenta de Meriones (fig. 187). Cette figure est destinée bien moins à donner une fois encore une idée de la structure réticulée du noyau et du protoplasma de ces cellules, qu'à nous fournir des indications sur certains rapports que nous avons pu étudier sur ce Meriones plus nettement encore que sur la souris. Il s'agit des rapports des globules blancs et rouges du sang de la mère avec les cellules géantes. Puisque nous verrons que quelques auteurs ont cru reconnaître dans ces cellules des phénomènes d'hématopoièse, il était important de bien préciser les rapports en question. Or une étude attentive de coupes, présentant les parties sous leurs faces les plus diverses, démontre les faits suivants. Pour ce qui est des globules rouges (*a*, *a*, fig. 187), ils sont toujours disposés en amas dans les espaces intercellulaires, qui sont des lacunes sanguimaternelles; jamais un seul globule rouge ne peut être observé dans l'intérieur d'une cellule. Il peut se faire, vu le gros volume de ces cellules, la forme variée de leurs prolongements, ou les encoches et dépressions de leur surface, que parfois, à un premier examen, on ait l'impression de globule rouge contenu dans la partie périphérique d'une cellule; mais, comme nos observations portaient sur des coupes sériées, faites à la paraffine, c'est-à-dire nous permettant toujours, étant donné une coupe, d'examiner celles qui la précèdent et celles qui la suivent, nous avons pu toujours, par cet examen comparatif, reconstruire la cellule dans laquelle paraissaient inclus des globules rouges et constater qu'en réalité ces globules étaient bien réellement extérieurs au corps cellulaire, logés seulement dans une dépression, dans une encoche de sa surface. Il n'en est pas de même des globules blancs; ceux-ci, sur nos coupes fines, montées dans le baume, sont reconnaissables à leur noyau irrégulier, fortement coloré par les réactifs; or ils se présentent les uns (*b*, *b*, fig. 187) dans les espaces intercellulaires, comme les hématies, les autres (*c*, *c*, fig. 187) dans l'intérieur même d'une cellule, et parfois très nombreux dans les espaces clairs de la périphérie du corps cellulaire. Évidemment personne ne songera à voir là des leucocytes qui auraient pris naissance dans les cellules géantes, mais bien des

leucocytes qui ont pénétré, en vertu de leurs mouvements propres, dans ces cellules. Et en effet, c'est surtout dans les cellules géantes ectodermiques les plus superficielles, les plus externes (les plus voisines de la caduque sérotine), ainsi que dans celles qui doublent la caduque réfléchie, qu'on constate le plus grand nombre de globules blancs; or, si nous appliquons au Meriones les notions acquises chez le rat et la souris, nous devons voir dans ces cellules géantes superficielles des éléments déjà flétris, destinés à être bientôt résorbés. Peut-être les globules blancs ne sont-ils pas étrangers au travail de dislocation et de résorption de ces cellules géantes; c'est une interprétation sur laquelle nos préparations n'ont pas attiré notre attention lors de l'étude de la dislocation et de la résorption du cône ectoplacentaire, mais que l'étude du Meriones rend fort probable; nous aurions donc une nouvelle source d'explication de cette résorption si rapide et si complète.

Le Meriones nous a donc servi à compléter l'étude des cellules géantes; il nous a encore été très utile à un autre point de vue. Nous avons dit précédemment que, sur la corne utérine dont nous disposions, l'un des deux renflements s'était vidé de son contenu; c'est ce qui arrive facilement, aussi bien chez la souris que chez la lapine, la chienne, etc., toutes les fois qu'on sectionne une corne utérine trop près du renflement contenant un embryon, et qu'on n'a pas eu soin de placer d'abord une ligature près de ce renflement : les parois utérines se rétractent énergiquement, les membranes de l'œuf font hernie au niveau de la section, puis se rompent, et le fœtus, brisant ses attaches placentaires, est expulsé au dehors. Le placenta reste encore attaché à l'utérus, et quand on a durci la pièce et qu'on en fait des coupes, on constate dans ce placenta des déformations résultant de la traction qu'il a subie au moment de l'expulsion du fœtus, déformations qui modifient mécaniquement son aspect structural, et qui peuvent être la source d'erreurs si on se contente d'étudier de tels placentas. Aussi, comme on l'a vu, nous sommes-nous attaché à avoir des préparations de renflements utérins durcis en masse et débités en totalité en coupes sériées. Comme pour le Meriones nous n'avions pas abondance de pièces, nous avons dû conserver et couper le placenta du renflement utérin qui avait expulsé son fœtus, et, y ayant observé des dispositions intéressantes, quoique artificielles, nous avons répété les mêmes observations sur des renflements utérins de souris ayant sembla-

blement expulsé leur contenu. C'est le résultat de ces examens que nous allons consigner ici, car il nous fournira un élément important pour l'étude critique de certaines opinions émises sur la structure du placenta.

Chez le Meriones la traction exercée, pendant l'expulsion du fœtus, par le cordon ombilical sur la masse mésodermique allantoïdienne du hile du placenta, tend à arracher cette masse mésodermique; cet arrachement ne se produit pas, mais la traction subie par ces parties se fait sentir profondément et amène des ruptures dans les parties les moins résistantes de l'ectoplacenta, et il est facile de comprendre que cette partie moins résistante est la couche de plasmode réticulé (de 2 à 3, fig. 186), disposée en réseau à trabécules fines. Les prolongements mésodermiques vasculaires qui pénètrent dans l'ectoplacenta, et par lesquels se transmet la traction aboutissant aux ruptures sus-indiquées, ces prolongements s'allongent et se disposent parallèlement les uns aux autres, comme les racines et radicelles d'une plante qu'on extirpe brutalement. Lorsque la pièce qui a subi ces violences est durcie et coupée, en examinant les couches profondes de l'ectoplacenta on se trouve en présence de dispositions représentées par la figure 185 : les prolongements vasculaires de la masse mésodermique allantoïdienne (Al, fig. 185) figurent de longues papilles (P), régulièrement revêtues d'une couche d'apparence épithéliale, qui n'est autre chose que la couche plasmodiale à épaisses travées représentée de 1 à 2 dans la figure 186. Cette couche plasmodiale a rompu la plupart de ses liens de continuité avec la couche réticulée, et, accompagnant les prolongements mésodermiques, elle subit la même déformation qu'eux, de sorte que le revêtement épithélioïde (1,1, fig. 189) de chaque papille ou villosité est séparé du revêtement de la villosité voisine par un espace intervilleux plus ou moins considérable (A.A). Cependant il est facile de reconnaître, dans les prolongements irréguliers qui hérissent la surface de ce revêtement épithélioïde, il est encore facile de reconnaître les travées plasmodiales, actuellement rompues, et qui, dans l'état normal, établissaient la continuité entre le plasmode compact (1 à 2, fig. 185) et le plasmode réticulé (2 à 3, fig. 186) de l'ectoplacenta. Du reste ces travées plasmodiales n'ont pas été toutes déchirées; les plus profondes, et par suite celles qui correspondent actuellement au sommet des villosités, ont été seulement étirées (en *b*, *b*, fig. 185) et permettent facilement de rétablir par la pensée

les connexions antérieures; d'autres, malgré leur rupture (en *c*, *c*, fig. 185), laissent encore deviner les connexions.

Avant de tirer de ces faits les conclusions qui nous importent, examinons les mêmes dispositions, produites par les mêmes conditions mécaniques, chez la souris.

La figure 182 représente une coupe d'un renflement utérin qui avait expulsé son contenu. Il ne s'agit pas d'une figure schématique, destinée à faire comprendre comment s'est vidé l'utérus après rupture des membranes de l'œuf, et comment le cordon a tiré sur le placenta; il s'agit de la représentation réelle du fait, représentation dans laquelle saute aux yeux le mécanisme précédemment expliqué. Bien plus, ce renflement vidé de son contenu a été coupé en même temps que le renflement contigu encore intact et qui nous a précédemment servi pour les études faites, à l'état normal, d'après la figure 132 (pl. XI). Il nous a donc été facile de comparer les dispositions normales et les dispositions résultant des déformations mécaniques corrélatives à l'expulsion du fœtus (13e jour de la gestation, voir les figures 130, 132 et 133 de la pl. XI).

A un faible grossissement (12 fois) cette figure 182 nous montre, du côté droit, la communication entre le renflement utérin (en A) encore intact, et du côté gauche (en B) l'ouverture par laquelle a été expulsé l'embryon; les membranes (1, 1, la caduque réfléchie; 2, 2, l'entoderme proximal) sont demeurées dans la situation où elles avaient été mises lors de leur entraînement et de leur déchirure vers cette ouverture; le cordon (CR) est rompu, et il ne reste ici que sa portion non recouverte de la gaine amniotique (voir les figures 142, 143 pour les rapports précédemment indiqués entre le cordon et l'amnios), l'amnios ayant été expulsé en entier avec le fœtus, sur lequel, à cet âge, il est assez étroitement appliqué (fig. 125, pl. XI, fig. 142, 143, pl. XII). Ainsi la traction du cordon sur le placenta est ici rendue sensible par l'état même des parties figurées. Les ruptures qui se sont produites dans l'ectoplacenta sont également visibles sur cette figure, malgré le faible grossissement employé : on voit qu'il s'est fait dans l'ectoplacenta une sorte de clivage tendant à le diviser en deux lames : l'une inférieure (sombre sur la figure) qui fait corps avec la masse mésodermique allantoïdienne, l'autre supérieure qui adhère à la caduque sérotine; et, d'après la situation de cette sorte de fente de clivage,

on voit, par comparaison avec les figures 130, 132 et 133 de la planche XI, qu'elle correspond bien à la couche plasmodiale réticulée. Du reste le clivage n'est pas complet; la fente de séparation est parcourue par des tractus ramifiés plus ou moins étendus, les uns se terminant par des extrémités libres, c'est-à-dire déchirées, les autres formant pont d'une couche ectoplacentaire à l'autre.

Cet aspect de l'ectoplacenta à un faible grossissement permet déjà de prévoir qu'à un grossissement plus fort nous trouverons ici les mêmes dispositions observées, dans les mêmes circonstances, chez le Meriones. C'est ce que montre la figure 184. Parmi les nombreux aspects que présentait, dans différentes régions, la zone de rupture, il s'en trouvait de tout à fait semblables à celui déjà figuré pour le Meriones; nous avons préféré choisir, pour la représenter, une région disposée d'une manière un peu différente. On voit en effet, sur la figure 184, que les prolongements mésodermiques allantoïdiens n'ont pas tous été (en P, P) aussi nettement allongés en forme de papilles, et que les espaces libres entre les villosités ont encore conservé quelque chose de leur aspect normal de lacunes sanguimaternelles (L, L). Du reste les dispositions des travées plasmodiales rompues sont les mêmes que précédemment (en *b*, *b* et *c*, *c*; même signification des lettres que pour la fig. 185), et la figure est par elle-même assez explicite pour que nous n'ayons pas à insister sur cette description. Remarquons seulement que, en comparant avec la figure 132 (pl. XI), on retrouvera ici les couches normales, et pourra bien se convaincre que la rupture a eu lieu au-dessous de la couche 5 (couche cellulaire supérieure transitoire de l'ectoplacenta , c'est-à-dire a porté sur la couche plasmodiale réticulée.

Ainsi nous voyons que très facilement, à la suite de déformations mécaniques presque inévitables quand on ne durcit pas en totalité le renflement utérin avec son contenu, le placenta peut présenter une disposition papillaire très nette, une série de villosités, et on conçoit que, par analogie avec le placenta villeux des pachydermes et des ruminants, quelques auteurs aient pu être amenés à ne voir aussi dans le placenta des rongeurs qu'une formation villeuse implantée dans le terrain maternel. Nous aurons, dans des recherches ultérieures, à revenir sur ces interprétations. Pour le moment, nous ne désirons nous arrêter que sur l'opinion d'un auteur qui a récemment insisté sur l'existence de pures et simples villosités

choriales comme élément essentiel du placenta des rongeurs. Il s'agit de Ch.-S. Minot.

Dans la partie historique et critique de notre étude sur l'ectoplacenta du lapin, nous avons vu comment Ch.-S. Minot, dans son premier mémoire (*Uterus and Embryo*, Boston, 1889), avait considéré le placenta du lapin comme formé de tubes glandulaires contournés et enchevêtrés. Dans ce même travail, dans le chapitre intitulé *Comparaison with other rodents*, il juge assez sévèrement les auteurs qui, comme Ercolani, Creighton, Tafani, « ne reconnaissent pas, dit-il (p. 378), les transformations des glandes utérines, ni la disparition de l'ectoderme fœtal au niveau du placenta, mais, cherchant au contraire des villosités dans le placenta fœtal, ont manqué des données nécessaires pour aboutir à une interprétation correcte ». Puis, après ces indications générales, passant au cas particulier du rat (nous verrons plus tard ce qu'il dit du placenta du cochon d'Inde), il s'exprime en ces termes : « Les sections du placenta du rat près du terme montrent que dans cette espèce la structure de cet organe est absolument comparable à celle qui se rencontre chez le lapin. La surface est tapissée par un même épithélium recouvrant une couche de tissu conjonctif vasculaire. Les glandes tubulaires, considérablement dégénérées, forment la plus grande masse du placenta, laissant seulement une mince zone vasculaire dont les parties externes sont occupées par la couche subglandulaire, très altérée, de cellules multinucléées. Il y a donc de nombreuses différences dans les détails de structure entre le rat et le lapin, mais la ressemblance dans les traits essentiels est évidente par elle-même. »

Dans cette même partie historique et critique de notre étude sur le placenta du lapin, nous avons déjà vu comment, un an après son premier mémoire, Minot avait brusquement changé de manière de voir, et, dans une courte note publiée dans le *Biologischen Centralblatt* (Bd X, n° 4, avril 1890, p. 114), annonçait qu'il « avait pu s'assurer que les cordons épithéliaux du placenta, tels qu'on les trouve au douzième jour, sont un revêtement ectodermique des villosités fœtales et ne représentent nullement les glandes utérines. »

Or la sévérité que Ch.-S. Minot avait précédemment montrée vis-à-vis de ceux qui n'admettaient pas la nature glandulaire du placenta des rongeurs, il la montre aujourd'hui vis-à-vis de nous qui

n'avons pas parlé de villosités, pas plus pour le lapin que pour le type rat-souris. Dans l'introduction d'une courte note sur la théorie du placenta[1], il s'exprime ainsi, rappelant d'abord sa note ci-dessus citée : « Dans une revue des récents travaux sur la structure et le développement du placenta du lapin, publiée dans le *Biologischen Centralblatt*, vol. X, 114, j'ai brièvement indiqué la conception à laquelle j'ai abouti pour le placenta. Depuis l'apparition de mon article, Duval a complété la publication de son mémoire sur le placenta du lapin. Au lieu d'admettre l'existence de villosités, et la manière dont je les conçois comme élément fœtal du placenta, Duval est tombé dans de graves erreurs, dont deux sont particulièrement importantes. Ces deux erreurs sont : 1° de voir une production de l'ectoderme fœtal dans ce qui n'est autre chose qu'une hypertrophie de l'endothélium des vaisseaux maternels ; 2° de regarder les parties interposées aux villosités mésodermiques fœtales comme des tubes et non comme des cloisons. La première erreur a conduit Duval à une fausse conception d'une végétation de l'ectoderme fœtal ; la seconde l'a empêché de reconnaître de véritables villosités, c'est-à-dire qu'il a considéré comme des productions tubulaires les parties formées simplement par la fusion du revêtement ectodermique de deux villosités adjacentes. » Le reste de la note est consacré à des considérations d'embryologie comparée sur le placenta des ungulés et des unguiculés.

Nous pensons que la présente étude sur le placenta du rat et de la souris répond suffisamment, par tous ses détails, aux reproches de Minot. Pour ce qui est de l'hypertrophie de l'endothélium vasculaire maternel considéré comme pouvant être l'origine de n'importe quelle partie de l'ectoplacenta, nous ne nous y arrêterons pas, du moins pour le moment, quoique les faits observés chez le Meriones (fig. 183) soient assez explicites à cet égard. Quant à l'existence de villosités, nous répondrons que certainement les prolongements vasculaires de la masse mésodermique allantoïdienne représentent bien des villosités, et que si, dans les conditions normales, ces prolongements sont tortueux et enchevêtrés, ils peuvent, par le fait de déformations mécaniques, se trouver étirés, allongés, redressés, de manière à se présenter sur la coupe comme de véritables villosités, longues et parallèlement disposées côte à côte

1. Charles-Sedgwick Minot, *A theory of the structure of the placenta* (*Anatomischer Anzeiger*, vol. 6, n° 5, 1891, p. 125).

voir surtout la fig. 185 : mais là n'est pas la question essentielle. Celle-ci consiste dans l'étude de la nature du revêtement de ces prolongements mésodermiques, étude qui ne peut être faite qu'en suivant pas à pas l'évolution de ces parties, et nous avons suivi cette évolution d'une manière assez complète pour être persuadé que S. Minot lui-même adoptera les mêmes manières de voir que nous, c'est-à-dire la conception de l'ectoplacenta, le jour où il aura procédé de même par l'étude de séries complètes sans lacunes.

Comme dans sa courte note Minot ne donne pas de détails sur l'état des renflements utérins et des placentas qu'il a étudiés, à savoir s'il s'est mis à l'abri des déformations que peuvent produire les tractions exercées sur le cordon par l'expulsion accidentelle du fœtus, nous ne saurions établir ici le déterminisme des conditions qui l'ont amené à attacher tant d'importance à la disposition des vaisseaux allantoïdiens dans des prolongements en forme de villosités. Nous serions cependant tentés de penser qu'il a dû se trouver en présence, pour le lapin, de préparations telles que celles représentées par nous, pour le Merionès et pour la souris, dans nos figures 184 et 185. Cette idée nous paraît d'autant plus admissible qu'elle a déjà été émise, avec une rare sagacité, par Van Beneden, à propos des villosités du chorion de l'œuf humain. Dans la lettre qu'il m'adressait en octobre 1886, et que je communiquais à cette époque à la Société de Biologie (lettre reproduite en entier dans les pages d'introduction du présent mémoire), le professeur van Beneden s'exprimait ainsi : « Je pense donc que chez l'homme, comme chez les Chiroptères, la fixation du blastocyste se fait très tôt par une surface unie, et non par des radicelles ramifiées qui se développeraient à la surface du chorion pour pénétrer par leurs extrémités dans l'épaisseur de la muqueuse utérine ou dans la caduque réfléchie. Les villosités sont très probablement secondaires; elles résultent de la résolution de couches d'origine ectoblastique en filaments ramifiés, et les espaces sanguins qui les séparent sont, de par leur origine, des vaisseaux maternels distendus et privés de leur endothélium. » On dirait que cette dernière phrase est une description faite en présence de notre figure 185, tant les détails réels de cette figure reproduisent exactement les dispositions de rupture et de dislocation auxquelles fait penser l'hypothèse de l'embryologiste belge.

Les villosités placentaires fœtales qu'on peut constater dans le

placenta des rongeurs ne sont donc qu'une chose secondaire et pour ainsi dire factice. Nous devons nous hâter d'ajouter qu'il ne faut pas généraliser cette conclusion. Les études que nous poursuivons actuellement sur la jument, la vache, la brebis, etc., nous permettent d'affirmer que là les villosités choriales ne sont pas secondaires, et que là le placenta est bien primitivement villeux : la conception classique de radicelles ramifiées implantées dans la muqueuse utérine est donc bien exacte pour ces animaux, elle ne l'est pas pour les rongeurs, pas plus que pour les insectivores, pas plus que pour les carnassiers (chien et chat). La source principale des erreurs à ce sujet provient de ce qu'on a voulu trop vite généraliser, et appliquer à un type une conception qui n'est exacte que pour un autre. Le placenta n'est pas une formation identique chez tous les mammifères. C'est un organe d'hématose fœtale, et il y a autant de différences entre les divers types d'appareils respiratoires fœtaux qu'il y en a entre les organes de la respiration des êtres adultes, c'est-à-dire que tel placenta diffère autant de tel autre qu'un poumon diffère d'une branchie. Mais ce sont là des conclusions générales dont nous commençons seulement à entrevoir la formule à mesure que nous étendons nos recherches sur les divers mammifères. En attendant que nous ayons réuni des matériaux si divers, revenons aux rongeurs, pour étudier, chez le rat et la souris, comme nous l'avons fait chez le lapin, ce qui se passe dans la muqueuse utérine pendant et après la parturition.

E. — *De l'utérus après la parturition.*

Nous avons recueilli un certain nombre d'utérus le jour même de la parturition et les jours suivants, de manière à nous rendre compte du mode de détachement du placenta et de la réparation de la muqueuse utérine au niveau de la sérotine.

En débitant en coupe une corne utérine recueillie le jour même de la parturition, il est facile de distinguer les coupes qui portent sur le renflement précédemment occupé par le fœtus et le placenta et celles qui portent sur un segment intermédiaire. Ces dernières (fig. 195) sont d'un moindre diamètre, et la lumière utérine y est hérissée sur tous les points de sa surface par des plis irréguliers de la muqueuse. Les premières sont plus larges, et surtout plus hautes (dans le sens du bord mésométrique vers le bord opposé),

et les plis de la muqueuse y sont distribués d'une manière inégale mais présentant toujours la même disposition. C'est ce qu'on voit sur les figures 193 et 194. La figure 193 est de la même corne utérine que la figure 195 : elle vient d'une souris dont notre collègue et ami Lataste (n° LIII de sa collection) nous avait livré les organes, et qu'il avait étiquetée avec la mention suivante : « Jour du part, après coït, bouchon en place », et, en effet, sur les coupes mêmes nous avons trouvé, à quelque région qu'elles appartinssent, un magma coagulé dans la lumière utérine et où il était facile avec un fort grossissement de reconnaître des spermatozoïdes parfaitement conservés [1]. La figure 194 est d'une autre souris sacrifiée après le part, exactement au vingt et unième jour. Dans ces deux figures, malgré quelques variations individuelles, on reconnaît essentiellement les mêmes dispositions. La lumière utérine est, à la jonction de son tiers supérieur (en appelant supérieur le côté mésométrique) avec ses deux tiers inférieurs, divisée en deux parties inégales, par la présence de gros plis plus ou moins ramifiés (*a*, *a*, fig. 193 et 194); nous appellerons *plis utéro-placentaires* ces plicatures de la muqueuse; on voit qu'ils sont fortement saillants dans la cavité utérine et que leurs extrémités libres arrivent jusqu'au contact d'un côté à l'autre. Des deux parties de la lumière utérine séparées l'une de l'autre par ces plis utéro-placentaires, l'inférieure, plus grande, présente sur toute sa surface des plis irrégulièrement disposés et relativement peu saillants (*b*, *b*, fig. 193 et 194); la supérieure, plus petite, est limitée en bas par les plis utéro-placentaires, et en haut (du côté mésométrique) par une surface plane, qui sur les coupes est représentée par une ligne presque droite, s'étendant transversalement de la base du pli utéro-placentaire le plus élevé vers la base du pli semblable situé au côté opposé. Cette surface plane non seulement ne présente pas de plis de la muqueuse, mais on peut même dire qu'elle ne possède pas de muqueuse, en ce sens qu'elle n'est pas revêtue d'épithélium. Sur les figures 193 et 194, qui sont à un grossissement de 8 à 12, on peut très bien reconnaître, sous la forme d'une bordure sombre, l'épithélium qui revêt les plis de la partie inférieure de la lumière utérine; on peut

1. Lataste signale à diverses reprises l'aspect de l'utérus de la souris distendu par le sperme. Voir *Recherches de la zoœthique, notes prises au jour le jour sur différentes espèces de Rongeurs*, p. 515, en note; p. 656, explication de la planche VI, fig. 3 (utérus distendu par le liquide utéro-spermatique).

suivre cette ligne sombre sur les grands plis utéro-placentaires; puis, en allant jusqu'à la base du plus supérieur de ces plis, on voit s'arrêter brusquement cette bordure sombre; l'épithélium s'arrête à ce niveau et ne s'étend pas sur la partie plane formant la paroi supérieure ou mésométrique de la cavité utérine. Cette surface dépourvue d'épithélium correspond au lieu d'insertion du placenta, par le départ duquel elle a été mise à nu. Elle est formée par la portion de la sérotine qui n'avait pas été envahie par la formation plasmodiale endovasculaire, et à laquelle nous avons précédemment donné le nom de *chorion de la sérotine*. Le placenta s'est donc détaché au niveau de la ligne de contact entre ce chorion de la sérotine et la zone ou limite externe de la formation plasmodiale.

Nous trouvons donc ici une différence notable entre le lapin et le type rat-souris quant à la manière dont se comportent les parties lors du départ du placenta. Chez le lapin, où la formation plasmodiale endovasculaire est peu développée, la transformation des cellules de la sérotine en éléments vésiculeux s'était étendue profondément au delà du territoire du placenta proprement dit et avait donné lieu à la formation, dans la sérotine, d'une couche vésiculeuse permanente ou protectrice. qui se détachait avec le placenta, laissant à nu la couche musculaire recouverte seulement d'une très mince couche de tissu cellulaire. Chez le type rat-souris, où la formation plasmodiale endovasculaire est très développée, c'est elle qui prend la place de la couche vésiculeuse protectrice du lapin, et en effet nous avons vu que sa zone externe (fig. 170, 180) se transforme en cellules géantes ectodermiques; quand cette couche de cellules géantes se détache, elle laisse à nu la couche musculaire recouverte seulement par la mince couche de tissu cellulaire dite chorion de la sérotine.

Mais une différence plus considérable se présente alors entre le lapin et la souris. Chez la lapine, la surface ainsi mise à nu était immédiatement recouverte par la muqueuse des parties circonvoisines, qui, ayant plus d'étendue qu'il n'est nécessaire pour revêtir la cavité de l'utérus rétracté, glissait sur la région mise à vif par le départ du placenta et la recouvrait complètement, donnant lieu à une réparation immédiate, à une cicatrisation par première intention. Chez le rat et chez la souris ce glissement n'a pas lieu; au pourtour de la surface mise à nu la muqueuse est adhérente ; elle

ne glisse pas, et comme cependant elle a ici encore plus d'étendue qu'il n'est nécessaire pour revêtir la cavité de l'utérus rétracté, elle est forcée de se soulever autour de la surface mise à nu et d'y former les grandes plicatures que nous avons nommées, vu leurs situations, *plis utéro-placentaires* (*a*, *a*, fig. 193 et 194) et qui divisent, sur une coupe, la cavité de l'utérus en deux étages, l'un supérieur, l'autre inférieur. Quand on examine une corne utérine en l'ouvrant longitudinalement par son bord antimésométrique, on voit que les dispositions précédentes, constatées sur des coupes, correspondent en réalité à l'existence, le long du bord mésométrique, d'une série de cavités ou diverticules de la cavité générale, diverticules entourés par une couronne de grands plis utéro-placentaires; chacun de ces diverticules correspond à une région placentaire; leur fond est formé par le chorion de la sérotine mis à nu. Les premières fois que nous avons observé ces dispositions, nous avions pensé qu'il allait se produire quelque chose d'analogue à ce que nous avions constaté chez la lapine, c'est-à-dire que sans doute ces plis utéro-placentaires allaient s'appliquer sur le chorion de la sérotine mis à nu, et que la réparation de la muqueuse allait s'établir ainsi, les cavités diverticulaires sus-indiquées se fermant comme une bourse dont on rapproche les bords et accole les parois. Il n'en est rien, et, en y réfléchissant, on comprend *a priori* que les choses ne sauraient se passer ainsi : pour réparer la surface mise à nu il faudrait un glissement de la muqueuse sur cette surface, et non la formation de plis revêtus d'épithélium sur leurs deux faces. Nous savons du reste qu'une partie de ces plis utéro-placentaires préexistent déjà à la parturition, vers la partie des bords du placenta qui correspondent aux régions intermédiaires à deux renflements utérins, ainsi que nous l'avons étudié à propos de la figure 164, planche XV (voir les plis ou villosités en CV). Puis nos recherches ultérieures nous ont montré que le processus de réparation se produit ici tout autrement que chez le lapin. La surface mise à vif reste à nu; la cicatrisation ne se fait pas par un apport que fournirait la muqueuse périphérique; elle n'a pas lieu par première intention. Il faut que le chorion se revête d'une couche épithéliale de nouvelle formation. Nous aurons donc à étudier comment se produit ultérieurement cet épithélium.

Ces deux ordres de différences entre la lapine et la souris sont trop importants pour que nous ne cherchions à les rendre plus

intelligibles encore qu'ils ne peuvent l'être par les explications précédentes. Il nous semble que la figure 196 répond bien à ce desideratum, de même qu'elle nous sera utile encore pour compléter plus tard d'autres explications. Il s'agit ici d'un utérus de souris, au vingt et unième jour, ouvert le long de son bord mésométrique, avant la parturition; le fœtus ayant été enlevé et le placenta laissé en place, la pièce fut durcie, puis des coupes furent faites au niveau d'un des placentas. Or la paroi utérine, devenue libre après sa section, s'était fortement rétractée, nous pouvons dire contractée, puisque la section avait été faite sur des tissus encore vivants; c'est pourquoi toute cette paroi utérine est représentée sur une coupe par les deux lambeaux (A, A, fig. 196) qui apparaissent ici comme des appendices de la face supérieure du placenta. On voit que la muqueuse est plissée par le fait de cette rétraction, et qu'elle présente notamment (en *a*, *a*) les grandes plicatures dites *plis utéro-placentaires*, un peu moins saillants que dans les figures 193 et 194, ce qui s'explique facilement par le renversement des parois utérines vers le haut, c'est-à-dire de dedans en dehors. On sent parfaitement, à l'inspection de cette figure, que le détachement du placenta doit se faire au-dessus de la formation plasmodiale endovasculaire (B, fig. 196) et qu'ainsi sera mis à nu le chorion de la sérotine, c'est-à-dire cette couche représentée par une zone claire entre le placenta et la musculature du bord mésométrique de l'utérus. Du reste, en tirant sur l'un des placentas, sur cette pièce, avant son immersion dans les liquides fixateurs, on obtenait ce détachement, et on voyait la face supérieure du placenta revêtue d'une couche d'apparence pulpeuse qui n'était autre chose que la formation plasmodiale endovasculaire. Si, sur la figure 196, on suppose le placenta supprimé, on aurait son lieu d'insertion représenté par la zone claire qui figure ici le chorion de la sérotine; mais la surface ici mise à nu est bien plus étendue que celle des figures 193 et 194; c'est que dans ces derniers cas la rétraction des parois utérines a exercé son effet sur le chorion de la sérotine lui-même, et en a singulièrement diminué les dimensions. Ainsi, chez la souris et le rat, la contraction de l'utérus, pendant et après la parturition, n'arrive pas à recouvrir de muqueuse la région mise à nu par le départ du placenta; elle arrive seulement à diminuer l'étendue de cette région et à fermer les sinus utérins s'ouvrant à sa surface.

Cette même figure 196 va nous servir à signaler une autre question que nous aurons à poursuivre parallèlement à celle de la régénération de l'épithélium utérin. Il s'agit de l'épaississement (*C*, fig. 196) situé, dans l'épaisseur des parois utérines rétractées, vers la partie mésométrique, au niveau de chaque région placentaire. Pour comprendre la nature de cette sorte de noyau conjonctivo-musculaire, il faut rappeler ce que, dès la fin du dix-septième jour, nous disions à propos de cette région, à savoir qu'il s'y produit une hypertrophie du tissu conjonctif interposé aux fibres musculaires circulaires, de sorte que ces fibres ne présentent plus une direction régulière, et que, déviées un peu dans tous les sens, elles ne forment plus une couche bien distincte de la tunique musculaire longitudinale. Nous avions donné à cette formation le nom de *couche médio-musculaire* (voir la description du stade dit de l'arrivée des vaisseaux fœtaux dans l'ectoplacenta; voir aussi la fig. 146, pl. XIII, en 4). Après la parturition, les fibres musculaires, contractées et ramassées en faisceaux épaissis, se délimitent mieux sur les coupes, et les fibres longitudinales du bord mésométrique (L M, fig. 193, 194, 196) se dégagent nettement de toutes les autres formations: mais il n'en est pas de même, toujours et uniquement dans cette région mésométrique, des fibres circulaires. Dissociées et déviées de leur direction par le tissu conjonctif interposé, et par les gros sinus pleins de sang coagulé qui parcourent leurs interstices, ces faisceaux musculaires sont coupés selon toutes les directions; le tissu conjonctif hypertrophié, les sinus et les tractus musculaires forment ainsi, sur la figure 196, l'épaississement (C) qui surmonte la région placentaire: que le placenta soit détaché et expulsé, cette région peut à son tour se rétracter et l'épaississement en question arrive à former un noyau globuleux, dont la coupe est figurée en D, D (fig. 193 et 194). Nous lui donnerons, pour rappeler ses origines et ses rapports antérieurs, le nom de *noyau médio-musculaire*. C'est sur ce noyau médio-musculaire que repose le chorion de la sérotine, et les limites sont assez peu nettes entre ces deux parties, le chorion de la sérotine se continuant avec le tissu conjonctif interposé aux faisceaux musculaires. Or, pour que, après la parturition, l'utérus revienne à l'état normal, à sa forme et constitution de repos, il faut, en même temps que se régénère l'épithélium sur le chorion de la sérotine, qu'il y ait résorption du noyau médio-musculaire, d'où doivent disparaître et le tissu conjonctif

qui dissocie les fibres musculaires, et les gros sinus pleins de sang coagulé, afin que la tunique musculaire circulaire prenne ici à peu près le même aspect homogène et les mêmes limites nettes qu'elle présente dans les autres régions de la circonférence de la cavité de l'utérus (comparer à cet égard la fig. 193 à la fig. 195, le retour à l'état normal consistant précisément en ce que les parties représentées dans la fig. 193 doivent devenir semblables à celles de la figure 195, ou plus exactement encore à celles de la fig. 71, pl. VII).

Nous avons donc ici précisé les deux questions que nous devons étudier : d'une part la régénération de l'épithélium sur le chorion de la sérotine ; d'autre part la résorption du noyau médio-musculaire. Une troisième question est relative à la comparaison de l'état des parois utérines musculaires et épithéliales avant et après la parturition. C'est par cette dernière que nous commencerons.

Mais l'étude de ces trois questions est du ressort de l'histologie, de l'analyse microscopique, tandis que l'examen à de très faibles grossissements ou même à l'œil nu permet de reconnaître les détails topographiques que nous venons de passer en revue, à savoir, les grands plis utéro-placentaires, le chorion de la sérotine, le noyau médio-musculaire, etc. (fig. 193 et 194). Nous désirons donc, détachant ces détails du chapitre d'historique et de critique par lequel nous terminerons cette étude du placenta du type rat-souris, montrer dès maintenant avec quelle précision ils ont été décrits, il y a près de 30 ans, par un auteur rarement cité, et qui les avait observés sur des préparations par simple dissection ou coupes grossières, macroscopiques. Il s'agit de l'Anglais Rolleston.

Dans un mémoire publié en 1863 [1] Rolleston étudie le placenta et la parturition chez un insectivore, le *Centetes ecaudatus*; puis il compare ce placenta avec celui des singes, des carnassiers, des rongeurs. C'est à ce sujet qu'il présente ses très exactes observations, non sur le placenta lui-même, mais sur l'état de l'utérus après la parturition. La figure LXXIII, ci-dessous, que nous reproduisons d'après la figure 8 de sa planche, avec sa légende, montre, malgré son caractère trop schématique, qu'il avait bien observé les grands plis utéro-placentaires (figurés en U M), et la surface unie du chorion de la sérotine (*portion persistante de la sérotine*, dans

1. Rolleston, *On the placental structure of the Tenrec (Centetes ecaudatus), on those of certain other Mammalia, with remarks on the value of the placental system of classification* (*Trans. zool. Soc.*, vol. 5).

sa nomenclature), et l'absence de démarcation nette entre le chorion de la sérotine et le noyau médio-musculaire. Du reste voici les détails les plus essentiels de sa description : page 294, sur une femelle de rat (Mus decumanus) sacrifiée après avoir mis bas neuf fœtus, on trouvait « le long de l'une des cornes utérines six et le long de l'autre trois masses globulaires formant des sortes d'évaginations ou protrusions herniaires sur le bord mésométrique et correspondant chacune à la place d'attache de l'un des neuf fœtus.

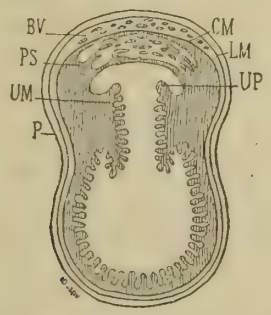

Fig. LXXIII. — (Rolleston, fig. 8.) Légende de Rolleston : section verticale de l'utérus du rat (*mus decumanus*), à travers la région placentaire, après la parturition. En UP est la ligne où la portion non placentaire de la muqueuse utérine se continuait avec la caduque sérotine qui a été évacuée avec l'arrière-faix. La portion persistante, non caduque de la sérotine, inséparable de la couche musculaire circulaire, forme une évagination décrivant une courbe qui ne correspond pas à celle des parois utérines ; ainsi est formée une dépression infundibuliforme, qui constitue comme un diverticule de la corne utérine. Cette portion persistante de la sérotine (PS) et la couche musculaire circulaire, dont les éléments sont intimement mêlés, sont séparés de la musculature longitudinale (LM) par un intervalle, qui se trouve un peu élargi artificiellement. La portion non placentaire de la muqueuse utérine (UM) est très plissée, vu la contraction des couches musculaires primitivement distendues. — P, revêtement péritonéal de l'utérus.

Une section verticale de l'une de ces dilatations latérales et du tube utérin dont elle faisait partie, représentée dans la figure 8 (fig. LXXIII, ci-dessus), montre que la cavité du tube utérin est revêtue d'une muqueuse formant des plis nombreux ; dans sa région mésométrique est une dépression infundibuliforme, couverte également par ces plis de la muqueuse, et qui conduit dans la protrusion herniaire. ou dilatation globulaire, laquelle est formée par la sérotine non caduque... La couche musculaire circulaire est à ce niveau unie à la muqueuse utéro-placentaire d'une façon plus intime que chez aucun autre mammifère, et entre les faisceaux musculaires il y a abondance de tissu conjonctif muqueux. Un pli fortement saillant (U P) de la muqueuse extraplacentaire marque la ligne selon laquelle cette muqueuse se continuait avec la sérotine

caduque... La sérotine non caduque (P S) diffère de ce qu'elle est dans l'utérus humain, en ce que, au lieu de dessiner une saillie, elle circonscrit une cavité en diverticule. » Cependant un peu plus loin, il émet une interprétation erronée lorsqu'il considère le plus élevé des plis utéro-placentaires (U P de sa figure) comme un reste des attaches de la caduque réfléchie, dont il a du reste parfaitement constaté l'existence, puis l'atrophie et la disparition, page 296 : « Les membranes fœtales du rat dans les premiers stades du développement offrent des dispositions remarquables ; il y a alors deux formations particulières en connexion avec le fœtus, et dont les rapports, les proportions et même l'existence sont presque méconnaissables dans les dernières phases du développement. De ces formations, la première est la caduque réfléchie (decidua reflexa), qui forme, au début, une capsule complète pour l'œuf, mais qui, vers le terme de la gestation, n'est généralement plus représentée que par la bordure saillante située à la périphérie de la caduque sérotine... La seconde formation est le *chorion primitif* qui, partant des attaches du chorion secondaire au centre du placenta, se dirige en dehors pour aller tapisser la surface interne de la caduque réfléchie. » Il s'agit ici des feuillets distaux de l'ectoderme et de l'entoderme, sur la nature desquels Rolleston ne pouvait, à cette époque, arriver à une idée juste, et à propos desquels nous ne suivrons pas ici ses explications.

Nous reviendrons donc, après cette courte digression historique, aux trois questions que nous devons étudier, savoir : comparaison des parois utérines musculaires et épithéliales avant et après la parturition ; régénération d'un épithélium sur le chorion de la sérotine ; résorption du noyau médio-musculaire.

1° *Comparaison des parois utérines (musculaires et épithéliales) avant et après la parturition.*

Les quelques faits, très rapidement énoncés, que nous allons exposer sous ce titre, pourraient aussi bien recevoir celui d'*étude de l'influence des conditions mécaniques sur la forme des éléments anatomiques.*

La figure 191 représente une section d'un renflement d'une corne utérine de souris au dernier jour de la gestation ; on y voit le placenta (P), le fœtus (F, corps du fœtus sectionné au niveau du thorax, M extrémité de son museau, Q sa queue, C cordon ombilical ; les autres parties sont des sections obliques diverses des membres

antérieurs et postérieurs) et les membranes et parois utérines étroitement appliquées sur leur contenu. Ces dernières couches sont, en allant de dehors en dedans : la paroi utérine (U), extrêmement mince tant elle est étirée et dilatée par son contenu ; le feuillet proximal de la vésicule ombilicale (V O), formant actuellement l'enveloppe la plus extérieure de l'œuf; enfin l'amnios, indiqué par une simple ligne (Am), tant cette enveloppe est mince et délicate. Souvent on trouve en dedans de l'amnios une disposition qui pourrait faire croire à la présence d'une membrane plus interne, mais il s'agit seulement de couches irrégulières provenant de la desquammation de l'épiderme du fœtus, épiderme qui est alors très développé et forme un smegma relativement abondant.

Les membranes que nous venons de passer en revue sont étroitement appliquées sur le fœtus, plus étroitement encore que ne l'indique la figure 191 sur laquelle il a bien fallu exagérer un peu les interstices pour permettre de mieux distinguer les couches. A ce moment le fœtus remplit exactement la cavité du renflement utérin, et cette disposition diffère singulièrement de celle correspondant à la période moyenne de la gestation, où des liquides albumineux étaient abondamment interposés entre les diverses membranes, et entre l'amnios et le fœtus, trop petit pour remplir la loge utérine. Ainsi la figure 192 représente la coupe d'une de ces loges au treizième jour de la gestation, et on voit qu'il y a un large espace non seulement entre l'amnios et le fœtus, mais encore entre l'amnios et l'épaisse enveloppe externe de l'œuf, enveloppe qui est formée par la fusion de la vésicule ombilicale (V O) avec la caduque réfléchie (C a). Le corps du fœtus prend donc à la fin de la gestation un accroissement remarquablement rapide; il occupe toute la loge utérine, et il en distend fortement les parois.

Cette paroi utérine, examinée à un grossissement de 360, dans un point quelconque, par exemple dans la région antimésométrique (région X de la fig. 191), se présente avec les caractères reproduits dans la figure 188. En ML est la couche musculaire longitudinale, en M C la musculature circulaire, et en E l'épithélium utérin. La présence de tissu cellulaire entre ces diverses couches se traduit seulement par de minces interstices clairsemés de rares cellules, dont les noyaux sont fortement colorés par le carmin aluné. L'effet de la distension extrême subie par toutes ces parties se traduit sur les couches musculaires par un étirement tel que les fibres mus-

culaires circulaires ne sont plus individuellement visibles ; leur ensemble forme une masse homogène striée, parsemée de noyaux minces, très allongés et très clairsemés; par suite, sur les fibres longitudinales, vues en coupe transversale, les mêmes effets donnent l'aspect d'une substance granuleuse avec de petits noyaux ronds. Du côté de l'épithélium la distension a produit un étirement tel que les cellules sont devenues plates et pavimenteuses, et apparaissent sur la coupe environ trois fois plus larges qu'épaisses.

Que ce même utérus ait expulsé son contenu et que les parois se soient complètement rétractées, l'aspect des parois utérines, sur une coupe, devient presque méconnaissable. A l'œil nu ou à un faible grossissement (fig. 193, 194) la couche musculaire longitudinale (M L) se dessine en une large zone festonnée, correspondant à une série des faisceaux en ruban qui parcourent la surface extérieure de l'utérus : le tissu cellulaire revenu sur lui-même s'est condensé en une zone claire qui sépare la musculature longitudinale d'avec la circulaire (M C) devenue également large et bien distincte; enfin la muqueuse s'est soulevée en plis nombreux précédemment étudiés. Étudiées à un grossissement de 360, ces mêmes parties montrent, dans leurs éléments histologiques, des changements de forme non moins remarquables. Les fibres musculaires, vues selon leur longueur (couche circulaire), sont maintenant bien distinctes individuellement (fig. 190, A) sous forme de cellules fusiformes, avec un noyau ovale, mais dont le diamètre longitudinal l'emporte de peu sur le diamètre transverse. Vues en coupe transversale (couche longitudinale), ces mêmes fibres, bien séparées les unes des autres, se dessinent par des champs polygonaux (fig. 190, B) plus ou moins larges, et présentant ou non un noyau, selon que la coupe a passé par le centre ou par l'extrémité de la fibre cellule.

Ces modifications de forme des fibres lisses étaient à prévoir; c'est presque chose banale, pour un élément dont la fonction est précisément de changer de forme, et nous ne nous y serions pas arrêtés, si cette étude n'était pas comme une introduction et une préparation à celle des modifications de l'épithélium. Celles-ci sont vraiment inattendues et telles qu'on a peine à reconnaître dans le revêtement cellulaire de la muqueuse rétractée et plissée les mêmes éléments que sur la muqueuse distendue. Nous avons vu (fig. 188, en E) l'épithélium utérin étiré en cellules pavimenteuses; quand

on examine, toujours avec un grossissement de 360, l'épithélium des plis de la muqueuse rétractée, on se trouve en présence des dispositions représentées par la figure 189. Les cellules y sont cylindriques, quatre à cinq fois plus hautes que larges : le noyau lui-même, au moins dans quelques-unes, est allongé dans le même sens que le corps cellulaire auquel il appartient. Le protoplasma de ces cellules est plus clair vers leur extrémité profonde, plus foncé vers leur extrémité superficielle, qui est légèrement bombée, comme si l'effet mécanique de la rétraction et de la compression latérale se faisait sentir jusque dans l'intimité de l'élément anatomique, et y faisait subir à la substance cellulaire un mouvement de projection vers la surface libre, vers la lumière de la cavité utérine, de même que tout l'ensemble de la muqueuse est projeté en plis multiples vers cette lumière. Celui qui n'aurait pas observé cet épithélium cylindre sur des utérus recueillis le jour même de la parturition, mais seulement dans les jours qui suivent, ne pourrait s'empêcher de croire qu'il se trouve en présence d'une nouvelle formation épithéliale, qui aurait remplacé celle de la gestation, tant sont différentes la forme et la constitution des cellules. Je ne crois pas que jamais on ait constaté d'une manière aussi frappante l'influence des causes mécaniques sur la forme des cellules. Pour rendre le fait plus frappant encore, nous en avons varié l'observation de la manière suivante. La figure 196 représente, comme nous l'avons déjà dit, un utérus de souris pris au vingt et unième jour et ouvert de manière à en extraire le fœtus et à laisser les parois utérines se rétracter sous la forme des deux lambeaux A, A. Cet utérus, avant la section faite le long de son bord antimésométrique, possédait son épithélium plat, comme sur la figure 188, qui représente une partie de la figure 191 ; or, sur les coupes de la pièce durcie après rétraction, nous retrouvons à un faible grossissement les plis de la muqueuse (*a*, *a*, fig. 196) et sur ces plis un revêtement épithélial cylindrique tel que celui de la figure 189 ; cette fois c'est un seul et même épithélium observé successivement dans ses deux formes extrêmes.

Ces faits nous ont paru dignes d'être rapportés, car ils sont importants à deux points de vue : 1° au point de vue général de l'influence des conditions mécaniques sur la forme des cellules ; 2° au point de vue particulier de nos études présentes, pour bien montrer que chez la souris comme chez le lapin il n'y a pas de

caduque vraie, c'est-à-dire que la muqueuse qui tapisse l'utérus, pendant la gestation, en dehors de la région d'insertion du placenta, demeure en place après la parturition et devient la muqueuse (l'épithélium) de l'utérus à l'état de repos. Il n'y a donc lieu à une régénération d'épithélium qu'au niveau de la surface mise à nu par le départ du placenta, ainsi que nous allons le voir.

2° *Régénération de l'épithélium sur le chorion de la sérotine.*

Le 13 décembre 1890 nous communiquions à la *Société de Biologie* une note que nous pouvons d'abord reproduire ici, quitte à mettre ensuite en évidence les résultats annoncés, en passant en revue une série de figures démonstratives [1].

« L'étude du placenta m'a amené à étudier également chez les rongeurs le processus selon lequel se fait la réparation de la muqueuse utérine après détachement du placenta. Chez la lapine, la plaie produite par ce détachement est immédiatement recouverte par la muqueuse voisine, qui glisse et vient revêtir la surface mise à nu;... mais chez le rat et la souris, il reste toujours, au niveau de la plaie placentaire, une région que la muqueuse ne suffit pas à venir recouvrir. Il faut donc que là il y ait régénération de la muqueuse, de l'épithélium.

« Il y a déjà plus d'un an, en étudiant cette reproduction locale de l'épithélium, je me trouvai en présence de préparations semblant montrer que cette reproduction ne se fait pas graduellement par un processus centripète, en partant des cellules épithéliales existant à la périphérie de la plaie, mais brusquement et d'emblée sur toute la surface de la plaie, par l'arrivée à cette surface de cellules émergeant du chorion muqueux et se transformant, une fois arrivées à la surface, en cellules épithéliales cylindriques. Mais je me contentai de mettre de côté ces préparations, pour les revoir et les étudier plus tard, car je répugnais absolument à l'idée de la transformation de cellules conjonctives en cellules épithéliales.

« Or, depuis cette époque, des préparations plus nombreuses, plus sériées, m'ont montré ce même processus, et cette fois d'une manière irréfutable. Quelque répugnance théorique qu'on puisse avoir à admettre une origine conjonctive pour des cellules épithéliales, les faits doivent passer avant la théorie, et pour la muqueuse utérine, les faits me forcent aujourd'hui à déclarer que les cellules

1. Mathias Duval, *De la régénération de l'épithélium des cornes utérines après la parturition* (*Comp. rend. de la Société de Biologie*, 13 décembre 1890, n° 37, p. 697).

épithéliales de la muqueuse utérine peuvent provenir de la transformation directe des cellules conjonctives du chorion de la muqueuse.

« Mais, en y réfléchissant, il se trouve que, théoriquement, ce fait n'a pas le caractère d'invraisemblance qu'on serait tout d'abord tenté de lui attribuer. L'embryologie ne nous permet pas d'admettre que des cellules du derme deviennent cellules de l'épiderme, c'est-à-dire que des éléments mésodermiques deviennent ectodermiques; elle ne nous permet pas davantage d'admettre que des cellules mésodermiques deviennent entodermiques, c'est-à-dire puissent devenir cellules épithéliales de l'intestin. Mais pour l'utérus les choses sont bien autres : l'utérus provient des canaux de Muller, et l'épithélium des canaux de Muller dérive de l'épithélium péritonéal, c'est-à-dire du mésoderme. Donc l'épithélium étant d'origine embryonnaire mésodermique, il est tout naturel qu'il puisse se séparer par transformation de cellules mésodermiques. De même les cellules endothéliales du péritoine peuvent, comme l'a montré Ranvier, provenir de cellules plates du tissu conjonctif sous-séreux. A côté des épithéliums entodermiques et ectodermiques, les épithéliums mésodermiques forment donc bien une classe à part, dont le mode de régénération est conforme aux origines blastodermiques. »

Cette note énonce des faits qu'il nous faut mettre sous les yeux du lecteur, et des considérations générales auxquelles il y a lieu de donner plus de développement.

Les faits sont représentés par les figures 202 à 205 de la planche XVII, lesquelles mettent sous nos yeux l'état de la surface du chorion de la sérotine (région C des figures 193 et 194) dans les deux jours qui suivent la parturition.

Le jour même de la parturition, une coupe du chorion de la sérotine ne montre pas de limite nette à la surface de ce chorion; le bord correspondant de la coupe est déchiqueté, couvert de globules du sang et de fibrine coagulée. Mais dès la fin de ce jour les parties prennent, sur la coupe d'une pièce durcie, l'aspect représenté dans la fig. 202. Le chorion de la sérotine est formé de cellules (en *a*, fig. 202) dont les corps protoplasmiques ne sont pas nettement circonscrits; par contre les noyaux en sont très nets, très chargés de matière chromatique, ovales, et colorés par le carmin aussi bien à leur centre que dans leur périphérie; à mesure

qu'on examine celles de ces cellules qui sont plus voisines de la surface libre (vers *b* et *c*, fig. 202) on voit les corps cellulaires (en *b*, fig. 202) devenir plus distincts, en même temps que les noyaux se dessinent avec une périphérie plus foncée et un centre plus clair, et, tout à fait à la surface, on trouve, mais seulement par places, des éléments comme ceux qui sont représentés en *c* dans la fig. 202, c'est-à-dire des cellules bien distinctes, à noyau plus volumineux et plus arrondi; elles sont peu épaisses, et, dans les points où elles se rencontrent, elles ne forment pas des traînées continues mais sont éparses deux par deux ou isolées, comme si elles étaient près de se détacher pour tomber dans la cavité utérine.

Le lendemain du jour de la parturition (fig. 203) ces cellules de la surface sont réparties dans des points plus nombreux (en *c*, fig. 203) et à côté d'elles on en trouve d'autres dont la forme est caractéristique; elles sont allongées (*d*, *d*, fig. 203), saillantes vers la cavité de l'utérus, avec une extrémité libre plus épaisse, une extrémité profonde ou adhérente plus mince mais moins nettement dessinée. Il serait difficile à ce moment de dire si ces cellules allongées (*d*, *d*) résultent de la transformation des cellules plates (*c*, *c*), ou si ces deux formes évoluent côte à côte indépendamment les unes des autres; mais il est en tout cas bien visible que toutes deux proviennent des cellules plus profondes (*a*, *a*), à noyaux foncés et à corps cellulaire mal délimité.

Les aspects qu'on trouve à la fin du second jour de la parturition sont plus nets et plus décisifs encore (fig. 204 et 205); il n'y a presque plus de cellules plates, mais, à leur place, des cellules globuleuses (*c*, *c*, fig. 204 et 205), déjà légèrement allongées perpendiculairement à la surface qu'elles revêtent, et on trouve toutes les formes de transition entre ces éléments globuleux et les cellules allongées (*d*, *d*) que nous pouvons dès maintenant qualifier de cylindriques ou cylindro-coniques, c'est-à-dire de cellules épithéliales. Celles-ci sont, ou bien disposées une à une entre les éléments globuleux (fig. 204), ou bien forment des groupes saillants, des sortes de houppes épithéliales où un bouquet de cellules cylindriques semblent implantées sur une base commune (fig. 205, en *d*).

On comprend qu'il n'y a qu'un pas à franchir dans l'évolution des éléments pour que l'état représenté dans les figures 204 et 205 revête les caractères complets d'un revêtement épithélial cylindrique. Cet achèvement se fait sans doute très rapidement, car,

quoique nous ayons recueilli nombre de pièces à cet effet, nous n'avons pu observer aucune des formes de transition entre l'état des figures 204 et 205 et l'état parfait. Toutes les pièces prises au troisième jour après la parturition, nous ont montré, ou bien un retard considérable dans la réparation, c'est-à-dire des états semblables à ceux que nous venons de décrire, ou bien l'état complètement achevé, c'est-à-dire un revêtement d'épithélium cylindrique, à une seule couche, avec légères saillies villeuses, en rapport sans doute avec les bouquets cellulaires de la figure 205.

Nous ne saurions nous dissimuler combien sont encore incomplètes ces observations ; nous n'avons pas observé de figures de caryokinèse ; nous ne pouvons dire si les leucocytes jouent un rôle dans l'origine des cellules qui deviennent éléments épithéliaux, et nous n'avons pas déterminé d'une façon suffisante la constitution des cellules (*a*, *a*, fig. 202, 205) qui forment le chorion de la sérotine. Mais il est du moins une condition sur laquelle nous pouvons être absolument affirmatif, c'est quant à la non-participation de l'épithélium normal préexistant sur les bords de la surface mise à vif, la non-participation à la réfection d'un nouveau revêtement épithélial. En effet, comme toutes les pièces que nous avons étudiées étaient débitées en coupes sériées, sans interruption (avec le microtome oscillant, donnant les coupes en ruban), il nous a toujours été possible, étant donné une coupe où apparaissait un îlot de nouvelles cellules cylindriques bien isolé, d'examiner la série des coupes précédentes et des coupes suivantes, de façon à bien constater qu'en effet cet îlot était bien complètement isolé de tous côtés, sans rapport avec une traînée épithéliale qui aurait poussé de la périphérie vers le centre de la plaie. Il est donc bien établi que la régénération épithéliale se fait ici par une transformation de cellules mésodermiques, et cette conclusion subsiste telle quelle, quand même il reste encore à élucider quelques-uns des détails intimes de cette transformation, et alors même que, dans les recherches que nous nous proposons de poursuivre à ce sujet, nous viendrions à constater que les leucocytes prennent une part à cette régénération.

Après la question de fait, vient la question théorique, à savoir que l'épithélium utérin est embryologiquement d'origine mésodermique et que par conséquent il n'est pas étonnant de le voir reconstituer ses éléments en puisant aux mêmes sources blastodermiques

que pour sa formation première. S'il en est ainsi, comme il y a dans l'organisme d'autres surfaces muqueuses à revêtement épithélial mésodermique, notre conclusion prendrait une valeur générale bien plus significative si nous constations pour ces autres épithéliums un semblable mode de régénération. Nous n'avons pas encore fait d'expériences à cet égard. Mais en faisant les recherches bibliographiques que comporte le sujet, nous avons trouvé, sur la question, un mémoire très explicite de Hamburger [1]. Cet auteur a expérimenté sur l'uretère et a étudié la rénovation de son épithélium. Il y décrit des processus très semblables à ceux que nous venons de voir, et ses figures ressemblent fort à celles que nous avons données pour la muqueuse utérine; enfin il fait à ce sujet les mêmes remarques que nous venons de faire, c'est-à-dire qu'il rappelle l'origine embryologique de cet épithélium pour montrer que sa régénération est bien en rapport avec sa filiation blastodermique. En effet, Hamburger décrit les éléments cellulaires du tissu conjonctif sous-épithélial comme pénétrant obliquement entre les cellules épithéliales. « Je considère comme très vraisemblable que ces cellules conjonctives se transforment en cellules épithéliales, c'est-à-dire que, dans l'uretère, la régénération de l'épithélium se ferait par les éléments du tissu conjonctif, chose d'autant plus probable que jamais on ne voit une membrane basale séparant le tissu conjonctif d'avec l'épithélium. Cette manière de voir est en désaccord avec les opinions généralement acceptées sur l'origine et la régénération des épithéliums... Mais on sait que l'uretère se développe aux dépens du canal de Kupffer, lequel dérive du canal de Wolff, lequel à son tour dérive de l'épithélium germinatif; or celui-ci est une dépendance du mésoderme, et, d'après Kœlliker et Egli, ce n'est pas un véritable épithélium mais bien une portion de l'endothélium péritonéal. Si donc, en dernière analyse, l'épithélium de l'uretère provient, chez l'embryon, du mésoderme, il n'y a rien d'invraisemblable à ce qu'il continue à se régénérer aux dépens du mésoderme, sans que ce processus puisse être considéré comme se passant dans les autres épithéliums dérivés des véritables feuillets épithéliaux de l'embryon. » (P. 16.)

On sait, par contre, que pour tous les autres revêtements épithéliaux, ectodermiques ou entodermiques, tous les auteurs s'accor-

1. Ad. Hamburger, *Zur Histologie des Nierenbeckens und des Harnleiters* (*Arch. fur Mikr. anat.*, 1880, t. XVII, p. 14).

dent à ne trouver, pour la régénération, d'autre source que l'épithélium préexistant : c'est surtout dans ces épithéliums que Flemming a fait ses belles recherches sur la caryokinèse, et elles n'ont jamais montré que le mésoderme, c'est-à-dire les éléments du tissu conjonctif sous-épithélial, vinssent contribuer en rien aux productions épithéliales. La muqueuse de la vessie représente, quant à l'origine embryologique de son épithélium, un territoire assez mal défini, car si la vessie, en tant que pédicule de l'allantoïde, est d'origine entodermique, cependant les épithéliums wolffiens contribuent peut-être à son ampliation. Il serait donc intéressant de rechercher comment se comporte dans sa régénération l'épithélium vésical. Ce qui a été fait jusqu'à présent sur ce sujet semble laisser encore la question douteuse. Tel est par exemple le travail de Beltzow [1]. Cet auteur a constaté que, sur des vessies dont il avait lésé l'épithélium, chez le lapin, la régénération se produit par multiplication des cellules épithéliales (division indirecte ou caryokinèse). Lorsqu'on a produit une très violente irritation de la muqueuse, par des agents chimiques, le tissu conjonctif sous-épithélial se montre abondamment infiltré de jeunes éléments et de cellules lymphatiques : toute l'épaisseur de la *membrana propria* peut alors être envahie par ces éléments, lesquels arrivent si près de la couche épithéliale qu'il est impossible de distinguer nettement la limite de cette dernière (*op. cit.*, p. 287) ; mais c'est tout, et l'auteur n'a pas observé de transformation des éléments mésodermiques en cellules épithéliales : aussi, dans les conclusions de son travail, dit-il simplement : « La couche conjonctive sous-épithéliale participe en tout cas plus ou moins au travail épithélial, ainsi que l'indique l'état d'infiltration où elle se trouve et sa vascularisation plus considérable qu'à l'état normal. » Nous devons ajouter que les figures du mémoire de Beltzow ne donnent en rien l'impression de cellules épithéliales émergeant du milieu du tissu conjonctif sous-jacent et qu'à cet égard elles diffèrent absolument des figures de Hamburger sur l'uretère et de nos propres figures sur l'utérus.

3° ***Résorption du noyau médio-musculaire.***

En même temps que l'épithélium se reproduit sur le chorion de la sérotine, la muqueuse des parties voisines s'adapte peu à peu au

1. A. Beltzow, *Zur Regeneration des Epithels der Harnblase* (*Virchow. Arch. f. pathol. anat.*, 1884, t. XCVII, p. 278).

calibre de plus en plus rétréci de la corne utérine, c'est-à-dire que les plis de la muqueuse s'égalisent et s'effacent et bientôt la cavité utérine présente un aspect uniforme dans toute son étendue, aussi bien dans les régions correspondant à une ancienne dilatation que dans les régions intermédiaires. Cet aspect est, sur une coupe transversale, celui d'une fente verticale allant du bord mésométrique au bord opposé, en décrivant des ondulations irrégulières (fig. 71, pl. VII; fig. 197; fig. 199, A). En même temps des glandes tubuleuses font leur apparition. Ce dernier détail demandera encore quelques recherches. En effet, il est très singulier de voir que, après expulsion de son contenu, la portion du canal utérin précédemment dilaté, ne présente, dans sa muqueuse actuellement plissée (fig. 193, 194), aucune trace de glandes, et que ces glandes apparaissent alors que les plis se sont effacés en partie et que la lumière du canal s'est rétrécie. La formation des glandes (fig. 197, B) serait-elle en rapport précisément avec l'effacement des plis, c'est-à-dire avec l'oblitération des intervalles qui les séparent? C'est ce que nous ne saurions encore décider.

Nous avons dit que la cavité utérine arrive ainsi à présenter un aspect uniforme dans toute son étendue, c'est-à-dire que, en ayant égard seulement à la disposition de la lumière du canal et de la muqueuse, on ne trouve bientôt presque plus aucune différence entre les régions correspondant à une ancienne dilatation de gestation et les régions intermédiaires (voyez fig. 197; la coupe A est d'une région intermédiaire; la coupe B d'une région précédemment dilatée). Mais il n'en est pas de même quand on examine l'épaisseur des parois de l'utérus : dans chacune des régions où a eu lieu l'insertion d'un placenta, on trouve alors, sur le bord mésométrique, au niveau où la couche musculaire longitudinale se continue avec le mésomètre (en N, fig. 197), un renflement volumineux, dont nous connaissons bien la nature, car il n'est autre chose que le noyau médio-musculaire précédemment étudié (en D, D, fig. 193, 194) sur les utérus recueillis le jour même de la parturition. Le noyau médio-musculaire est formé d'un lacis de fibres musculaires lisses, dérivant de la musculature circulaire de l'utérus, dans les mailles duquel sont interposés des vaisseaux encore larges et béants et un abondant tissu conjonctif représenté surtout par des cellules étoilées. Or la résorption de ce noyau ne s'achève qu'au bout d'un temps relativement long, et elle est accompagnée de cer-

taines transformations cellulaires sur lesquelles nous devons donner quelques détails.

En effet ces noyaux médio-musculaires présentent bientôt une couleur jaune brunâtre tout à fait caractéristique. Cette couleur peut être due en partie aux caillots sanguins des grosses veines, caillots qui sont graduellement résorbés; mais elle tient encore et surtout à une autre cause, à l'apparition de cellules particulières, colorées en jaune foncé et qui sont abondamment répandues dans le noyau médio-musculaire. La figure 201 (en A, B, C, D) représente quatre de ces cellules. Elles sont formées d'un corps cellulaire rempli de grosses granulations très réfringentes, colorées en jaune; répandues dans toute l'étendue de la cellule, ces granulations s'accumulent en certains points de façon à former une ou deux masses plus sombres; tantôt elles voilent complètement le noyau de la cellule, tantôt elles le laissent apparaître sous la forme d'un corps sphérique, d'apparence homogène. Ces cellules sont le plus souvent globuleuses, comme celles que nous avons figurées; mais on en trouve aussi de plus irrégulières, avec des prolongements courts et épais. Nous avons représenté (en E, fig. 201) une des cellules étoilées de tissu conjonctif qui sont mêlées à ces grosses cellules jaunes, afin de montrer les différences de volume et d'aspect de ces deux ordres d'éléments; sans doute les cellules jaunes proviennent-elles d'une transformation des cellules étoilées de tissu conjonctif du noyau médio-musculaire; cependant nous n'avons pu suivre les formes intermédiaires avec assez de certitude pour être complètement affirmatif à ce sujet; peut-être aussi les leucocytes ne sont-ils pas étrangers à la formation de ces cellules jaunes. Quoi qu'il en soit, la présence de ces cellules jaunes nous paraît liée au travail de résorption du noyau médio-musculaire; elles deviennent plus nombreuses à mesure que ce noyau commence à diminuer de volume, et, lorsque la présence de ce noyau n'est plus indiquée par un renflement sur le bord mésométrique de la corne utérine, il est cependant encore révélé à l'examen microscopique par la présence de traînées de cellules jaunes à ce niveau.

Quand, de suite après la parturition, une femelle de souris a été fécondée et entre en gestation, ces noyaux médio-musculaires de couleur jaune brun présentent, dans leur situation, des rapports fixes relativement aux régions où vont se développer de nouveaux embryons. C'est ce qu'on constate d'une manière évidente dès que

la corne utérine se dilate en renflements dont chacun correspond à un œuf en voie de développement. Les noyaux jaunes médio-musculaires alternent alors avec les renflements de gestation, ce qui revient à dire que les ovules fécondés s'arrêtent et se fixent non dans les régions qui viennent d'être le siège d'une gestation, mais régulièrement dans les points intermédiaires. C'est ce que montre la figure 198. Elle représente une coupe longitudinale, passant par le bord mésométrique, d'un utérus de souris au quatorzième jour d'une gestation dite tridécadaire par Lataste (ce qui nous paraît répondre au septième jour de la gestation normale); en A, A, sont deux renflements de gestation, où commence à se produire la caduque réfléchie, selon le processus que nous avons précédemment étudié dans tous ses détails (voir les figures 85, 86, pl. VII; 113 et suivantes, pl. X); entre ces deux renflements, sur le bord mésométrique, interrompant la continuité de la couche musculaire circulaire (MC), est un renflement jaune médio-musculaire. Il n'est du reste pas besoin de coupes pour en constater la présence : en examinant la corne utérine intacte, par transparence, le renflement en question apparaît aussitôt et semble placé dans l'insertion même du mésomètre.

Lorsque la femelle fécondée aussitôt après la parturition a été sacrifiée avant le sixième jour de la gestation, avant que les œufs soient arrêtés dans les régions de l'utérus où ils doivent se fixer et se développer, c'est-à-dire avant l'apparition extérieure de tout renflement de gestation, alors la présence des noyaux jaunes médio-musculaires peut tromper l'observateur non au courant de l'existence de ces formations, en lui faisant croire qu'il se trouve en présence du produit de la gestation. C'est ce qui nous est arrivé à bien des reprises au début de nos recherches, alors que nous n'avions pas encore déterminé les rapports réels de ces deux ordres de renflements, tels qu'ils sont représentés par la figure 198. C'est ce qui était également arrivé à Lataste, avec lequel nous avons eu à plusieurs reprises des discussions sur ce sujet, alors qu'il pensait voir dans les renflements jaunes les premiers indices d'une gestation actuelle et que pour notre part nous commencions à soupçonner qu'il s'agissait simplement des traces indicatrices de la gestation précédente. La question était encore pendante entre nous lors de la rédaction des dernières feuilles de ses recherches sur les rongeurs, où il s'exprime, à propos de la femelle XXII, dans les

termes suivants : « Cet utérus était au stade d'arrêt de la gestation retardée. Ce stade est caractérisé par de petites formations utérines qui, à l'examen microscopique, se présentent sous la forme de taches sphériques d'un brun jaune entourées chacune d'une zone ovalaire claire, en relief du côté du mésométrium. De l'ensemble de mes observations, il résulte que ces formations sont très certainement en rapport avec des ovules déjà fixés dans l'utérus et destinés à fournir des embryons ; mais j'ignore la nature de ces rapports. Je compte sur M. Mathias Duval pour nous renseigner à cet égard. » (*Recherches de Zooéthique*, page 583, en note.)

Nous savons maintenant d'une manière positive que ces noyaux jaunes médio-musculaires sont les dernières traces de la gestation précédente ; mais sont-ils dans un rapport nécessaire avec la gestation actuelle, c'est-à-dire leur développement, puis leur lente atrophie et résorption, se font-elles de même si l'utérus demeure en vacuité après la gestation qui les a produits, ou si une nouvelle gestation succède à la précédente? En un mot ces formations transitoires de l'utérus seraient-elles, dans leur mode d'évolution, analogues aux corps jaunes de l'ovaire? C'est ce que nous ne saurions encore dire, car si nous avons bien régulièrement observé les noyaux jaunes médio-musculaires sur les cornes utérines gravides, nous manquons absolument d'observations semblables sur des femelles en vacuité. La raison en est bien simple, c'est que, étudiant le développement du placenta et de l'embryon, nous ne nous doutions pas qu'il y aurait intérêt à examiner des utérus en vacuité dans les deux semaines qui suivent la parturition, et que par suite nous avons négligé de recueillir ou de conserver les organes des femelles qui n'avaient pas été fécondées. Ce sera une recherche à reprendre.

Nous en tenant pour le moment à ce qui s'observe sur les utérus en gestation, nous pouvons montrer combien y est longue et tardive la disparition complète du noyau jaune médio-musculaire.

La figure 198, d'une corne utérine au quatorzième jour d'une gestation tridécadaire (théorie Lataste), nous montre, en N, ce noyau médio-musculaire bien développé, bien saillant dans le bord mésométrique de l'utérus. Cette figure nous a déjà servi pour faire voir les rapports de ce noyau avec les renflements de gestation (A, A).

Au huitième jour de la gestation normale (sans retard) ce noyau est semblable à ce qu'il était dans la figure précédente (qui corres-

pond au septième jour de la gestation normale). Nous donnons de la corne utérine au huitième jour deux coupes transversales (figure 200); l'une, en B, est de la région d'un renflement de gestation; l'autre (en A) est d'un segment intermédiaire, passant par le noyau jaune médio-musculaire (N).

Au dixième jour d'une gestation normale, on n'observe pas encore de diminution bien sensible du volume de ce noyau. Nous donnons d'une corne utérine de cet âge trois coupes (fig. 199; A, B, C) pour montrer combien il est facile, après les études précédentes, de reconnaître, étant donné une coupe de l'utérus, de reconnaître à quel ordre de régions elle appartient, d'après son volume et sa configuration. Les trois coupes A, B, C (fig. 199) sont toutes au même grossissement de 8 fois. La plus considérable en dimensions (C) porte, il est à peine besoin de le dire, sur un renflement de gestation, et on reconnaît l'hypertrophie de la muqueuse utérine qui va donner naissance à la caduque réfléchie (comparer avec les figures 87, pl. VII; 91, pl. VIII; 113 à 116, pl. X); la plus petite (A) porte sur une région intermédiaire à un renflement de gestation et à un noyau jaune médio-musculaire (par exemple selon la ligne x de la fig. 198), c'est-à-dire qu'elle présente le type de l'utérus au repos (comparer avec la fig. 71, pl. VII); enfin la moyenne B, qui porte sur la région d'un noyau jaune médio-musculaire, reproduit à peu près la précédente (A) à laquelle on aurait ajouté, sur le bord mésométrique (en N), l'épaississement qui constitue le noyau jaune en question.

A partir du dixième jour de la gestation ce noyau commence à diminuer. En parcourant notre collection de préparations des divers âges de la gestation, nous notons les faits suivants. Au onzième jour le noyau est plus petit, avec grande abondance de cellules à grosses granulations jaunes réfringentes. Cependant, dans un cas, au douzième jour (gestation normale), nous trouvons ce noyau très gros encore. Au quatorzième jour il est plus petit. Au quinzième et seizième jour, il a considérablement diminué, mais est très riche en cellules jaunes. Enfin, dans un cas de gestation retardée (quarante-neuvième jour, d'après les notations de Lataste, dans les collections duquel ce sujet est désigné par le chiffre XXIX), le noyau ne laisse plus de trace, comme renflement du bord mésométrique, mais, au microscope, sa place est encore marquée par des traînées de cellules jaunes.

A mesure que se fait la résorption de ce noyau, les fibres musculaires qui le parcouraient se dégagent de la substance interposée entre elles, se disposent régulièrement en faisceaux circulaires, et la couche musculaire circulaire se trouve ainsi reconstituée, comme à l'état normal, sur tout le pourtour de la lumière de l'utérus. Ce noyau était donc bien développé dans les interstices de cette couche musculaire, au niveau du bord mésométrique, et c'est pour cela que nous lui avons conservé le nom de médio-musculaire, déjà donné, pour la même raison, à l'hypertrophie qui se produit dans le même lieu, pendant la gestation, et qui est en rapport avec la formation de la sérotine.

F. — *Historique et critique du placenta du type rat-souris.*

Le placenta du rat et de la souris a été moins étudié que celui du lapin. Aussi le présent historique sera-t-il relativement peu étendu, quoiqu'il comprenne quelques mémoires très complets. Pour le rendre plus court encore, nous ne parlerons que peu de ce qui a été dit de la capsule formée autour de l'œuf par la caduque réfléchie; comme cette capsule existe également sur le cochon d'Inde, nous n'en présenterons l'histoire générale qu'après avoir étudié le placenta de ce dernier rongeur, ne nous arrêtant ici que sur quelques faits qui se rapportent à l'histologie de la caduque réfléchie et aux confusions qui ont pu être faites entre ses éléments d'origine utérine et les cellules géantes ectodermiques d'origine ovulaire.

Tout d'abord, et en dehors de tout ordre chronologique, quelques mots sur les travaux de Selenka. Nous avons précédemment exprimé notre très grande admiration pour les recherches de cet embryologiste sur le développement des rongeurs et spécialement sur l'inversion de leurs feuillets blastodermiques. Aussi est-il évident pour nous que si cet auteur avait fait porter ses recherches sur le placenta, il en aurait élucidé la structure et l'évolution avec la même netteté qu'il a poursuivi l'étude des origines blastodermiques des organes de l'embryon; mais Selenka a laissé, comme de parti pris, le placenta en dehors de son examen, quoique cette formation, du moins à ses débuts, se présente dans les rapports les plus intimes avec celles qu'il étudiait. Ainsi, dans son mémoire sur le rat, il déclare n'avoir pas suivi l'allantoïde plus loin que le moment où

elle atteint la face profonde du suspenseur (ectoplacenta) [1]. Aussi pouvons-nous signaler quelques inexactitudes dans les rares passages où il fait allusion au placenta ou aux formations annexes, puisque les parties en question sont en dehors du cadre qu'il avait donné à ses principales recherches. Ainsi nous avons déjà montré qu'il s'était trompé quant au sort de la cavité ectoplacentaire, dont, dit-il (*op. cit.*, p. 15 et 19), la cavité persisterait jusqu'à la fin de la vie fœtale. Or nous avons vu que, dès le commencement de la période dite de remaniement, la cavité ectoplacentaire (*faux amnios de Selenka*) s'est effacée et n'est plus représentée que par une série de lacunes qui se fusionnent bientôt avec les autres lacunes sanguimaternelles préexistantes. D'autre part, d'après ses figures (car il passe la question sous silence dans son texte), il est évident qu'il a pris pour élément d'origine utérine les cellules ectodermiques géantes qu'il désigne sous le nom de cellules déciduales (voir notamment les fig. 18 et 19 de sa planche II). Mais nous devons noter aussi avec quelle précision il signale ce fait que, « après formation de la cavité de la caduque, les sinus utérins viennent s'ouvrir dans cette cavité, et que le sang arrive à baigner directement l'œuf » (*op. cit.*, p. 12). Un passage de la fin de ce mémoire formule en même temps, et l'erreur signalée plus haut, et l'observation exacte que nous venons de rappeler. « En même temps que disparaît l'épithélium cylindrique de l'utérus, quelques-unes des cellules de la caduque arrivent dans la cavité qui contient l'œuf; elles prennent un volume extraordinaire et se mettent en connexion avec la membrane de Reichert (notre ectoderme distal) et avec le suspenseur (cône ectoplacentaire). A ce moment les vaisseaux se dilatent et s'ouvrent dans la cavité de la caduque, qui représente ainsi un véritable sinus sanguin, dont les parois sont dépourvues d'endothélium, aussi bien que les parois des voies sanguines immédiatement voisines de cette cavité » (*op. cit.*, p. 21).

Pour en finir avec ce qui regarde la caduque, avant d'arriver à l'étude des travaux qui ont eu pour objet le placenta tout entier avec ses annexes, donnons une courte mention aux notes publiées par Paladino et par Frommel.

Paladino [2] étudie la formation de la caduque sur le cochon d'Inde,

1. Emil Selenka, *Keimblätter und Primitivorgane der Maus. Wiesbaden*, 1883, p. 21.
2. Giovanni Paladino, *Des premiers rapports entre l'embryon et l'utérus chez quelques mammifères* (*Arch. italiennes de biologie*, 1890, t. XIII, p. 59).

et, lorsque nous nous occuperons de ce rongeur, nous montrerons qu'il a pris pour éléments de la caduque les formations fœtales ecto-placentaires. Il ne dit, sur le rat et la souris, que quelques mots, qu'il nous suffira de reproduire pour montrer qu'il a fait ici les mêmes confusions (page 67) : « La néo-formation de la caduque a une structure analogue (à celle du cobaye) chez le *Mus decumanus* et semblables. Je note seulement ces particularités : 1° une plus grande dimension des cellules de la caduque du côté de l'extrémité libre du cylindre embryonnaire, par rapport à celles qui répondent à l'extrémité insérée de celui-ci, c'est-à-dire, du côté du bord mésométrique de l'utérus : 2° une série de cellules géantes le long de la superficie interne de la néo-formation de la caduque, par conséquent sur la limite de la lacune centrale que ladite néo-formation circonscrit, et qui n'ont rien de commun ni avec les cellules de Rauber, ni avec celles de Reichert, décrites par Selenka, à la périphérie de l'embryon chez ces animaux. »

La note de Frommel [1] renferme de bien singulières conclusions sur les processus qui se passent dans la caduque et dans le placenta. Relativement à la caduque, il en fait provenir les éléments de l'épithélium des glandes. « La formation de la caduque, chez le rat, dit-il, est préparée par le développement des glandes; l'épithélium des tubes glandulaires se multiplie par division cellulaire, et montre de nombreuses figures caryokinétiques; les limites des tubes glandulaires deviennent bientôt moins nettes et les cellules épithéliales perdent leurs dispositions régulières. L'épithélium utérin demeure d'abord indifférent, puis il prend une part active à la formation de la caduque, et ces cellules montrent alors des dispositions qui doivent être interprétées comme des cas de formation libre de cellules. En effet, après que la membrane basale a été résorbée, les cellules épithéliales qui reposaient sur elle s'allongent; leur base se gonfle et devient claire; dans ce protoplasma clair, bien distinct de l'autre partie granuleuse, se montrent de petits corps d'aspect nucléiforme, qui, à un fort grossissement, apparaissent homogènes et qui se colorent fortement par le carmin boracique. A la formation de ces nouveaux noyaux ne prend aucune part le noyau primitif,

1. Richard Frommel, *Zur Entwickelung der Decidua und Placenta bei Mäusen. Sitzung. der morphol.-physiol. Gesellschaft zu München.* — *Ärztliches Intelligenz-Blatt. Münchener Medicinische Wochenschrift*, 1883, t. XXX, p. 310. — Cette note est reproduite presque textuellement in *Jahresberichte über d. Fortschr. d. Anat. und Physiol. von Hoffmann u. Schwalbe*, 1884, t. XII, p. 457.

placé dans la partie granuleuse de la cellule, partie qui confine immédiatement à la lumière du canal utérin. D'autre part on ne constate pas ici de division cellulaire, ni aucune figure caryokinétique. Les petits corps nucléiformes très colorables de la partie basale claire de la cellule se développent graduellement en vrais noyaux, avec membrane nucléaire et réticule, mais avant que cette évolution s'achève on voit s'effectuer une séparation entre les deux parties de la cellule, c'est-à-dire entre la partie granuleuse qui contient le noyau primitif, et la partie claire basale. Cette dernière, représentant une cellule de nouvelle formation, est graduellement repoussée loin de l'épithélium et devient cellule de la caduque. De semblables formations se produisent aussi aux dépens de l'épithélium des glandes. »

Cette description de Frommel nous a amené à examiner de nouveau nos préparations de l'utérus dans les dix premiers jours de la gestation, et à en faire de nouvelles, mieux colorées avec les réactifs de la chromatine. Nous avons ainsi observé de très nombreuses figures de caryokinèse dans l'épaississement du chorion de la muqueuse qui donne naissance à la caduque réfléchie, telle qu'elle est représentée dans nos figures 81, 85, 86, 87 de la planche VII. Nous pouvons donc maintenant être absolument affirmatifs sur cette question : la caduque se forme par prolifération des éléments du chorion de la muqueuse utérine. Du reste, d'après Romiti, Frommel aurait actuellement renoncé à sa première manière de voir ; mais nous n'avons pu avoir connaissance de ce nouveau travail de Frommel, dont Romiti ne donne pas l'indication bibliographique [1].

La seconde partie de la note de Frommel (*op. cit.*, 1883) est relative à de prétendus faits d'hématopoièse, dans la description desquels le lecteur reconnaîtra sans peine les dispositions que nous avons décrites entre les cellules géantes ectodermiques et les lacunes sanguimaternelles qu'elles circonscrivent, dispositions que nous avons encore plus particulièrement étudiées à propos du placenta du Meriones. Voici textuellement le passage de Frommel : « Nous réservons pour plus tard une description détaillée de la formation du placenta utérin et du placenta fœtal; nous insisterons pour le moment seulement sur un autre processus qui est d'un intérêt général et se produit aussi bien dans le placenta utérin que

1. Romiti (G.), *Sull'anatomia dell'utero gravido* (*Monitore zoologico italiano*. Firenze, 1891, n° 2, p. 22).

dans le fœtal. Son étude doit être faite à l'aide d'une méthode de coloration précieuse pour caractériser les globules sanguins (carmin d'indigo et carmin boraté, puis traitement par l'acide oxalique), car elle donne à ces éléments une coloration verte caractéristique, et elle nous permet ainsi de constater la formation de globules du sang dans le placenta. Déjà avant que le placenta utérin soit nettement délimité, mais alors que cette partie de la caduque prend un aspect spongieux grâce à un abondant développement de vaisseaux, on voit certaines cellules de la caduque grossir considérablement, et on constate dans leur protoplasma la présence de corpuscules nettement limités, qui, sur les coupes colorées par le procédé susindiqué, se colorent vivement en vert, alors que cette coloration ne se produit dans aucun des autres éléments anatomiques de la préparation. D'ordinaire ces grosses cellules se montrent dans le voisinage d'une lumière vasculaire, mais elles peuvent aussi être éloignées des vaisseaux. Leur volume va toujours croissant, et parallèlement croissent le nombre et le volume des corpuscules colorables en vert que renferme leur protoplasma; le noyau de ces cellules, qui croît également, n'est pas coloré par la réaction en question et ne montre pas de figure caryokinétique; finalement les éléments colorés en vert sont disposés circulairement autour de ce noyau. Ultérieurement on voit ces cellules dans le sang des vaisseaux du placenta utérin, surtout dans le voisinage de ses bords; elles ont alors une mince membrane cellulaire, et leur substance est presque tout entière transformée en corpuscules sanguins, puis leur membrane se déchire et on voit souvent dans les larges vaisseaux du placenta les restes des membranes de ces cellules hématoblastiques. Sans exception, dans l'aire du placenta utérin, on ne voit dans ces cellules que des globules sanguins non nucléés, et on doit se demander si un processus semblable, aboutissant cette fois à la formation de globules nucléés, ne se produirait pas dans le placenta fœtal. C'est ce qu'on constate en effet, car on trouve dans ce placenta, soit dans le sang, soit dans des espaces sans communication avec les vaisseaux, des cellules circonscrites par une membrane et remplies de globules sanguins pourvus d'un noyau. Mais ici se présente un fait remarquable. La méthode de coloration susindiquée produit, sur ces globules nucléés, une coloration verte du noyau, tandis que le corps du globule demeure à peu près incolore.... Cette coloration verte dépendant de l'hémoglobine, il est

possible que, dans les globules nucléés de l'embryon du rat, l'action de l'acide oxalique précipite l'hémoglobine sur la surface du noyau, produise ainsi la coloration verte de celui-ci. D'après tous ces résultats on peut conclure que le placenta doit être rangé au nombre des organes hématopoiétiques. »

Après la caduque, une autre question accessoire est celle de la forme sous laquelle apparaît l'allantoïde. Nous l'avons vue présenter, chez la souris et le rat, la conformation d'un bourgeon mésodermique plein, tandis que chez le lapin c'était une vésicule creuse, à cavité cependant peu développée, au début, par rapport à l'épaisseur de sa paroi mésodermique (voir la fig. 29, pl. III). Ce fait, à peine mentionné dans les traités classiques d'embryologie, ou mentionné avec doute (voir Kœlliker, *Embryol.*, trad. fr., p. 376), a été cependant signalé avec précision par Rolleston il y a près de vingt ans. Etudiant les annexes d'un insectivore [1], le *Centetes*, cet auteur constate que l'allantoïde n'y forme pas un sac creux, à cavité distincte (page 291); puis, comparant avec les annexes des rongeurs, il déclare que, d'après ses recherches, « chez le rat et le cochon d'Inde, l'allantoïde n'est pas une vésicule creuse, ce qui établit une différence entre ces rongeurs et le lapin » (page 298). Ces faits, confirmés par Selenka, ont, plus récemment encore, attiré l'attention de Fleischman, qui a de plus étendu ses recherches à un autre rongeur, l'écureuil. « Chez le lapin, dit cet auteur [2] (page 133), on trouve l'allantoïde sous la forme d'une vésicule creuse dont la cavité persiste un certain temps. Chez l'écureuil cette cavité est insignifiante et vite oblitérée; l'allantoïde ne représente plus un réservoir urinaire, mais uniquement une végétation mésodermique portant des vaisseaux sanguins au chorion. A cette disposition se rattache celle qu'on rencontre chez le rat, l'arvicola et le cochon d'Inde. En effet, chez ces rongeurs, l'allantoïde perd complètement la signification de vésicule creuse; elle est formée uniquement par un bourgeon mésodermique plein, qui, chez le rat et le campagnol (arvicola), acquiert ultérieurement une étroite lumière; mais chez le cochon d'Inde le revêtement entodermique de cette étroite cavité disparaît si rapidement, qu'en réalité il n'y a pas à parler ici de vésicule

1. Rolleston, *On the Placental structures of the Tenrec* (*Centetes ecaudatus*) *and those of other Mammalia*, 1883 (*Trans. zool. Soc.*, vol. 5, pl. L).

2. A. Fleischmann, *Embryologische Untersuchungen : Zweites Heft : die umkehr der Keimblatter* (Wiesbaden, 1891, p. 133).

allantoïdienne. Ainsi il y a une sériation graduelle, nous montrant l'oblitération successive de l'allantoïde, en partant du lapin, passant par l'écureuil et le rat, pour aboutir au cochon d'Inde. »

Puisque nous avons cité le récent mémoire de Fleischmann, nous devons dire que cet auteur a constaté, chez l'écureuil, les mêmes dispositions de la vésicule ombilicale que nous avons décrites chez le lapin, c'est-à-dire une invagination tardive de l'hémisphère supérieur (ou proximal) dans l'hémisphère inférieur ou distal, et que, dans une étude générale sur l'inversion des feuillets, il expose les mêmes considérations que nous avons précédemment fournies avec l'aide de nombreuses figures schématiques et arrive aux mêmes conclusions, montrant comment l'inversion vraie dérive graduellement d'une invagination devenue plus précoce. Il ne paraît pas avoir eu connaissance de cette partie de notre travail, parue dans le numéro de novembre 1890 du *Journal de l'Anatomie*, alors que son mémoire est daté de 1891. Mais s'il a bien observé l'invagination de l'hémisphère supérieur, il ne s'est pas rendu compte de ce fait essentiel, à savoir qu'ultérieurement l'hémisphère inférieur ou distal s'atrophie complètement et est résorbé, de sorte que la superficie de l'œuf est alors formée par l'entoderme proximal. Fleischmann en reste donc, sur cette question, à la vieille théorie, dont nous avons complètement fait l'histoire, d'une soudure des deux parois de la vésicule ombilicale, d'où pénétration des vaisseaux du feuillet proximal dans le feuillet distal et de là jusque dans le chorion. C'est pourquoi il parle d'un omphalo-chorion, vascularisé par les vaisseaux omphalo-mésentériques, par opposition à un allanto-chorion, vascularisé par l'allantoïde. Les passages suivants suffiront à mettre cette erreur en évidence, en même temps qu'à montrer combien les dispositions qu'il a constatées chez l'écureuil sont identiques à ce que nous avons décrit chez le lapin.

« Le lieu de réflexion des deux hémisphères de la vésicule ombilicale répond, chez le lièvre et l'écureuil, au bord du placenta; chez le rat la vésicule ombilicale se prolonge en dedans de ce bord sur la face inférieure du placenta jusque vers sa partie centrale, n'y laissant libre qu'un étroit orifice central pour l'entrée du pédicule de l'allantoïde. » (*Op. cit.*, page 131.) Il aurait fallu ajouter que même l'entoderme de la vésicule ombilicale entre dans le placenta avec le pédicule de l'allantoïde, et qu'il y forme autour des prolongements mésodermiques allantoïdiens cette singulière gaine ento-

dermique, ces bizarres prolongements d'*entoderme ectoplacentaire*, comme nous l'avons nommé. Mais ces dispositions n'ont encore été signalées par aucun embryologiste.

« Chez l'écureuil, le sac vitellin (vésicule ombilicale) présente une singulière transformation; il perd sa forme primitive de vésicule sphérique pour prendre celle d'une demi-sphère creuse. En effet, tout son hémisphère parcouru par les vaisseaux omphalo-mésentériques s'invagine dans l'hémisphère opposé, de façon que l'ensemble de la vésicule se transforme en une calotte dans la cavité de laquelle est placé l'embryon enveloppé de son amnios. Le sinus terminal, une fois qu'est accomplie l'invagination sus-indiquée, répond au bord circulaire de cette calotte, sur laquelle le disque placentaire est posé comme un couvercle.... » (*Ibid.*, p. 130.) Il rappelle alors les idées de Bischoff sur ce sujet, idées que nous avons précédemment analysées (voir notre figure XXVIII, dans le texte) et il conclut, comme Bischoff, que « les deux parois de la vésicule ombilicale se soudent l'une à l'autre et arrivent ainsi à former à l'embryon, jusqu'à la fin de la gestation, un chorion vascularisé par les vaisseaux omphalo-mésentériques, c'est-à-dire un omphalo-chorion. » (*Ibid.*, p. 130.) Et il revient à plusieurs reprises sur cette vieille conception qui remonte à Cuvier et à de Baer, d'après laquelle, selon les expressions de de Baer, les vaisseaux omphalo-mésentériques traversent, comme des épingles piquées, la cavité de la vésicule ombilicale pour, de son feuillet interne (proximal), gagner l'externe (distal). Ainsi page 133 : « Chez tous les rongeurs, par le fait de la soudure de la moitié vasculaire de la vésicule ombilicale, avec l'autre moitié, l'embryon est entouré d'un omphalo-chorion vasculaire. » Et plus loin (page 138) : « Après invagination de l'hémisphère vasculaire dans l'hémisphère opposé, la cavité de la vésicule ombilicale se trouve réduite à une mince fente entre ces deux feuillets. Cette cavité disparaissant ensuite complètement, la couche vasculaire se soude à l'omphalo-chorion; par suite, les vaisseaux omphalo-mésentériques pénètrent dans cette enveloppe, la plus extérieure de l'œuf, en font un omphalo-chorion vasculaire, et conservent ainsi leur signification physiologique jusqu'au terme de la gestation. »

Ayant ainsi passé en revue quelques questions relativement accessoires, arrivons à l'examen des auteurs qui, dans des monographies spéciales, ont étudié le placenta du rat et de la souris, ou

qui en ont parlé dans des travaux d'ensemble sur le placenta en général. Ces auteurs sont Ercolani, Tafani, Nusbaum, etc.

Dans notre historique sur le placenta du lapin nous avons donné la bibliographie complète des travaux d'Ercolani sur le placenta, et nous avons désigné chacun de ses mémoires par la date de sa publication; nous reprendrons ici ce mode d'indication.

Nous dirons donc que, dans son mémoire de 1869 (Traduct. française, Alger, 1869), Ercolani ne fait aucune allusion au placenta du rat. Dans son second mémoire (1870), il ne donne que quelques lignes au placenta du rat (pages 39 et 40), uniquement pour le comparer au placenta du cochon d'Inde, comparaison que nous discuterons après avoir étudié l'organe placentaire de ce dernier rongeur. Il ne décrit en somme que l'aspect macroscopique, qui, sur une coupe médiane, nous montre le tissu mésodermique allantoïdien placé dans le hile de l'ectoplacenta : « La portion glandulaire maternelle (ectoplacenta) est disposée de façon à encapsuler la portion fœtale (tissu mésodermique et vaisseaux allantoïdiens). » En somme il voit toujours, comme pour le lapin, une formation glandulaire dans ce que nous avons appelé ectoplacenta.

Par contre, dans son mémoire de 1877, Ercolani décrit longuement et figure avec détails différentes phases de la gestatien chez le rat. Il se sert d'abord des premiers stades pour mettre en évidence ce qu'il appelle la néo-formation placentaire. « Le détachement et la destruction de toute la muqueuse utérine dans les segments de la corne où s'arrête un œuf, sont choses très évidentes, dit-il (page 17), d'après les observations que j'ai faites dans les premiers stades de la gestation chez le rat. Chez cet animal se produit aussi un processus compliqué de néo-formation qui montre très clairement que les éléments anatomiques néoformés sont identiques dans la « decidua caduca » comme dans la « reflexa » et la « serotina », et qu'en conséquence c'est d'après le point dans lequel se fixe l'œuf que telle partie de la « decidua » devient « serotina », ou « reflexa », ou « caduca ». Le processus de destruction de l'ancienne muqueuse tuméfiée dans la région où se fixe l'œuf, se produit très rapidement chez le rat, comme il est facile de s'en convaincre en examinant l'utérus gravide depuis peu de jours, chez le *Mus musculus* et le *Mus decumanus*. La figure 1 de la pl. II (reproduite dans la figure LXXIV, ci-dessous) représente une section transversale d'un segment utérin de rat, segment dans lequel l'œuf n'était que depuis bien peu

de temps, puisqu'il n'avait pas encore achevé sa segmentation [1], et il est curieux de voir que cependant cet œuf est déjà entouré de toutes parts d'un néoplasme cellulo-vasculaire qui le séquestre complètement dans le point où il s'est arrêté. De l'ancienne muqueuse il n'y a plus en cette région que de rares restes, représentés par quelques portions de glandes rejetées vers le voisinage de la musculature (fig. LXXIV, en *g*, fig. LXXV en *d*), et par une petite cavité triangulaire (*d*, fig. LXXIV) à parois revêtues encore de l'ancien épithé-

Fig. LXXIV. — (Ercolani (1877), pl. II, fig. 1.) Légende d'Ercolani : Section transversale complète d'une corne utérine de *Mus decumanus*; région où est fixé l'œuf dans les premiers stades de la gestation. — A, côté du bord libre inférieur de la corne utérine; — B, côté du bord auquel s'attache le repli suspenseur de l'utérus; — *a*, ce repli suspenseur; — *b*,*b*, tunique externe, musculaire, de l'utérus; — *c*, l'œuf; — *d*, cavité triangulaire revêtue encore de l'ancien épithélium de la muqueuse non gravide, et représentant ce qui reste de la cavité primitive de la corne utérine; — *e*, fente étroite qui va de cette cavité jusqu'à l'œuf; ses parois ne présentent plus trace de l'ancien épithélium de la muqueuse utérine; — *f*, néoplasme cellulo-vasculaire qui enveloppe l'œuf et qui a remplacé tous les éléments anatomiques de la muqueuse de l'utérus non gravide; — *g*, restes des anciennes glandes utriculaires en voie de disparition; — *h*, région où le néoplasme cellulo-vasculaire sera remplacé par le placenta; — *i*, lieu où se développera la caduque réfléchie; — *l*,*l*, lieu où se développera la *decidua caduca*.

lium de la muqueuse; cette cavité représente encore un certain temps le canal de la corne utérine, mais avec les progrès du développement elle finit par disparaître et juste au-dessus de sa base concave (en *h*) se développe le placenta du rat. Au stade représenté

1. Non seulement l'œuf ici figuré avait achevé sa segmentation, mais l'inversion des feuillets y était déjà achevée; cette figure d'Ercolani répond à la figure 87 de notre planche VII, c'est-à-dire au huitième ou neuvième jour de la gestation, chez la souris.

par cette figure, on voit une mince fente qui de cette cavité s'étend jusqu'à l'œuf (en *e*), fente qui a été produite par la turgescence et la transformation de la muqueuse utérine : sur les bords de cette fente, et dans la région où est l'œuf, l'épithélium utérin a disparu, et partout, à la place des anciens éléments de la muqueuse, on constate une accumulation d'éléments anatomiques au milieu desquels serpente un fin réseau vasculaire (*i*, fig. LXXIV; *c*, fig. LXXV). Pour

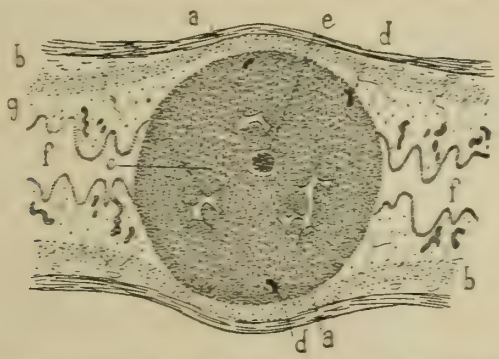

Fig. LXXV. — (Ercolani 1877, pl. II, fig. 2. Légende d'Ercolani : Coupe longitudinale de la portion de corne utérine du même *Mus decumanus*, comprenant la région où est fixé un œuf et les parties voisines demeurées vides, pour montrer les complets changements survenus dans la muqueuse utérine et ses parties sous-jacentes au niveau du point de fixation de l'œuf; *a,a*, paroi externe musculaire de l'utérus, dans la région où est l'œuf; — *b,b*, paroi externe musculaire de la partie vide de la corne; — *c*, néoplasme cellulo-vasculaire qui embrasse l'œuf (voyez *f*, dans la figure précédente); — *d*, restes des anciennes glandes utriculaires; — *e*, l'œuf; — *f,f*, portions vides de la cavité utérine; — *g*, muqueuse utérine de ces portions; les glandes utriculaires y sont volumineuses; on ne voit dans ces portions de la muqueuse aucun changement dans ses divers éléments anatomiques.

donner une idée exacte des changements survenus dans la muqueuse utérine, dans cette région, comparativement à celles qui ne renferment pas l'œuf, j'ai représenté dans la fig. 2 (fig. LXXV, ci-dessus) une section longitudinale de ce même utérus. On y reconnaît l'œuf (en *e*), entouré du néoplasme cellulo-vasculaire en question (*c*); dans les parties qui ne renferment pas l'œuf on voit en *b* les parois extérieures musculaires de l'utérus et en *g* la muqueuse utérine tuméfiée, avec ses glandes utriculaires intactes. Dans cette coupe on ne trouve plus aucune trace ni de la cavité triangulaire, ni de la fente dont il a été parlé à propos de la figure précédente, ce qui prouve bien la rapidité avec laquelle se font ces transformations, puisque ces deux préparations sont empruntées à l'utérus d'un seul et même individu. »

Remarquons d'abord qu'Ercolani ne s'est pas rendu compte que sa figure 2 (fig. LXXV ci-dessus) est bien une coupe longitudinale de l'utérus, mais que cette coupe ne va pas du bord mésométrique vers le bord opposé, ainsi qu'il serait nécessaire pour qu'on y retrouvât la cavité triangulaire en question; cette coupe va d'une face latérale à l'autre face latérale de la corne utérine; elle est dans une direction perpendiculaire au mésomètre, et, passant au niveau de l'œuf, elle ne peut montrer les parties situées plus haut que lui, du côté du mésomètre; on ne pouvait donc en aucun cas y retrouver cette cavité triangulaire, non parce que celle-ci a disparu, mais parce qu'elle n'est pas dans la coupe.

Quant aux dénominations de *decidua caduca*, *serotina* et *reflexa*, remarquons qu'elles ne correspondent pas à celles que nous avons employées. C'est qu'en effet Ercolani n'a pas observé le processus par lequel se produit ce que, d'après les notions classiques chez les autres mammifères, nous avons appelé la caduque réfléchie, c'est-à-dire la capsule que la muqueuse utérine fournit à l'œuf. Il a cru que cette capsule se forme par une sorte d'exfoliation de la muqueuse utérine; il lui donne donc le nom de *decidua caduca* (ce qui correspond au nom de *caduque vraie*, dans la nomenclature classique et nous verrons en effet, dans un instant, que Tafani, partageant les mêmes errements qu'Ercolani, appelle caduque vraie ce que Ercolani nomme decidua caduca, ce que nous appelons caduque réfléchie). Par suite Ercolani désigne sous le nom de caduque réfléchie seulement la portion qui établit la continuité entre la sérotine et sa *decidua caduca*. Quant à l'expression de *decidua serotina* il l'emploie pour la partie que tout le monde en effet appelle la sérotine. Ces explications vont devenir évidentes par l'étude de la figure suivante (LXXVI) d'après laquelle Ercolani étudie le placenta du rat.

En effet, passant à l'examen d'un stade plus avancé de la gestation, Ercolani le décrit en ces termes (page 10) : « La figure de la planche III (reproduite ci-contre par la fig. LXXVI) représente la moitié d'une coupe transversale d'un segment d'utérus gravide de *Mus musculus*, alors que le placenta n'a pas encore atteint son complet développement. La « decidua caduca » à ce stade s'est déjà détachée de l'utérus dans toute la portion indiquée par les lettres *f* et *g*. La portion *g* correspond à la partie de caduque qui au début est la plus voisine de l'œuf, car le placenta se forme tou-

Fig. LXXVI. — Ercolani (1877), pl. III. Légende d'Ercolani : Moitié d'une coupe transversale totale de l'utérus et du placenta du *Mus musculus*. Le placenta n'est pas encore arrivé à son complet développement; — *a,a*, musculature de l'utérus; — *b.b*, surface interne revêtue d'un nouvel épithélium qui représente à lui seul tous les éléments futurs de la muqueuse non gravide, y compris la couche glandulo-vasculaire qui lui sera sous-jacente; — *c*, *decidua reflexa* formée de deux couches d'éléments divers; — *d*, sa couche externe formée d'éléments identiques à ceux de la portion glandulaire du placenta (*i*); — *e*, sa couche interne formée d'un réseau cellulo-vasculaire; — *f*, réseau cellulo-vasculaire de la *decidua caduca*; — *g*, portion de la *decidua caduca* dans laquelle a disparu toute trace du réseau cellulo-vasculaire sus-indiqué; — *h,h*, decidua serotina; — *i*, portion glandulaire ou utérine du placenta, dans laquelle ne pénètrent pas les villosités choriales; — *l*, portion vasculaire ou supérieure du placenta; — *m*, portion centrale du placenta adhérent au chorion et dans laquelle pénètrent les vaisseaux fœtaux qui vont se distribuer à la portion vasculaire du placenta; — *n,n*, chorion non adhérent; cette partie du chorion ne s'est pas encore soudée à la caduque réfléchie (*c*), pour former l'espèce de bourse qu'on trouve sur la surface fœtale du placenta du rat à la fin de la gestation; — *o,o*, épithélium pavimenteux qui recouvre la surface interne de la caduque et la surface fœtale du placenta.

jours chez le rat à la base du canal triangulaire ci-dessus décrit comme conservant encore son épithélium utérin et représentant l'ancienne cavité de l'utérus. Sur toute la surface interne de la musculature (en *b*, *b*), dans la région où s'est détachée la caduque, déjà s'est reformé un nouveau revêtement épithélial. La « decidua reflexa » (*c*) se montre formée de deux couches bien distinctes : l'une externe (*d*), en rapport avec la musculature utérine, est formée des mêmes éléments qui constituent la masse uniforme des cellules de la caduque au début de la gestation; l'autre interne (*e*), qui semble formée par un réseau que constituent d'énormes cellules étoilées; les espaces circonscrits par ces cellules ne sont autre chose que la lumière de gros vaisseaux coupés transversalement [1]. Dans la portion « decidua caduca » (en *f*) qui se continue avec cette « decidua reflexa », la couche externe des cellules caduques primitives a disparu, et il ne reste plus que la couche en réseau de grosses cellules, couche qui perd même sa structure dans le reste de la « decidua caduca » (en *g*). Il est remarquable qu'une sorte d'épithélium pavimenteux, très incomplet (*o*, *o*), recouvre non seulement toute la surface interne des diverses parties de la caduque, mais encore s'étend sur toute la surface fœtale du placenta jusqu'à l'endroit où le chorion adhère au placenta (*m*). Si dans la période précédente du développement, nous ne nous étions assurés que dès les premiers moments de la gestation il y a disparition de l'épithélium utérin, cette couche épithéliale « de la decidua caduca » eût pu être considérée comme un reste permanent dudit épithélium utérin; mais, dans l'état des choses, cette interprétation est inadmissible, et il faut voir là le produit d'une nouvelle formation [2]. Dans la portion de caduque qui forme la sérotine (en *h*) on constate encore la présence, au stade actuel, des travées cellulo-vasculaires de la caduque primitive, sous forme d'une couche interposée aux deux parties si distinctes du placenta chez le rat, à savoir la portion utérine, dite par moi glandulaire, privée de vaisseaux fœtaux (en *i*) [3], et la portion fœtale dans laquelle seule se distri-

1. Ces énormes cellules sont les cellules ectodermiques géantes; les prétendus gros vaisseaux sont les lacunes sanguimaternelles de l'ectoplacenta.

2. Il est presque superflu de faire remarquer que ce prétendu épithélium de nouvelle formation est l'*entoderme distal*, dont Ercolani signale du reste assez bien la disposition aplatie et incomplète.

3. Il faut vraiment une foi bien vive dans la prétendue constitution glandulaire du placenta, pour arriver à retrouver une couche glandulaire dans cette zone *i*, qui n'est autre chose que la caduque sérotine avec ses larges sinus.

buent les vaisseaux du cordon (en *l*). Avec les progrès du développement les grandes cellules étoilées qui entourent le réseau capillaire ectasié dans cette portion de la caduque sérotine disparaissent complètement et les deux parties du placenta ne sont plus distinguées l'une de l'autre que par la présence ou l'absence de vaisseaux fœtaux entre les cellules placentaires que revêtent les vaisseaux maternels. Dans la période représentée par la figure en question (fig. LXXVI) le chorion (en *n*) [1] n'adhère au placenta qu'à sa partie centrale (*m*); c'est seulement plus tard que se produit la soudure du chorion aux parties marginales du placenta, précisément dans la région où j'ai signalé la présence de la caduque réfléchie (en *e*), et ainsi se forme cette bourse choriale qui clôt hermétiquement toute la surface fœtale du placenta à la fin de la gestation. Là sont les cellules géantes étoilées que j'ai décrites et qu'on doit considérer comme représentant les éléments de la caduque primitive dans la région où elle devient caduque réfléchie. »

Dans le dernier mémoire (1880) Ercolani ne fait que peu d'allusions au placenta du rat, dont il ne donne pas de figure; il se contente de répéter quelques-unes de ces interprétations précédentes, toutes erronées, et dont la principale erreur consiste à prendre les cellules géantes pour des productions dérivées de la caduque. Ainsi (page 177) : « Chez le rat, dit-il, c'est toujours la portion de néo-formation déciduale correspondant au côté mésométrique de la corne utérine qui devient caduque sérotine, puis portion maternelle du placenta. Tout autour de cette portion la néo-formation déciduale primitive, après avoir présenté des modifications dans la forme des éléments qui la constituent (production d'une couche d'énormes cellules étoilées), subit un processus regressif et arrive à l'état de membrane amorphe [2] qui correspond à la « decidua caduca » vraie de la femme. »

On voit donc que tout ce que Ercolani a écrit sur le placenta du rat se trouve résumé par la planche reproduite pour notre figure LXXVI, et il suffira de lire la légende de cette figure pour saisir les principales erreurs, ci-dessus signalées en notes au fur et à mesure que nous reproduisions le texte de l'anatomiste italien.

1. Ce prétendu chorion est l'entoderme proximal.

2. Il s'agit ici certainement de la *cuticule ectodermique*, dont l'épaisseur, vers la fin de la gestation, a dû certainement attirer l'attention d'Ercolani, mais sans qu'il ait pu en observer l'origine ni en constater la signification.

Non seulement il y a des erreurs d'interprétation, inévitables pour un auteur qui n'avait pas suivi le développement du placenta depuis les premières phases, mais encore les parties, prises en elles-mêmes, et en dehors de leurs significations, sont mal décrites et mal figurées : telle est la prétendue portion glandulaire du placenta maternel; tel encore et surtout son réseau cellulo-vasculaire, qui n'est autre chose que les couches de cellules ectodermiques géantes avec leurs lacunes sanguimaternelles.

C'est ce qui deviendra évident par l'analyse des descriptions d'un autre auteur, qui a été également malheureux quant à l'interprétation des parties, mais qui du moins a décrit avec une grande exactitude les formations placentaires et les parties voisines, exactitude telle que ses descriptions pourraient être suivies sur nos figures. Il s'agit de Tafani, dont nous allons reproduire les principaux passages, en les accompagnant de remarques placées en notes, au bas de la page, afin de couper le moins possible le texte de l'auteur [1].

« Le *Mus decumanus* et le *Mus musculus*, dit Tafani (*op. cit.*, p. 77), ont été spécialement l'objet de mes recherches... Comme les différences sont presque insensibles entre les placentas de ces rongeurs, je les comprendrai en une seule et même description.

« Le placenta du *Mus decumanus* n'a pas encore été, à mon avis, exactement décrit, parce qu'on n'a pas assez tenu compte des particularités anatomiques qu'on rencontre sur la surface interne de l'utérus. Comme j'ai étudié des pièces sur lesquelles je faisais tout d'abord l'injection des vaisseaux maternels, et en m'efforçant de conserver intact le faux chorion, je suis en mesure d'assurer que les dispositions réelles diffèrent de celles admises par Ercolani et par quelques autres.

« Lorsque la gestation est près de son terme, on trouve un placenta discoïde, adhérent par une faible étendue à l'utérus, et présentant sur son bord une sorte de bourrelet d'un blanc jaunâtre, dans le voisinage duquel le chorion est muni de grandes villosités irriguées par les vaisseaux omphalo-mésentériques. On voit de plus que la surface fœtale du placenta ne donne insertion à ce chorion que selon un cercle très étroit, autour de l'insertion du cordon ombilical.

1. Alexandro Tafani, *Sulle condizioni utero-placentari della vita fetale.* Firenze, 1886.

« Ces dispositions ne sont guère intelligibles si on ne considère d'abord les formations primitives qui, du côté de l'utérus, accompagnent le développement de l'œuf. J'en donnerai donc une courte description.

« Chez le rat, dans la période préparatoire de la gestation, la muqueuse utérine se tuméfie, surtout dans les régions où s'arrêtent les œufs fécondés. Dans ces points la tuméfaction arrive à emprisonner l'œuf en voie de développement dans une cavité étroite allongée, dont le grand diamètre se dirige du bord adhérent vers le bord libre de l'utérus. Cet espace, renfermant l'œuf, communique avec une autre cavité, plus étroite encore, placée dans le voisinage du bord mésométrique et qui est destinée à donner en partie naissance au placenta. Au contraire, dans les régions où l'utérus ne contient pas d'ovule, l'hypertrophie de la muqueuse s'arrête bientôt et par suite la lumière du canal n'est pas oblitérée.

« A mesure que progresse le développement de l'embryon, on voit la cavité qui le contient se dilater en repoussant de tous côtés le tissu néo-formé qui l'entoure et qui n'a pas cessé de croître. A mesure que se forment les enveloppes fœtales, une de leurs portions s'insinue dès le début dans la petite cavité voisine du bord mésométrique, et c'est précisément dans cette portion que viendront se rendre les vaisseaux de l'allantoïde [1]. D'autre part le reste de la superficie de l'œuf s'adosse d'une façon de plus en plus intime à la néoplasie utérine et reçoit les vaisseaux de la vésicule ombilicale avec laquelle se soude et se fusionne l'enveloppe la plus extérieure de l'œuf. La portion de néoplasme utérin qui correspond au fond et aux parties latérales de la petite cavité mésométrique devient la sérotine, tandis que l'autre portion, qui forme les parois de la cavité plus grande contenant le fœtus, forme la caduque vraie [2]. On appelle faux chorion cette région des enveloppes fœtales où se

1. Ces deux lignes renferment tout ce que dit cet auteur des origines embryonnaires du placenta : le cône ectoplacentaire, toute l'épaisse formation ectodermique qui surmonte l'œuf et sert à l'attacher à l'utérus, non dans la petite cavité en question (laquelle disparaît), mais au-dessous de cette cavité; en un mot tout ce que Selenka a désigné sous le nom de *suspenseur*, a échappé à l'auteur italien.

2. N'oublions pas, comme il a été dit à propos d'Ercolani, que cette caduque vraie est la portion qui doit réellement recevoir le nom de *caduque réfléchie*. Nous avons expliqué précédemment par suite de quelle erreur Ercolani était arrivé à en faire la caduque vraie, et nous avons dit à diverses reprises qu'il n'y a, chez aucun rongeur, rien qui corresponde à ce qu'on nomme classifiquement *caduque vraie*. Nous verrons plus loin que Tafani décrit assez exactement l'atrophie graduelle et finalement la résorption complète de la capsule formée autour de l'œuf par cette caduque réfléchie.

distribuent les vaisseaux omphalo-mésentériques, et vrai chorion, l'autre région, qui reçoit les vaisseaux allantoïdiens.

« Après ces indications sur les stades primitifs, il est temps d'étudier les conditions utéro-placentaires de la vie fœtale chez le rat, en commençant par l'étude du placenta vers le milieu de la gestation.

« Il est impossible de distinguer, au premier abord, dans le placenta du rat, une portion maternelle et une portion fœtale, parce que ces deux formations sont accolées d'une façon si intime qu'il est impossible de les séparer; il est donc nécessaire de recourir aux injections pour distinguer ces parties, car la différence entre le sang fœtal et le sang maternel ne suffirait pas pour préciser les rapports entre la mère et le fœtus.

« Dans les placentas injectés, on reconnaît de suite que les villosités fœtales qui le pénètrent occupent toute sa partie centrale, laissant à sa périphérie une petite zone où elles ne pénètrent pas. Le chorion donne au placenta un petit nombre de villosités [1], qui se détachent d'une aire circulaire assez étroite entourant l'insertion du cordon ombilical : ces villosités pénètrent dans le placenta en suivant d'abord une direction presque rectiligne, mais d'autant plus divergente qu'il s'agit de villosités plus périphériques; puis elles se contournent et se subdivisent. Ces villosités sont formées d'une faible quantité de tissu conjonctif embryonnaire accompagnant les vaisseaux; elles ne paraissent pas avoir de revêtement épithélial dans aucune de leurs parties [2], et elles pénètrent dans un système de cavités qui les reçoivent exactement, sans laisser aucun interstice libre entre le tissu maternel et le tissu fœtal.

« Du côté de la mère on trouve, au contraire, un tissu très compliqué, difficile à décrire, mais dont on saisit facilement la constitution en examinant une préparation injectée. On y voit un système d'espaces irrégulièrement dilatés dans lesquels a pénétré l'injection, espaces circonscrits par de fines membranes présentant de place en place des noyaux assez volumineux; je ne saurais mieux exprimer cet aspect qu'en disant que la portion maternelle est

1. A partir de ce point la description de Tafani est d'une exactitude parfaite; il n'y a d'erreur que dans les interprétations qui consistent à considérer comme d'origine maternelle des éléments qui proviennent en réalité de l'œuf, ainsi que nous le préciserons dans les notes suivantes.

2. Ainsi l'auteur n'a rien vu de la singulière formation dite *entoderme ectoplacentaire*.

comme une éponge, dont les travées sont formées de vaisseaux irrégulièrement dilatés de tous côtés et communiquant par d'innombrables anastomoses.

« On peut donc regarder le système vasculaire comme formant à lui seul la portion du placenta dérivée des tissus maternels, car ces vaisseaux ne sont séparés des villosités fœtales par aucun revêtement, si ce n'est par une couche de cellules très aplaties et très larges, pourvues d'un noyau volumineux, lequel est d'ordinaire placé vers les points de réunion de deux vaisseaux [1]. Ces cellules rappellent les larges cellules endothéliales qui s'enroulent sur les trabécules du tissu conjonctif réticulé. Pour le cas présent, il faut se représenter un ensemble de vaisseaux, très inégaux dans leur diamètre, s'unissant entre eux de manière à former, comme dans le tissu cytogène, un réseau à mailles très étroites, et si nous supposons que dans ce réseau pénètrent les villosités fœtales, je crois que nous arriverons à une juste idée de la disposition compliquée sous laquelle se présente la portion maternelle du placenta du *Mus decumanus*. Ainsi les villosités choriales sont disposées dans un tissu vasculaire spongieux, et dans celui-ci le sang fœtal se trouve séparé du sang maternel simplement par une couche cellulaire à éléments aplatis. Par suite nous trouvons chez le rat une condition singulièrement favorable aux échanges qui doivent avoir lieu entre la mère et le fœtus.

« Le placenta du rat, ainsi constitué dans la plus grande partie de son étendue, présente encore à considérer d'une part cette espèce de bourrelet qui en occupe toute la circonférence, et d'autre part la portion de la paroi utérine sur laquelle il repose. Commençant par cette dernière, je dirai qu'elle représente ce qui est connu chez les autres animaux sous le nom de sérotine, et qu'elle ne renferme que deux espèces d'éléments anatomiques, à savoir de grandes cellules et des vaisseaux maternels. Cette sérotine du rat forme comme le pédoncule du placenta et le sépare de la couche musculaire de l'utérus. Elle est formée de cellules énormes [2] pourvues d'un

1. Ceci, et les lignes qui suivent, est une description des parois plasmodiales des canalicules sanguinomaternels, avec leurs noyaux, alors que ces parois sont devenues minces et vont bientôt disparaître par places, comme sur nos figures 171 et 174 (pl. XV), 179 et 181 (pl. XVI).

2. Ici commence une description assez exacte de la couche plasmodiale endovasculaire telle qu'elle se présente, après avoir envahi la plus grande partie de la sérotine, dans les derniers jours de la gestation, et alors que sa zone la plus externe en contient

noyau colossal, disposées de manière à constituer un tissu tout à fait spécial, parcouru par de nombreuses cavités contenant les vaisseaux qui rapportent le sang maternel du placenta. Ces cellules, pour former un tissu ainsi creusé de larges espaces pleins de globules rouges, s'unissent entre elles, et se soudent en général par leurs extrémités. Elles sont plus ou moins volumineuses, selon les régions où on les examine : elles ont une épaisseur en rapport avec leur longueur dans les couches les plus profondes, tandis qu'elles s'aplatissent, demeurant toujours très longues, à mesure qu'elles sont plus voisines du tissu vasculaire du placenta. Ces cellules de la sérotine sont tout à fait spéciales chez le rat, comme chez les autres rongeurs. Elles ont des caractères tout à fait particuliers, car on ne trouve pas chez ces animaux d'autres éléments qui soient si volumineux et qui possèdent en même temps des noyaux si colossaux. Leur corps cellulaire se montre composé d'un réticule protoplasmique très délicat, qui doit contenir dans ses mailles une grande abondance de liquide, et qui devient plus évident dans les cellules éloignées que dans celles qui sont proches du tissu vrai ou propre du placenta [1]. Les cellules de la sérotine immédiatement voisines du placenta sont aplaties et on voit que leur protoplasma et leurs noyaux sont profondément modifiés. Les noyaux des plus volumineuses ont absolument l'aspect d'un ovule : ils possèdent une paroi ou membrane propre de la surface interne de laquelle partent des filaments irréguliers, contournés et anastomosés comme ceux des noyaux quiescents. Ils se colorent cependant d'une manière intense par les réactifs de la nucléine et présentent, en rapport avec leurs filaments, deux ou trois véritables corps nucléolaires très volumineux. Mais de cette constitution typique s'éloignent peu à peu les noyaux des cellules qui, à mesure qu'elles sont plus voisines du tissu propre du placenta, deviennent minces et plates ; ici les noyaux s'atrophient et, ne présentant plus aucun des détails de structure sus-indiqués, semblent n'être plus qu'un amas de substance chromatique un peu modifiée quant à ses caractères ordinaires [2], car si ces noyaux se colorent bien en rouge,

avec la véritable sérotine) présente l'individualisation en cellules géantes distinctes autour des noyaux les plus volumineux. Voir nos figures 168, 170 (pl. XV), 180 (pl. XVI).

1. Voir particulièrement nos figures d'après l'ectoplacenta du Meriones (fig. 186 et 187, pl. XVII).

2. Tous ces détails sont exacts, seulement l'évolution supposée par Tafani est précisément l'inverse de ce qui a lieu en réalité : ce ne sont pas les noyaux des parties

après l'action du réactif de Flemming, ils sont cependant un peu colorés par l'acide osmique, comme si à leur substance protéique était mêlée une petite quantité de matière grasse. Au milieu de ces cellules, d'une constitution si singulière, passent irrégulièrement les racines des veines utérines. Il semble même que le sang circule entre les cellules sans être contenu dans des canaux à parois propres, mais simplement dans les lacunes entre les corps cellulaires [1]. »

« Les éléments de la sérotine, traités d'abord par l'acide osmique, puis par une solution iodurée d'iode, montrent la présence de substance glycogène, non sous la forme de corpuscules distincts, mais à l'état diffus dans les mailles du réseau protoplasmique.

« Ces caractères de la sérotine sont en grande partie ceux qu'on retrouve dans le tissu de ce bourrelet de substance d'un blanc jaunâtre qui forme tout le bord du placenta [2]. Et en effet ce bourrelet se montre tout entier formé de cellules qui ont les caractères de celles que nous venons de décrire. Cependant entre elles ne s'observent pas les lacunes formant l'origine du système veineux maternel; ces lacunes cessent exactement là où le tissu de la sérotine se continue avec celui du bourrelet en question. En effet, dans les coupes faites perpendiculairement au gâteau placentaire comme dans celle représentée dans la figure 2 de la planche V (figure LXXVII, ci-contre), on voit à chaque extrémité latérale du placenta une aire triangulaire dépourvue de vaisseaux. Cette aire est constituée par des cellules identiques à celles de la sérotine : les unes ont encore bien conservé tous leurs caractères; mais la plupart sont flétries, atrophiées, et leurs noyaux ont perdu toute trace de texture.

profondes qui résultent de l'atrophie des gros noyaux des couches superficielles, mais bien au contraire les noyaux profonds, relativement peu volumineux, qui grossissent graduellement vers la périphérie et deviennent les noyaux colossaux de Tafani.

1. Nous avons vu que ce n'est pas là une simple apparence : le sang maternel circule bien réellement dans les espaces intercellulaires dits lacunes sanguimaternelles.

2. Ce bourrelet blanc jaunâtre de Tafani est représenté dans notre figure 175 (pl. XV), et déjà au onzième jour (fig. 163, pl. XIV). Nous avons vu comment il résultait de la transformation en cellules bien individualisées du plasmode endovasculaire. Ce bord du placenta est creusé de lacunes sanguimaternelles, quoi qu'en dise Tafani, et ces lacunes sont toujours, sur les pièces durcies, remplies par des globules rouges maternels étroitement pressés les uns contre les autres; il est probable que, dans les injections artificielles, le sang maternel reflue dans ces parties périphériques, les remplit et empêche l'arrivée de la matière injectée; on peut penser alors qu'à ce niveau il n'y a pas de canaux servant à la circulation du sang, erreur à laquelle on n'est pas exposé en étudiant des pièces non injectées, ou, pour mieux dire, injectées naturellement par le sang coagulé qu'elles contiennent.

« On trouve de plus, attaché à la partie supérieure de chacune de ces deux aires triangulaires, un filament mince, homogène, replié plusieurs fois sur lui-même. D'après son aspect, et surtout d'après la manière dont il est replié, ce filament rappelle absolument une tunique élastique d'artère, durcie par l'alcool. Je crois que cette disposition résulte de ce que ce filament représente en réalité le lieu de retrait et de condensation, pour ainsi dire, d'une fine membrane qui antérieurement devait être normalement distendue et appliquée sur une grande étendue de la surface interne de l'utérus. Cela est d'autant plus vraisemblable que, au niveau de ses plis, on observe quelques petites cellules ou quelques traces et débris de cellules. Au reste nous verrons dans un instant combien est exacte cette interprétation.

« D'après tout ce qui précède on voit que je ne suis pas d'accord avec Ercolani sur tout ce qui se rapporte au placenta du rat. Je ne trouve pas qu'il soit légitime d'admettre avec lui la distinction d'une portion placentaire proprement dite et d'une portion villeuse. Pour moi, les vaisseaux allantoïdiens vont tous aux villosités du placenta, et uniquement à ces villosités; et sur ce point je ne puis admettre aucun doute. Les villosités qui entourent le placenta reçoivent au contraire les vaisseaux omphalo-mésentériques. »

Ici la description de Tafani est interrompue par une digression sur le *lait utérin*, question où nous n'avons pas à le suivre pour le moment. Puis revenant au placenta et aux enveloppes de l'œuf, il complète l'étude de deux formations importantes, à savoir d'une part la caduque réfléchie (sa caduque vraie) dont il montre l'atrophie et la résorption, et d'autre part le filament mince, anhiste, attaché au bord du placenta, filament dans la description très exacte duquel le lecteur a dû reconnaître ce que nous avons appelé la *zone résiduelle* (R, sur nos figures 175 et 176, pl. XV; 177, pl. XVI). Il est singulier que Tafani n'ait pas représenté ce filament dans sa planche (fig. LXXVII, ci-contre) alors qu'il le décrit si exactement dans son texte, et qu'il s'attache avec tant de soin à en rechercher l'origine et le mode de formation. Nous reproduisons textuellement ce dernier passage de Tafani, où il revient sur la question du lait utérin, considérant la résorption de la caduque comme un processus homologue à la sécrétion d'un liquide nutritif, ce qui suffira pour le moment à montrer combien peu est fondée cette trop fameuse théorie du lait utérin. Page 83 : « La caduque

vraie (*decidua vera*)[1] dérive de ce tissu qui primitivement forme l'intumescence destinée à recueillir l'œuf et à l'encapsuler. Après la première moitié de la gestation, elle paraît constituée en grande partie comme la sérotine, mais elle a dès lors l'aspect d'une membrane propre, indépendante, isolable de l'utérus et de la surface de l'œuf. Elle a acquis cette disposition par suite de l'accroissement de l'œuf, et ses éléments cellulaires se présentent écartés les uns des autres, car, s'ils ont augmenté de volume, ils ont diminué en nombre, la plupart d'entre eux s'étant peu à peu détruits pour former le lait utérin. Dans cette caduque vraie nous devons recon-

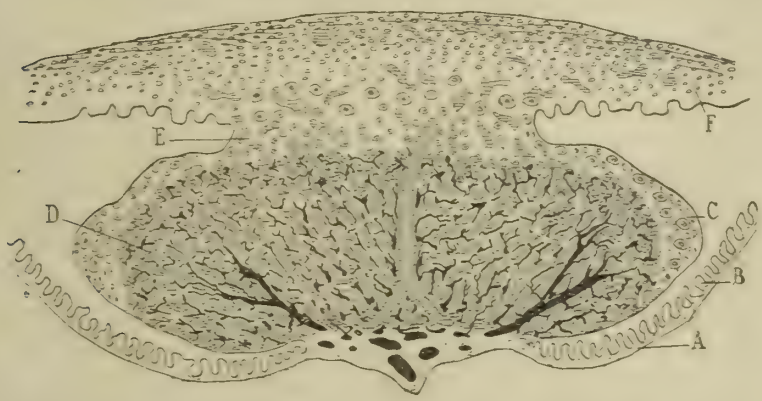

Fig. LXXVII. — (Tafani, pl. V, fig. 2.) Légende de Tafani : Placenta du Mus decumanus. Coupe médiane comprenant tout le placenta, la sérotine et la partie correspondante de l'utérus. (Les vaisseaux dessinés en noir sont les vaisseaux allantoïdiens; ceux figurés par des hachures sont les vaisseaux maternels.) — A, chorion; — B, ses villosités dans lesquelles arrivent les vaisseaux omphalo-mésentériques; — C, restes de la caduque vraie; — D, portion vasculaire (spongieuse) du placenta; — E, sérotine; — F, parois de l'utérus.

naître les restes de cette tuméfaction qui, au début, a formé une loge à l'ovule fécondé. Ses éléments constituants sont des cellules volumineuses allongées dans le sens de la surface, munies de noyaux très gros, et disposées de manière à former une sorte de reticulum dans les mailles duquel sont primitivement des vaisseaux, puis des globules rouges contenus dans les espaces intercellulaires et en voie de destruction. Dans cette membrane, enveloppant tout l'œuf, d'autant plus mince qu'on l'examine à une époque plus avancée de

1. Encore une fois il s'agit ici de la caduque réfléchie formant à l'œuf une capsule complète, doublée en dedans par l'ectoderme distal; on verra que Tafani confond, comme toujours, les éléments de cet ectoderme distal avec ceux de la caduque, et qu'il n'a pas saisi la véritable origine de la cuticule ectodermique.

la gestation, nous trouvons un tel complexus de formes histologiques que nous devons penser que pendant une longue durée elle donne, par sa fonte et sa destruction, naissance au lait utérin. En un mot on voit en elle tous les caractères qui accompagnent une fonte cellulaire destinée à produire un liquide nutritif. Dans chaque compartiment utérin on ne trouve pas trace de glandes, et le faux chorion n'est pas en contact avec la muqueuse utérine. Il se produit donc ici une simple modification topographique dans le mode de production du lait ou liquide nutritif du fœtus. Ce liquide, ne pouvant être sécrété par des glandes, se produit par la fonte des éléments de la caduque... Cette fonte a lieu plus activement dans la région opposée au bord mésométrique, c'est-à-dire du côté non placentaire. Déjà après le premier tiers de la gestation on voit que la caduque est devenue plus mince en cette région. Le produit de la fonte cellulaire ne se trouve plus en contact immédiat avec le faux chorion, car il en est séparé par une mince membrane anhiste, dont on distingue bien le double contour.

« Il est vraiment singulier et remarquable de trouver ainsi, entre le faux chorion qui fonctionne comme surface absorbante, et la caduque vraie qui en se détruisant joue le rôle d'organe glandulaire, de trouver une cloison complète, quoique mince et anhiste. Cette fine membrane, qui, sur les préparations faites avant les derniers stades de la gestation, se montre nettement étendue sur toute la surface interne de la caduque vraie, se forme dès le début aux dépens de cette caduque, et est destinée à se rompre et à se rétracter vers les bords du placenta, où, vers la fin de la gestation, on en retrouve les derniers restes dans ce filament replié que nous avons précédemment décrit... Sa formation a lieu aux dépens des couches les plus internes de la caduque vraie, couches dans lesquelles, peut-être par suite de la compression produite par l'augmentation du volume de l'œuf, les cellules s'aplatissent, s'amincissent et finalement se soudent entre elles. Peut-être cette cloison, ainsi formée, a-t-elle pour usage de régler les échanges osmotiques qui se font à ce niveau, de la mère au fœtus. Elle persiste tant que la caduque vraie n'est pas complètement détruite dans la région du pôle opposé au placenta. Je n'ai pu reconnaître exactement dans quel point se fait sa rupture; mais, à en juger d'après ses débris rétractés sur les bords du placenta, elle doit se rompre dans sa région moyenne. »

Il ne nous reste plus, pour terminer cet historique, qu'à rendre compte de deux publications parues tout récemment, et contemporaines de nos propres recherches sur le placenta : l'une est de Nusbaum, l'autre de Klebs.

Le travail de Nusbaum est une courte note préliminaire, devant précéder, comme l'annonce l'auteur, un travail complet avec planches, dont l'apparition n'a pas encore eu lieu à notre connaissance. Cette note est si concise, que nous devons la reproduire intégralement. On verra que l'auteur y arrive à des conclusions très analogues aux nôtres, autant qu'on en peut juger d'après leur énoncé parfois si abrégé qu'il peut paraître énigmatique, et sauf quelques détails que nous signalerons sous forme de notes.

« Me proposant, dit Nusbaum [1], de publier ultérieurement, sur le développement du placenta de la souris et du rat, un travail complet avec nombreuses figures, je me contenterai de donner ici les résultats les plus importants de mes recherches sur le placenta de la souris blanche.

« Bientôt après la fixation de l'œuf on voit disparaître l'épithélium et les glandes de la muqueuse utérine de la cavité dans laquelle se trouve l'œuf. Celui-ci est de tous côtés entouré par la muqueuse et la partie du canal utérin dans laquelle il est placé est ainsi séparée des parties voisines par la formation d'épaisses cloisons de la muqueuse. Dans la région opposée à celle où se formera le placenta, c'est-à-dire dans la région antimésométrique, apparaît une dépression annulaire qui se creuse de plus en plus profondément entre la paroi utérine et la partie de muqueuse qui entoure l'œuf, et cette dépression étant en continuité avec la lumière du conduit utérin, il en résulte que finalement l'œuf se trouve du côté opposé au placenta encapsulé dans une enveloppe provenant de la muqueuse utérine, capsule qui d'autre part est en continuité avec le placenta.

« L'œuf est soudé à la muqueuse par le *suspenseur* de Selenka et toute la face interne de la cavité qui le contient, excepté l'endroit où adhère le suspenseur, est revêtue par les *cellules de recouvrement* (Deckzellen) et par les *cellules du sac vitellin* (Dottersackzellen),

1. Nusbaum (J.), *Zur Entwickelungsgeschichte der Placenta bei der Maus (weisse varietät). Anatom. Anzeig*, 1890, n° 8, p. 233. Il a été donné de cette note une bonne analyse, par Prenant, in : Hayem, *Revue des sciences médicales*, 1890, t. XXXVI, p. 17.

comme l'a montré Selenka dans son étude bien connue sur l'inversion des feuillets chez les rongeurs.

« Ce sont ces diverses cellules d'origine fœtale que je désignerai simplement sous le nom de *couche cellulaire recouvrant la muqueuse* [1]. Les éléments de la muqueuse qui confinent à cette couche présentent une hypertrophie extraordinaire, aussi bien au niveau du placenta que vers les autres régions (dans la capsule qui enveloppe l'œuf); elles acquièrent un noyau énorme, vacuolé, se colorant fortement, et leur protoplasma présente de nombreux prolongements bifurqués et anastomosés, d'où résulte une sorte de réseau protoplasmique dont les larges mailles sont remplies de sang maternel [2]. Ce sang provient des vaisseaux placés un peu plus profondément dans la muqueuse, pourvus d'une paroi endothéliale et s'ouvrant librement de places en places, de sorte que le sang se répand entre les grosses cellules à noyaux volumineux sus-indiquées, et circule dans des espaces libres sans parois propres. En arrivant à la limite interne de la muqueuse le sang maternel se répand dans les fentes entre la couche fœtale qui couvre la muqueuse et les grosses cellules sus-indiquées; par places quelques-unes de ces grosses cellules sont soudées avec cette couche fœtale. Le tissu de la capsule qui entoure l'œuf et se continue avec le placenta forme dans toute son étendue une série d'espaces de ce genre, contenant le sang maternel, et limités par les grosses cellules à noyaux volumineux.

« Au centre de la région où le *suspenseur* adhère au placenta, cette couche de grosses cellules se trouve au-dessous du tissu du suspenseur. Plus tard, à mesure que les vaisseaux allantoïdiens et les éléments mésodermiques qui les accompagnent pénètrent dans le centre de la face interne du placenta, les grosses cellules à noyaux volumineux se rapprochent les unes des autres; leurs prolongements se raccourcissent, la substance de leurs noyaux subit une sorte de dissociation, leur protoplasma se creuse de vacuoles, et on voit se réduire graduellement les espaces qui renferment du sang maternel, de telle sorte qu'il n'y a pas d'hémorragie lorsque fina-

1. *Cette couche cellulaire recouvrant la muqueuse* correspond à l'ensemble formé par l'ectoderme et l'entoderme distaux avec la cuticule ectodermique.

2. Nusbaum considère donc ces cellules géantes comme provenant de la muqueuse utérine; nous avons démontré qu'elles proviennent de l'ectoderme distal; ce sont les *cellules géantes ectodermiques*.

lement se déchirera l'enveloppe muqueuse qui encapsule l'œuf du côté opposé au placenta.

« Le tissu du suspenseur est constitué de cellules arrondies, bien délimitées, à noyau rond, avec des granulations disposées en stries rayonnantes. Ce tissu se distingue donc facilement du tissu voisin de la muqueuse, dont les cellules, petites, ovales ou anguleuses, contiennent deux, trois ou même quatre noyaux étroitement accolés et produits par division indirecte. Lorsque les vaisseaux allantoïdiens du fœtus et les éléments mésodermiques qui les accompagnent pénètrent dans le placenta, le tissu du suspenseur est repoussé en dehors. Ce tissu est refoulé par places, et dissocié en fragments étroits, lamelliformes [1], non seulement par le fait qu'il est comprimé en dedans par l'arrivée des vaisseaux allantoïdiens, mais encore parce qu'il est attaqué en dehors par les vaisseaux maternels qui le pénètrent et s'y répandent sous forme de lacunes largement dilatées. Jusqu'à ce moment ces vaisseaux maternels, larges et d'aspect lacunaire, possèdent encore leur endothélium.

« Dans les phases ultérieures du développement on voit pénétrer dans le placenta des villosités volumineuses qui prennent naissance sur la partie du chorion qui confine immédiatement au placenta. Ces villosités sont revêtues d'une couche de cellules épithéliales cubiques (cellules entodermiques) [2] et renferment des vaisseaux avec quelques éléments mésodermiques. Elles se ramifient dans l'intérieur du placenta et y repoussent profondément et le tissu du suspenseur et les vaisseaux allantoïdiens. Les cellules épithéliales de ces villosités, ainsi que celles du suspenseur perdent très rapidement leurs limites propres [3] et constituent une masse commune, sous forme de syncytium plasmatique parsemé de noyaux, tel qu'il a été décrit par divers auteurs (Strahl, Fleischmann, Frommel, Masius, Henricius, Duval) pour le placenta de divers animaux. Environ le tiers du placenta est ainsi formé d'un syncytium, prove-

1. Ceci est la description du processus que nous avons analysé sous le nom de *dislocation du cône ectoplacentaire.*

2. Ainsi Nusbaum a vu la formation dite *entoderme* ectoplacentaire. Mais il la mentionne si brièvement, par ces seuls mots (cellules entodermiques) mis entre parenthèse, que, à la première lecture, nous nous étions demandé s'il n'y avait pas une faute d'impression, le mot entodermique mis pour ectodermique, tant le fait est en contradiction apparente avec toutes les notions classiques sur le placenta.

3. Ainsi l'entoderme ectoplacentaire participerait, d'après Nusbaum, à la formation du plasmode placentaire. Nous savons qu'il n'en est rien : le plasmode est uniquement d'origine ectodermique.

nant essentiellement des cellules du suspenseur et des cellules épithéliales des villosités, et dans lequel, outre les nombreux vaisseaux fœtaux et maternels, on trouve, épars çà et là, de petits îlots du tissu de la muqueuse (quelques-uns de ces îlots représentent aussi les produits de la dissociation de grosses cellules à noyaux volumineux). Toute cette partie du placenta répond à ce qui, chez le lapin, a été dit Ectoplacenta par Duval, Plasmodiblaste et Cytoblaste par van Beneden. La masse du tissu de la muqueuse est ainsi refoulée vers la musculature, où elle forme une couche qui se colore vivement par les réactifs. Dans les parties les plus externes de cette couche, presque au contact de la musculature, apparaissent de nouveau, dans les phases ultimes du développement, des cellules volumineuses, à riche protoplasma, à gros noyaux, cellules étroitement pressées les unes contre les autres, dont la présence est en rapport avec les phénomènes qui président au détachement du placenta lors de la parturition [1].

« Dans ces dernières phases du développement les vaisseaux fœtaux du plasmodiblaste prennent une disposition régulièrement radiée, et sont séparés les uns des autres par le tissu, disposé en cloisons, qui renferme les vaisseaux maternels. Ces vaisseaux maternels perdent leur endothélium [2] et le tissu du plasmodiblaste forme alors un réseau protoplasmique parsemé de noyaux, dont les mailles sont remplies de sang maternel. Les vaisseaux fœtaux, constitués uniquement d'une mince paroi endothéliale (car il n'y a plus trace des éléments mésodermiques précédemment mentionnés), sont entourés de tous côtés par ce réseau protoplasmique à mailles pleines de sang maternel. Les petits îlots, épars de place en place, provenant du tissu de la muqueuse, sont encore visibles sur le placenta parvenu à maturité et se colorent exactement comme les restes de la muqueuse refoulés et comprimés vers la périphérie [3].

« Dans un mémoire complet trouveront place, avec les figures, bien d'autres détails descriptifs, ainsi que des remarques sur les

1. Ceci est la formation plasmodiale endovasculaire, lors de la différenciation de sa couche la plus externe en cellules nettement individualisées autour de chaque gros noyau.

2. Ils n'ont pas à perdre leur endothélium, car ces lacunes sanguimaternelles de l'ectoplacenta n'ont jamais eu de revêtement endothélial. — Tout ce qui suit est du reste une description très exacte et précise, mais singulièrement concise, de la masse spongieuse du placenta.

3. L'auteur ne fait pas la distinction entre les îlots compacts et les îlots vésiculeux; il nous semble que sa description se rapporte plus spécialement aux îlots vésiculeux.

différences dans le développement du placenta chez la souris et chez le rat, ainsi que les indications bibliographiques, et quelques conclusions d'une portée plus générale. »

Le mémoire de Klebs, qui terminera cet historique, nous a causé un certain étonnement. Il a paru au commencement de la présente année, c'est-à-dire alors qu'étaient déjà bien connus les travaux de Selenka sur l'inversion des feuillets chez les rongeurs, alors que la plus grande partie de nos propres recherches avaient déjà été publiées. Que Klebs ait ignoré ou n'ait pas tenu compte de notre travail sur le placenta du lapin, paru dès juillet 1889 dans le *Journal de l'Anatomie*, nous aurions mauvaise grâce à trop nous en formaliser; il y aurait cependant trouvé, sur la formation ectoplacentaire, des données que d'autres ont utilisées depuis, et qui l'auraient empêché de s'égarer dans l'interprétation de l'ectoplacenta du rat. Mais qu'il ait semblablement ignoré ou négligé le grand mémoire de Selenka, sur les origines blastodermiques dans l'œuf du rat, paru en 1883, c'est une circonstance qui devait lui être fatale; car, chez les rongeurs comme le rat et le cochon d'Inde, toute l'histoire du placenta et des parties annexes est dominée par les dispositions qui résultent de ce qu'on appelle l'inversion des feuillets; ces dispositions n'étaient pas connues du temps d'Ercolani; aussi les erreurs de celui-ci sont-elles excusables; il n'en est pas de même pour Klebs, dont les interprétations sont, pour l'histoire du placenta, une sorte de retour en arrière, à une époque où l'embryologie possédait à cet égard des connaissances préparatoires qui ne sauraient permettre un semblable recul. Et cependant Klebs montre qu'il connaissait les recherches de Minot, les seules auxquelles il fasse allusion.

Quoi qu'il en soit, le mémoire de Klebs a pour nous une signification toute particulière; il est un exemple de la nécessité absolue, pour arriver aujourd'hui à des résultats sérieux, de procéder par l'étude rigoureusement sériée, sans lacunes, de toutes les phases de l'évolution de l'organe ou tissu qu'on examine. Combien de fois, au cours de la rédaction du présent mémoire, n'avons-nous pas eu à nous excuser de la longueur de nos descriptions, parce que nous prenions toutes les parties depuis leur première apparition, et examinions toutes les particularités qu'elles pouvaient présenter selon les diverses régions qu'elles occupaient. Ce procédé est long et fastidieux; mais il est sûr. Le cas de Klebs nous montre ce qui arrive en

procédant autrement. Voilà un mémoire publié dans les *Archives d'Anatomie microscopique*, par un professeur éminent, bien connu par ses travaux d'anatomie pathologique. Cet anatomiste a un beau jour fait des coupes sur un placenta de rat; de par ces coupes, sur l'utérus d'une seule femelle pleine, il va tenter d'expliquer ce qu'est le placenta de ce rongeur, pour en tirer des conclusions relatives aux lois générales de la constitution du placenta. Eh bien! dans ces conditions, sans se préoccuper des stades qui précèdent et qui suivent, tout anatomiste, fût-il homme de génie, ne peut qu'accumuler une série d'interprétations erronées, et, s'il en donne quelques-unes de justes, ce ne sera en somme que par hasard. L'appréciation que nous émettons ici ne paraîtra pas exagérée au lecteur, lorsque, par l'analyse du travail de Klebs, il verra que, par exemple, pour les enveloppes du fœtus, il n'en est pas une, sauf l'amnios (et comment se tromper sur l'amnios?), qu'il n'interprète de travers; il fait de l'entoderme distal une enveloppe séreuse; dans l'entoderme proximal, c'est-à-dire dans la vésicule ombilicale, il voit l'allantoïde! Mais il est temps de donner l'analyse du mémoire de l'auteur et de reproduire ses figures.

Klebs [1] commence par exposer (p. 336) que l'étude de la formation de certaines tumeurs (déciduômes et placentômes), formées par des parties fœtales qui demeurent dans l'utérus et y continuent un développement indépendant, l'a amené à entreprendre des recherches sur l'histologie normale des placentas discoïdes; les travaux de Minot sur le placenta discoïde du lapin ne semblent pas avoir satisfait Klebs, puisque Minot, dans son premier mémoire (*Uterus and Embryo*, 1889, p. 375), avait considéré comme formations glandulaires des parties que bientôt après (*Biol. Centralblatt*, vol. 10, n° 4, p. 121) il déclare être un revêtement épithélial de villosités fœtales. C'est pourquoi Klebs s'est adressé au placenta du rat albinos, qui depuis longtemps avait attiré son attention et lui paraissait propre à trancher les difficiles problèmes posés par l'étude du placenta du lapin et de l'espèce humaine (*op. cit.*, p. 338). Klebs donne d'abord une figure d'ensemble (sa fig. 1; ci-dessous fig. LXXVIII) d'une coupe transversale d'un renflement utérin examiné à un grossissement de 27 fois. Il donne, sur les vaisseaux artériels et veineux qui pénètrent par le mésomètre, des détails

1. E. Klebs, *Zur vergleichenden Anatomie der Placenta* (*Arch. f. Mikrosk. Anat.*, 1891, t. XXXVII, p. 335).

sur lesquels nous ne nous arrêterons pas, puis arrive à la description de la caduque et de ses sinus. Ceux-ci, dit-il (page 341), présentent un endothélium à cellules volumineuses, à noyau fortement saillant dans la cavité vasculaire; puis, passant à l'étude de la surface interne (fœtale) de cette « couche vasculaire de la caduque », il y décrit une zone sombre (M, fig. LXXVIII), interrompue

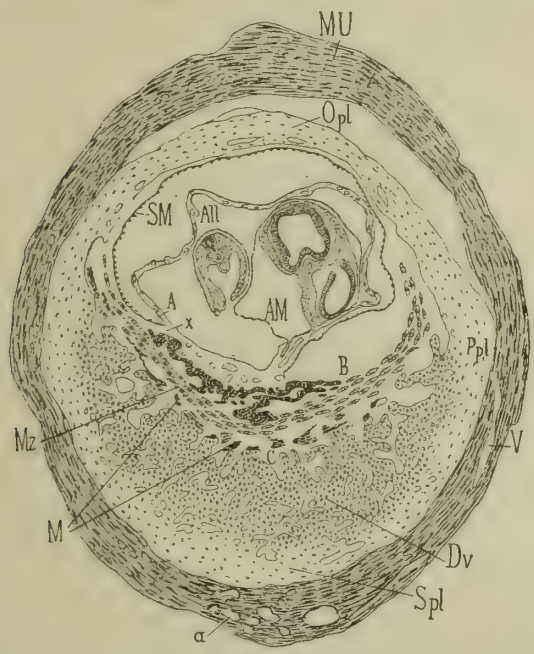

Fig. LXXVIII. — (Klebs, fig. 1.) Légende de Klebs : Coupe transversale de l'utérus gravide d'une femelle de rat albinos. — MU, paroi utérine; — *a*, artère; — V, veines; — *S. pl.*, subplacenta; — *P. pl.*, paraplacenta; — *O.pl.*, obplacenta; — *D.v.*, decidua vera; — *M*, couche musculaire à la face interne de la caduque; — *Mz*, cellules géantes (endothélium vasculaire); — A,B,C, espaces produits par la contraction de la couche musculaire Mz; — SM, enveloppe séreuse; — All, allantoïde; — AM, amnios.

par les ouvertures de nombreux et larges sinus, couche formée, dit-il, de fibres musculaires lisses. L'hypertrophie déciduale ne se localiserait pas dans la couche sous-muqueuse, mais s'étend jusque entre les tuniques musculaires de l'utérus, de sorte que la couche la plus interne de la musculature utérine, soulevée par l'hypertrophie cellulaire et vasculaire, est éloignée des autres couches de muscles et prend part à la formation de la caduque.

En dedans de cette couche de muscles lisses, Klebs décrit une couche continue de cellules remarquablement volumineuses (Mz), à

noyaux très gros et très distincts même à un faible grossissement. Ces cellules pénètrent dans les sinus de la couche précédente, et les divers aspects qu'il constate à cet égard lui démontrent une continuité entre ces cellules monstres et les cellules endothéliales des vaisseaux. « Dans ces cellules monstres, dit-il, je n'ai pu apercevoir des figures de mitose, quoique de pareilles figures soient nombreuses dans les éléments de l'embryon, sur ces mêmes préparations. Ces cellules présentent donc un état de formation sta-

Fig. LXXIX. — (Klebs, fig. 2.) Légende de Klebs : Portion d'une coupe transversale passant à peu près à mi-chemin entre le centre et le bord du placenta; — *Föt. Ep.*, épithélium fœtal; — *m. Ep.*, épithélium maternel; — *Sp*, fente entre ces deux formations épithéliales; — *V.F.S.*, couche vasculaire fœtale; — *Mz*, cellules géantes; — *gl. M. f.*, muscles lisses de la caduque; — *D. v.*, decidua vera.

tionnaire, et leur volume est le fait d'une hypertrophie pure, mais il est permis de penser que dans les stades antérieurs, lors de la première apparition de ces cellules géantes, on doit y constater le processus de la division mitosique. » (Page 343.)

En dedans de cette couche de cellules géantes, est une zone que Klebs considère comme formée par des éléments épithéliaux maternels ou épithélium utérin. Cette formation épithéliale est mince dans la figure 1 (fig. LXXVIII), tandis que dans les figures 2 et 3 (LXXIX et LXXX) elle présente une épaisseur relativement considérable, et, par sa partie moyenne (fig. 2 — LXXXIX, ci-dessus), se développe en un cône qui se prolonge (fig. LXXX) comme un large conduit glandulaire recourbé à son extrémité libre. « L'ensemble de cette formation épithéliale maternelle reproduit la forme d'un bonnet phrygien. La partie profonde présente incontestablement les caractères d'une glande, étonnante seulement par ses dimensions énormes, comparativement au volume

ordinaire des glandes utérines [1]. Elle correspond à une seule et unique glande; dans tout le reste de la coupe il n'y a, à part celle-là, aucune autre glande utérine qui ait persisté au milieu des tissus hypertrophiés sous l'influence du développement de l'œuf. Il est donc probable que l'œuf fécondé s'est arrêté et fixé dans l'embouchure d'une glande, et que glande et œuf ont crû simultanément [2] ..... Cette glande, qui est le siége du développement de l'œuf et de son placenta, est formée, comme le montre la fig. 3,

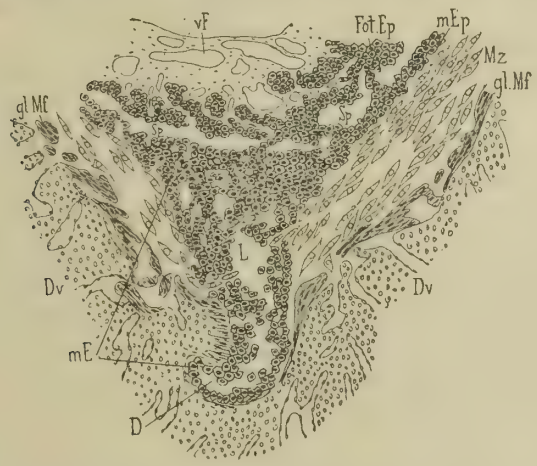

Fig. LXXX. — (Klebs, fig. 3.) Légende de Klebs : Coupe passant par le centre du placenta. — D, fond de la glande utérine; — L, lumière de cette glande; — les autres lettres comme pour la fig. 2.

d'une partie profonde, dirigée horizontalement, c'est-à-dire parallèlement à la surface de l'utérus, recouverte régulièrement d'un revêtement épithélial de cellules cubiques, entourant une lumière centrale où apparaissent par places quelques leucocytes [3], et d'une partie verticale qui s'élargit en s'évasant. Cette dernière partie présente d'abord une lumière, qui est peu à peu comblée par l'épaisseur toujours croissante de l'épithélium, de sorte que finale-

1. Notre figure 155 (pl. XIV) est précisément presque identique à la figure 3 de Klebs, et il est presque inutile, après les détails que nous avons donnés sur cette figure 155, de dire que ce que Klebs prend ici pour une glande est l'arrivée du plasmode dans un gros sinus de la sérotine.

2. Mais le mode de fixation de l'œuf avait été précisé par tous les auteurs antérieurs, et d'une manière indiscutable, même par Ercolani, et il avait été bien établi que les glandes utérines n'ont rien à voir dans ce processus, d'autant qu'il avait été unanimement reconnu que toute trace de glande disparait dans la région où se fixe l'œuf.

3. En y regardant bien l'auteur y aurait vu non seulement des globules blancs, mais encore des globules rouges en abondance, puisqu'il s'agit là d'un large sinus sanguin.

ment la glande est pleine au niveau de la couche des cellules géantes..... Cette masse épithéliale maternelle est creusée de lacunes nombreuses, rondes ou triangulaires, ou allongées, qui se dirigent perpendiculairement ou parallèlement à l'axe du tube glandulaire et s'ouvrent à la surface externe de la masse épithéliale ; à ce niveau la couche des cellules géantes est en contact immédiat avec les cellules épithéliales et envoient même dans ces fentes épithéliales des prolongements qui sont notamment représentés dans la figure 2..... Plusieurs de ces lacunes s'ouvrent aussi à la surface interne de la formation épithéliale maternelle, et communiquent ainsi avec une large fente (Sp), qui sépare l'épithélium maternel d'avec l'épithélium fœtal; de place en place, mais à des intervalles éloignés, cette fente [1] est interrompue par des travées épithéliales qui unissent entre eux les deux épithéliums, le fœtal et le maternel... L'épithélium fœtal forme une couche d'une épaisseur à peu près égale dans toute son étendue... Cette couche forme des plis multiples, et dessine ainsi des cavités dont l'ouverture, dirigée vers l'œuf, reçoit les villosités vasculaires du chorion fœtal. Les villosités choriales sont donc recouvertes par un épithélium fœtal... Les cordons épithéliaux qui traversent la fente interépithéliale sus-indiquée, paraissent formés moitié par l'épithélium maternel, moitié par l'épithélium fœtal, et il est très difficile de faire la distinction de ces deux ordres d'éléments dont les dimensions sont à peu près égales. Cependant on peut dire qu'en général les éléments fœtaux sont plus petits que les maternels, quoique, à cet égard, les plus grandes irrégularités se présentent. Du reste il est fort possible que ces deux ordres de formation se pénètrent réciproquement et se mélangent... J'avoue que, pour éclaircir complètement ces détails, de nouvelles recherches sont nécessaires, portant spécialement sur l'étude des stades plus jeunes du développement. »

« Pour comprendre, continue Klebs (p. 356), l'origine du revêtement épithélial des villosités choriales, il faut examiner comment est disposé l'ensemble des enveloppes de l'œuf [2]. Ces enveloppes

1. Cette fente, interrompue par des travées épithéliales, est une production artificielle, une déchirure produite par des conditions mécaniques dont nous avons longuement expliqué les causes et les résultats à propos des figures 184 et 185 de la planche XVI,

2. C'est cette étude des enveloppes de l'œuf que nous recommandons particulièrement au lecteur afin de justifier l'appréciation sévère que nous avons portée sur le travail de Klebs.

se présentent sous la forme de trois lamelles qui se séparent très facilement les unes des autres. La plus interne, appliquée par places sur le corps de l'embryon, est l'amnios, formé d'une simple couche de cellules plates fusiformes. Vient ensuite, en dehors de l'amnios, une enveloppe se colorant d'une teinte foncée, et qui contient des vaisseaux dilatés par de nombreux globules rouges nucléés ou fœtaux (All, fig. LXXVIII); c'est la membrane allantoïde [1], qui n'est pas formée seulement de vaisseaux et d'éléments mésodermiques, mais aussi d'une couche continue d'épithélium allantoïdien; sur diverses coupes j'ai pu constater la continuité de cette couche épithéliale avec le revêtement épithélial du canal du pédicule de l'allantoïde [2]. Enfin la troisième membrane, la plus externe, mérite de fixer particulièrement l'attention. Elle est formée d'une fine membrane à double contour, sur la surface interne de laquelle sont disposés des éléments cellulaires. Les noyaux de ces derniers éléments sont sphériques et fortement saillants, tandis que le corps cellulaire est réduit à très peu de chose [3]. Cette membrane ressemble par suite, sur la coupe, à un cordon de perles (SM, fig. 1), dont les perles seraient toutes placées sur un même côté. Vue de face, elle montre des cellules polygonales dont les bords se prolongent en fins filaments, circonscrivant entre eux des espaces intercellulaires, aspect qui rappelle parfaitement celui bien connu des cellules endothéliales contractiles de la surface interne de la membrane de Descemet. Je me crois forcé d'y voir les restes du revêtement cellulaire primitif de la zone pellucide, formation provenant d'éléments migrateurs. Y voir, avec Minot, des éléments ectodermiques me paraît très douteux; c'est pourquoi je la désigne, sur les figures, comme membrane séreuse (SM). En tout cas les cellules de cette couche ne sont pas en continuité avec les éléments épithéliaux qui, du côté de l'allantoïde, appartiennent aux enveloppes de l'œuf : elles diffèrent complètement de ces derniers quant à leur configuration. »

« Il est plus facile d'être fixé sur la signification de la seconde enveloppe, que j'ai considérée comme la couche allantoïdienne des

1. Est-il nécessaire de faire remarquer qu'il s'agit de la vésicule ombilicale, de son hémisphère proximal, dont la disposition est bien connue depuis Cuvier et de Baer?

2. Malheureusement l'allantoïde du rat n'a ni cavité dans sa partie renflée, ni canal dans son pédicule, faits déjà démontrés par Rolleston il y a près de trente ans (voir le début du présent historique).

3. Ceci est une description exacte de l'entoderme distal.

membranes de l'œuf. En effet elle contient les deux éléments qui entrent dans la constitution de l'allantoïde, c'est-à-dire d'une part une membrane vasculaire interne, dont les gros vaisseaux font fortement saillie en dedans, et sont remplis de globules rouges nucléés ou fœtaux. Ces globules nucléés, à ce stade, où les parois ventrales ne sont pas fermées, n'ont pas encore de matière colorante. D'autre part la couche externe de cette formation allantoïdienne est constituée par des cellules épithéliales disposées en une ou deux couches, et qui, comme on le voit sur les coupes du cordon, se continuent avec le revêtement épithélial du canal de l'allantoïde. Ce canal se continue avec cette couche. Il est facile de comprendre que cette couche représente ainsi, par ses deux rangées épithéliales, les revêtements des deux parois opposées de la vésicule allantoïde, parois qui se sont soudées de façon à former une simple enveloppe de l'embryon. » (P. 348.)

Après avoir donné sur l'amnios, quelques détails que nous n'avons pas à reproduire ici, l'auteur continue en ces termes (pages 348-349) : « Il reste à déterminer la part que prennent ces diverses enveloppes de l'œuf à la constitution du placenta. D'abord il est évident que la couche vasculaire allantoïdienne des membranes se continue directement avec la couche vasculaire du placenta. A cet effet ses vaisseaux se développent extrêmement et il se forme une sorte de tissu myxomateux qui entoure les vaisseaux. Ces vaisseaux traversent cette formation et, sortant presque nus de sa surface externe, pénètrent dans la couche épithéliale fœtale (Fœt. Ep.), et, refoulant celle-ci et s'en revêtant, forment ainsi les villosités choriales. La couche épithéliale de ces villosités, couche très épaisse à ce stade du développement, pourrait peut-être être considérée comme dérivant de la couche épithéliale allantoïdienne, vu la grande ressemblance de ces deux ordres d'éléments épithéliaux; mais il est impossible de constater aucune continuité entre ces deux couches, et je vois sur mes préparations la couche épithéliale de l'allantoïde s'amincir graduellement en approchant du placenta, et disparaître sans se continuer avec aucune autre formation. D'autre part je ne retrouve pas la couche cellulaire de la membrane séreuse dans la région du placenta, et il faudra certainement étudier d'autres stades du développement pour trancher la question de savoir si réellement cet épithélium de l'enveloppe

séreuse disparaît au niveau du placenta ou s'il prend part à la constitution de celui-ci[1]. »

Les pages suivantes et terminales du mémoire sont consacrées à développer cette idée que le placenta de l'espèce humaine doit être constitué sur le même type que le placenta du rat, mais que sur ce dernier animal la composition histologique des parties est plus facile à étudier. L'auteur enfin s'applique à interpréter, à l'aide des notions qu'il a acquises sur le rat, la constitution du placenta du lapin, tel qu'il a été décrit par Minot. Nous ne le suivrons pas dans cette partie de son travail, dont nous n'avons reproduit si complètement les passages précédents que parce que l'exemple des erreurs incessantes qu'ils contiennent porte en soi sa moralité, à savoir qu'il faut étudier la structure des organes en suivant toutes les phases de leur évolution, et non se livrer à des hypothèses en présence d'une seule de ces phases.

Explication des planches. (Placenta du type Rat-Souris.)

PLANCHE VII.

Fig. 71. — Coupe transversale d'une corne utérine de souris à l'état de vacuité; grossissement de vingt-huit à trente fois.

MM, mésomètre; — *ml*, musculature longitudinale; *mt*, musculature circulaire. — On voit en dedans la muqueuse, avec son chorion épais, ses glandes rares, et la lumière verticale de la cavité utérine.

Fig. 72. — Même coupe sur une corne au onzième jour de la gestation retardée par l'allaitement (ce qui équivaut au cinquième ou sixième jour de la gestation d'une femelle qui n'allaite pas); grossissement de vingt-huit à trente fois; — Gl, glandes; — O, œuf à l'état sphérique. — Ce sont les œufs de cette femelle qui ont été représentés dans les figures 75 et 76.

Fig. 73. — Deux coupes d'un œuf sphérique au cinquième jour de la gestation; grossissement de trois cent cinquante fois; — A, coupe passant par le milieu de l'œuf; B, coupe entamant l'œuf superficiellement (selon la ligne *b*, de la figure A); — *ep*, ectoderme proximal et pôle proximal; — *ed*, ectoderme distal et pôle distal; — *in*, entoderme.

Fig. 74. — Deux coupes d'un œuf sphérique au cinquième jour (même femelle que pour la figure précédente); grossissement de trois cent cinquante fois. — Sur cet œuf l'ectoderme du pôle proximal est déjà plus épais que sur l'œuf de la figure 73.

Fig. 75. — Deux coupes d'un œuf sphérique au onzième jour de la gestation retardée par l'allaitement; grossissement de trois cent cinquante fois; — *VO*, la cavité blastodermique ou cavité vitelline.

Fig. 76. — L'œuf et le fond de la cavité utérine de la figure 72, à un grossissement de trois cent cinquante fois. — CC, cellules de la caduque; — Ep, épithélium de la muqueuse utérine.

1. Nous pensons avoir, dans le présent mémoire, avec assez de détails, tranché ces questions, mais d'une manière bien différente de celle supposée par Klebs; nous ne prenons pas la peine de réfuter la description qu'il donne, dans les lignes précédentes, de la constitution du placenta; elle ne pouvait qu'être erronée, ayant pour point de départ des notions si étranges sur la nature des membranes qui peuvent y prendre part.

Fig. 77. — OEuf et fond de la cavité utérine, en coupe, au sixième jour de la gestation normale (mère n'allaitant pas); grossissement de trois cent cinquante fois. — Les lignes A et B indiquent les directions selon lesquelles ont été obtenues les parties A et B de la figure 79. — Lettres comme précédemment; — 1, cellule plate de l'ectoderme distal; 2, cellule hypertrophiée, future cellule ectodermique géante; — *x*, épithélium utérin commençant à entrer en dégénérescence.

Fig. 78. — Le même œuf, sur une coupe qui ne passe pas par son centre.

Fig. 79. — OEuf au sixième jour (même femelle que pour la fig. 77), coupé perpendiculairement ou un peu obliquement à son axe (voir les lignes A et B de la fig. 77); grossissement de trois cent cinquante fois.

Fig. 80. — Coupe d'un œuf au huitième jour d'une gestation retardée.

Fig. 81. — Coupe d'une corne utérine au septième jour (nous avons obtenu des préparations semblables sur une autre femelle, au dix-septième jour de la gestation retardée); grossissement de vingt-huit à trente fois.

O, l'œuf (voir la fig. 83); — S, sinus utérins; — Gl, reste de glandes.

Fig. 82. — L'œuf et la cavité qui le renferme, au septième jour, au grossissement de quatre-vingts fois. — CV, cavité utérine (comparer avec la fig. 85); — Ep, son épithélium conservé; en *x*, son épithélium dégénéré; — O, l'œuf; VO, sa cavité blastodermique; — 89, région dont les parties sont reprises à un grossissement plus fort dans la figure 89; — G, cellule ectodermique géante (ectoderme distal); comparer avec la figure 84.

Fig. 83. — OEuf au septième jour; grossissement de trois cent cinquante fois. — GE, cellule géante ectodermique; *id*, cellule entodermique distale provenant de l'entoderme proximal et ayant traversé directement la cavité blastodermique pour atteindre sa place distale; — 1, cellule ectodermique distale mince et aplatie (par opposition à la cellule GE).

Fig. 84. — Autre œuf, au septième jour, provenant de la même corne utérine que le précédent; il est représenté avec les parties utérines immédiatement adjacentes (voir fig. 82); grossissement de trois cent cinquante fois. — CN, première indication du cône ecto-placentaire; — 1, cellule ectodermique distale mince et aplatie; — 2, cuticule ectodermique; — 3, bord de l'entoderme proximal; — *id*, cellule entodermique distale provenant de ce bord (comparer avec la cellule *id* de la figure 83); — GE, cellule géante ectodermique; — CV, loge utérine de l'œuf; — Ep, épithélium utérin intact; — *x*, amas formés par l'épithélium dégénéré.

Fig. 85. — Coupe longitudinale d'une portion de corne utérine de rat; grossissement de vingt-huit fois. — CV, cavité utérine; — O, l'œuf logé dans une dépression qui limite l'hypertrophie de la région anti-mésométrique de la muqueuse; — MM, mésomètre; — *mt*, musculature circulaire: — *ml*, musculature longitudinale.

Fig. 86. — Coupe longitudinale de corne utérine de rat, plus avancée que la précédente; grossissement de vingt-huit fois. — Lettres comme ci-dessus; de plus : P, plis de la muqueuse de la région mésométrique.

Fig. 87. — Coupe transversale d'un renflement utérin de la souris, au huitième jour de la gestation; grossissement de trente fois. — CV, lumière du canal utérin; — CD, cavité de la caduque proprement dite; — S, S, sinus utérins; — Gl, reste de glandes.

Fig. 88. — Les éléments du chorion de la muqueuse utérine aux premiers jours de la gestation (fig. 71 et 76); grossissement de trois cent cinquante fois. — Cp, capillaire; — Ep, épithélium d'une glande; — CC, cellules du chorion (cellules de la caduque).

Fig. 89. — Les mêmes éléments aux septième et huitième jours, avec les cellules ectodermiques distales de l'œuf; grossissement de trois cent cinquante fois. — GE, cellules géantes ectodermiques; — CC, CC_2, cellules de la caduque.

Planche VIII.

Fig. 90. — Coupe en long d'un œuf de souris à sept jours et demi ou huit jours (même femelle que pour la figure 87). — CN, cône ectoplacentaire; — CE, cavité ectodermique; — VO, cavité blastodermique ou vitelline; — *ip*, entoderme proximal; — *x*, cellule de cet entoderme donnant naissance à une future cellule de l'ectoderme distal, *id*; — *ct*, cuticule ectodermique distale; — GE, cellules géantes ectodermiques; — 3, bord de l'entoderme proximal et sa continuité avec l'entoderme distal.

Fig. 91. — Coupe d'un renflement utérin au huitième jour; grossissement de vingt-huit fois. — CV, lumière de la cavité utérine; — CD, cavité de la caduque (comparer avec la fig. 87); — l'œuf contenu dans la cavité de la caduque est reproduit dans la figure 93.

Fig. 92. — OEuf de rat; lettres comme ci-dessus; — en L, région profonde du cône ectoplacentaire, siège spécial de la prolifération qui donne naissance aux cellules de ce cône; — *y*, restes de l'épithélium utérin.

Fig. 93. — OEuf de souris au huitième jour (voir fig. 91); — L, L, lacunes du cône ectoplacentaire.

Fig. 94. — OEuf de souris, montrant la première apparition de l'étranglement inter-amnio-

placentaire (IAP); grossissement de cent quatre-vingt-dix fois; — A, débordement latéral de cellules du cône ectoplacentaire (CN); — R, R, dépressions de la surface du cône ectoplacentaire, se continuant avec les lacunes de ce cône; — *x*, lieu d'adhérence entre l'entoderme proximal et l'ectoderme correspondant (ligne primitive?).

Fig. 95. — Autre œuf, de la même femelle que le précédent, avec une cavité amniotique (CAM) plus développée; grossissement de cent quatre-vingt-dix fois; — *ms*, *ms*, première indication du mésoderme.

Fig. 96. — OEuf de souris, avec la cavité de la caduque, au stade de développement correspondant au début du neuvième jour; grossissement de soixante fois. — CD, cavité de la caduque; — S, S, sinus utérins; les autres lettres comme ci-dessus.

Fig. 97. — La région du canal inter-amnio-placentaire (IAP) de la figure précédente, reprise à un grossissement de cent quatre-vingt-dix à deux cents fois; — AL, bourgeon allantoïdien; — PP, première indication du clivage du mésoderme (cavité pleuro-péritonéale).

Fig. 98. — Fragment de la paroi de la cavité de la caduque montrant l'ouverture (en O,O) des sinus utérins (S,S), dans cette cavité (côté droit de la figure, en B); — en A, côté qui se continuait avec la masse de la caduque; — En, endothélium des sinus utérins; — CC, CC_2, cellules de la caduque.

Planche IX.

Fig. 99. — Coupe d'un œuf de rat, au stade où est achevée la séparation de la cavité amniotique (CAM) et de la cavité ectoplacentaire (CEP); grossissement de soixante-dix fois. — CN, cône ectoplacentaire, avec ses lacunes (L, L), ses débordements latéraux de cellules vésiculeuses (en A); — LL, lame ectoplacentaire latérale; — LI, lame ectoplacentaire inférieure; — PP, cavité pleuro-péritonéale ou cœlome externe; — V, apparition des premiers vaisseaux; — CAM, cavité amniotique; — LA, lame amniotique; — LB, lame embryonnaire; — en RR, on voit comment les sinus utérins viennent déboucher dans les lacunes du cône ectoplacentaire. — Les autres lettres comme précédemment.

Fig. 100. — OEuf de rat au stade de creusement de la cavité ectodermique (CE, CE), pour montrer spécialement la disposition des cellules géantes ectodermiques (GE); grossissement de cent quatre-vingt-dix fois; — en *x*, cellule géante enclavée au milieu des éléments de la caduque (CD).

Fig. 101. — Cavité de la caduque et œuf de rat, au stade de creusement achevé de la cavité ectodermique; grossissement de trente fois. — S, S, sinus utérins; — CD, cavité de la caduque; — CN, cône ectoplacentaire; — CE, cavité ectodermique: — *mt*, musculature circulaire de l'utérus; — *ml*, musculature longitudinale.

Fig. 102. — Extrémité supérieure de l'œuf de la figure précédente; grossissement de cent quatre-vingt-dix fois. — Lettres comme précédemment; remarquer les dépressions (R, R) de la surface du cône ectoplacentaire, se continuant avec les lacunes de ce cône.

Fig. 103. — Extrémité inférieure de l'œuf de la figure 101; grossissement de cent quatre-vingt-dix fois.

Fig. 104. — Les détails de l'entoderme proximal (*ip*) et distal (*id*) de cette même figure repris à un grossissement de trois cent cinquante fois; — en 1, 2, 3, 4, divers stades de migration des cellules partant de l'entoderme proximal pour aller constituer l'entoderme distal, en traversant la cavité blastodermique (VO).

Fig. 105. — Coupe d'un œuf de souris à la fin du neuvième jour de la gestation; la coupe passe par les restes du canal inter-amnio-placentaire (IAP); grossissement de quatre-vingt-dix fois. — LM, lames médullaires (ou lames embryonnaires, voy. LB, fig. 99) de l'ectoderme de la cavité amniotique; — LA, lame amniotique proprement dite; — CH, corde dorsale; — VO, cavité blastodermique (vésicule ombilicale).

Fig. 106. — Même coupe d'un autre œuf de la même femelle; grossissement quatre-vingt-dix fois. — 111, ligne de repère pour l'interprétation de la figure 111.

Fig. 107, 108, 109, 110. — Quatre coupes d'un œuf de rat, au même stade que l'œuf de la souris à la fin du neuvième jour; grossissement de cinquante fois. — La figure 107 est une coupe portant sur l'extrémité antérieure de l'embryon (C, future vésicule cérébrale); la figure 110 une coupe portant sur l'extrémité postérieure. — Lettres comme ci-dessus; de plus, AL, allantoïde; — V, vaisseaux de l'aire vasculaire (région du sinus terminal); — PP, cavité pleuro-péritonéale inter-annexielle.

Fig. 111. — Coupe d'un œuf de souris, à la fin du neuvième jour, selon un plan parallèle à l'axe de l'embryon, mais passant un peu en dehors de la ligne médiane (voir la ligne 111 de la fig. 106); grossissement quatre-vingt-dix fois.

Fig. 112. — Coupe d'un œuf de souris à la fin du neuvième jour, selon un plan à peu près horizontal (voir la ligne 112 de la fig. 111); grossissement de quatre-vingt-dix fois. — A droite est l'extrémité postérieure de l'embryon (AL, allantoïde); — à gauche est l'extrémité antérieure. — Lettres comme pour toutes les figures précédentes.

PLANCHE X.

Fig. 113 à 118. — Série de coupes longitudinales de renflements utérins du rat pour montrer le développement de la caduque et l'encapsulement de l'œuf. Les fig. 113 à 116 sont au grossissement de onze fois; les fig. 117 et 118 au grossissement de neuf fois. — MM, bord mésométrique de l'utérus; — *mt*, musculature transversale; — CV, cavité de la corne utérine; — M, base mésométrique du cylindre de la caduque; — A, extrémité opposée qui perd graduellement ses adhérences et devient libre.

Fig. 119. — Coupe d'un œuf de rat perpendiculairement à l'axe de l'embryon; grossissement de cinquante-quatre fois. — CN, cône ectoplacentaire; — CEP, cavité ectoplacentaire réduite à l'état de fente; — PP, cavité pleuro-péritonéale externe ou inter-annexielle; — V, vaisseaux de l'aire vasculaire, région du sinus terminal; — *ip*, entoderme proximal; — Am, voile amniotique; — GM, gouttière médullaire; — CH, corde dorsale; — PV, masses prévertébrales; — VO, cavité de la vésicule ombilicale; — *ct*, cuticule ectodermique, seul élément ici représenté de la paroi que les feuillets distaux forment à la vésicule ombilicale.

Fig. 120. — Coupe d'un autre œuf de rat, du même âge (même femelle), mais parallèlement à l'axe de l'ensemble de l'embryon, lequel est déjà tordu transversalement; grossissement de cinquante-quatre fois. — Lettres comme ci-dessus, de plus : VC, vésicules cérébrales (coupe des lames ectodermiques de ces vésicules non encore occluses); — IA, intestin antérieur; — *pp*, fente pleuro-péritonéale proprement dite ou intra-embryonnaire.

Fig. 121. — Coupe d'un œuf de souris, au dixième jour de la gestation normale, faite parallèlement à la direction générale (antéro-postérieure) du corps de l'embryon, lequel présente de nombreuses inflexions latérales; grossissement de cinquante-deux fois. — Lettres comme ci-dessus, de plus : — M, canal médullaire; — C, cœur; — IA, intestin antérieurs — IP, intestin postérieur.

Fig. 122. — Coupe d'un autre œuf de souris, du même âge (dixième jour, même femelle), perpendiculairement à l'axe de l'embryon, et portant sur la partie moyenne du corps; grossissement de cinquante-deux fois. — Mêmes lettres.

Fig. 123. — OEuf de souris au onzième jour, coupe suivant l'axe antéro-postérieur de l'ensemble de l'embryon; grossissement de trente-quatre fois. — Lettres comme ci-dessus.

Fig. 124. — OEuf de souris du même âge (onzième jour, même femelle), coupé perpendiculairement à l'axe de la partie antérieure du corps de l'embryon, un peu obliquement par rapport à l'axe vertical de l'œuf, comme le montre la ligne 124 de la figure 123; grossissement de trente-quatre fois. — Lettres comme ci-dessus; de plus : — VO, vésicule oculaire primitive; — COM, canal omphalo-mésentérique. — Pour les stades plus avancés du corps de l'embryon, voir les figures 117 et 118.

PLANCHE XI.

Fig. 125. — Coupe d'un renflement utérin de souris à la fin du onzième jour; grossissement de 20 fois.

CV, cavité utérine; — de M à A, limites de la caduque réfléchie; — C, la caduque réfléchie, doublée en dedans par la couche des cellules ectodermiques géantes (G); — VO, cavité de la vésicule ombilicale; — CAM, cavité de l'amnios contenant l'embryon; — AL, allantoïde; — au-dessus de l'allantoïde (en 1), on voit successivement, les couches basales de la formation ectoplacentaire (en 2), le cône ectoplacentaire (en 3), et la puissante masse des formations utérines (caduque sérotine en 4); enfin, au-dessus, la couche médio-musculaire de l'utérus (en 5).

Fig. 126. — Bords des parties basales ou circonférence du placenta au dixième jour. Grossissement de 120 fois.

Ip, entoderme proximal; — *id*, entoderme distal; — IC, entoderme ectoplacentaire ou lame ectoplacentaire de l'entoderme; — V, vaisseaux allantoïdiens.

Fig. 127. — La région moyenne de l'ectoplacenta (l'ectoplacenta moins ses bords) au onzième jour. Grossissement de 120 fois.

S.S, sinus utérins; — R,R, lieux de continuité entre ces sinus et les lacunes sanguimaternelles (L, L) de l'ectoplacenta; — dans l'ectoplacenta, les couches successives qu'on peut distinguer sont, en allant de bas en haut : la couche compacte de l'allantoïde (1), la couche cellulaire de l'ectoplacenta (2), la couche plasmodiale (3), la couche cellulaire intermédiaire (4) et enfin le cône ectoplacentaire proprement dit (5) avec ses cellules ectodermiques géantes; — V,V, vaisseaux allantoïdiens.

Fig. 128. — Bord des parties basales ou circonférence du placenta au onzième jour. Grossissement de 120 fois.

Lettres comme ci-dessus. Remarquer la direction prise par l'entoderme ectoplacentaire, comparativement à la figure 126, et l'angle (*a*) ou *sinus* que forme cet entoderme ectoplacentaire en se continuant avec l'entoderme proximal (*ip*). — *b*, masse mésodermique encap-

sulée par le reploiement de la circonférence de l'ectoplacenta; — V, vaisseaux allantoïdiens.

Fig. 129. — Coupe de la base de la caduque réfléchie (région M de la fig. 125), à un grossissement de 340 fois. (Par erreur, cette figure a été renversée, et la courbe M devrait avoir sa concavité regardant en bas et non en haut.)

CV, cavité utérine; — EP, épithélium utérin dont on suit, vers la caduque, les transformations successives en *ep*, *x* et *y*; — M, lieu de réflexion de l'épithélium utérin sur la caduque; — 1, chorion de la muqueuse utérine; — 2, couches les plus externes de la caduque; — 3,4, couches les plus internes; — 5, couches des cellules ectodermiques géantes (GE); — 6, entoderme distal et cuticule ectodermique (ct); — 7, entoderme proximal; — V, vaisseaux omphalo-mésentériques; — VO, cavité de la vésicule ombilicale; — *ms*, mésoderme de cette vésicule (splanchnopleure); — S, sinus sanguins de la caduque; — En, leur endothélium.

Fig. 130. — Coupe d'ensemble de l'ectoplacenta à la fin du treizième jour. Grossissement de 20 fois.

1, allantoïde; — CR, cordon ombilical (portion non revêtue de sa gaine amniotique); — 2, couche plasmodiale compacte de l'ectoplacenta; — 3, couche plasmodiale réticulée; — 4, couche cellulaire supérieure, transitoire; — 5, caduque sérotine; — AL, allantoïde; — IM, couche médio-musculaire de la région mésométrique de l'utérus.

Fig. 131. — Restes du cône ectoplacentaire (CN,CN) disloqués par les poussées de la couche cellulaire (5,5) sous-jacente de l'ectoplacenta, au treizième jour.

Fig. 132. — Les parties latérales et inférieures de l'ectoplacenta de la figure 130 (fin du 13e jour), à un grossissement de 120 fois. — CN,CN, restes du cône ectoplacentaire (cellules vésiculeuses ectodermiques); — 5, couche cellulaire supérieure transitoire de l'ectoplacenta; — 4, couche plasmodiale réticulée; — V, vaisseaux allantoïdiens; — VOM, vaisseaux omphalo-mésentériques; — *id*, entoderme distal; — IC, entoderme ectoplacentaire; — *ip*, entoderme proximal.

Fig. 133. — Les éléments et couches successives qui composent l'ectoplacenta dans sa partie moyenne à la fin du treizième jour. Cette figure peut être considérée comme la reproduction, à un grossissement de 120 fois, d'une bande empruntée à la figure 130 précisément dans la région de la bande blanche où sont inscrits les chiffres 1 à 5.

V,V, vaisseaux allantoïdiens; — L, lacunes sanguimaternelles; — 1, masse allantoïdienne; — 2, couche cellulaire (cytoblaste) de l'ectoplacenta; — 3, couche plasmodiale compacte, creusée à la fois et de lacunes sanguimaternelles (L,L) et de canaux vasculo-fœtaux (V,V); — 4, couche plasmodiale réticulée; — 5, couche cellulaire supérieure transitoire; — 6, les éléments de la région centrale de la caduque sérotine.

Planche XII.

Fig. 134. — Coupe de la caduque réfléchie, au quatorzième jour, à un grossissement de 340 fois. — Lettres comme pour la fig. 129 de la planche précédente.

Fig. 135. — Constitution de la partie moyenne de l'ectoplacenta au quatorzième jour. Grossissement de 120 fois.

1, allantoïde; — 2, couche cellulaire (cytoblaste) de l'ectoplacenta; — 3, couche plasmodiale compacte; — 4, couche plasmodiale réticulée pénétrée par les capillaires allantoïdiens; — 5, couche plasmodiale réticulée où n'ont pas encore pénétré les capillaires fœtaux; — 6, sérotine.

Fig. 136. — Coupe d'ensemble de l'ectoplacenta et de l'utérus au quatorzième jour. Grossissement de 16 fois.

1, masse mésodermique allantoïdienne; 3, parties ectoplacentaires pénétrées par les vaisseaux fœtaux; — 5, couche plasmodiale réticulée non pénétrée par les capillaires fœtaux; — 6, sérotine; — 7, couche médio-musculaire de la région mésométrique; — 8, restes de la couche cellulaire supérieure transitoire de l'ectoplacenta; — G, restes (cellules géantes) des bords du cône ectoplacentaire; — *a*, sinus entodermique; — CR, cordon ombilical (sans l'amnios).

Fig. 137. — Coupe des parties latérales d'un ectoplacenta au quatorzième jour. Grossissement de 80 fois.

A la partie supérieure de la figure : 1, couche plasmodiale pénétrée par les capillaires fœtaux; — 3, couche plasmodiale réticulée sans capillaires fœtaux; — 4, la sérotine.

A la partie inférieure de la figure : 1, couche plasmodiale pénétrée par les capillaires fœtaux; — 3, couche plasmodiale réticulée en voie de formation aux dépens de la couche cellulaire transitoire; — 8, couche de cellules géantes (restes de la base du cône ectoplacentaire); — 6, caduque réfléchie; — CV, cavité utérine. — Les autres lettres comme dans les figures précédentes.

Fig. 138. — Fragment de la couche la plus supérieure de la région médiane d'un ectoplacenta de quatorze jours. Grossissement de 260. Comparativement à la figure 135 (en 5-6), on voit l'ectoplacenta se terminer en haut par une couche plasmodiale plus épaisse, qu'on peut considérer comme un stade de transformation de la couche cellulaire supérieure transitoire

en plasmode réticulé; — 6, cellules de la région médiane de la sérotine, passant de la forme étoilée vers la forme vésiculeuse; — G, reste du cône ectoplacentaire.

Fig. 139. — Couche plasmodiale ectoplacentaire, et cellules de la sérotine au quatorzième jour, mais dans un cas où les cellules de la sérotine étaient déjà très avancées dans leur développement vésiculeux (comme aux 15e et 16e jours) : L,L, lacunes sanguimaternelles; — S, sinus utérin à l'ouverture duquel arrive le plasmode réticulé, mais sans y pénétrer (comparer avec la figure 150 de la planche suivante).

Fig. 140. — Contact du plasmode ectoplacentaire (3,3) avec les cellules géantes, restes des parties latérales du cône ectoplacentaire (partie inférieure de la figure 137, en 3-8). Grossissement de 260.

3.3, travées du plasmode ectoplacentaire; — L,L, ses lacunes sanguimaternelles; — G,G, cellules géantes; — E, larges espaces laissés entre ces cellules et donnant passage au sang maternel; — D, cellule géante englobée par le plasmode et en voie de disparition.

Fig. 141. — Contact des cellules géantes (G), restes des parties latérales du cône ectoplacentaire, avec les éléments de la caduque, au quatorzième jour, à un grossissement de 260. — S, sinus de la caduque avec son endothélium hypertrophié.

Fig. 142, 143, 144, 145, vues d'ensemble de coupes transversales de l'utérus et des annexes fœtales au treizième jour (fig. 142), au quatorzième jour (fig. 143), au seizième jour (fig. 144), et enfin à la fin de la gestation, soit au vingtième ou vingt et unième jour (fig. 145), pour montrer le développement et l'atrophie relative des diverses parties, et notamment la disparition de la caduque sérotine et de la caduque réfléchie. Toutes ces figures sont à un même grossissement de 3 fois; — sur toutes, la membrane la plus interne est l'amnios (Am); vient ensuite la caduque réfléchie (avec l'entoderme proximal et l'entoderme distal); et extérieurement la paroi utérine.

Planche XIII.

Fig. 146. — Ectoplacenta de souris au quinzième jour; grossissement de 15 fois; — En 1, ectoplacenta proprement dit, c'est-à-dire plasmode parcouru par des lacunes sanguimaternelles et par des canaux vasculo-fœtaux; — 2, couche plasmodiale réticulée commençant à pénétrer dans les sinus de la sérotine sous la forme dite couche plasmodiale endovasculaire; — 3, partie de la sérotine non envahie encore par cette couche plasmodiale; — 4, couche médio-musuclaire; — CN, cellules géantes, derniers restes du cône ectoplacentaire; — *a*, sinus entodermique (gaine circulaire formée par l'entoderme autour de la masse mésodermique allantoïdienne).

Fig. 147. — Coupe des parties latérales du placenta de la souris au seizième jour. Grossissement de 30 fois.

1, 2, 3, comme dans la figure précédente ; la couche plasmodiale endovasculaire a envahi la plus grande partie de l'épaisseur de la sérotine; — IC, îlots compacts formés de plasmode non encore envahi par les conduits vasculo-fœtaux; — CN, cellules géantes, derniers restes du cône ectoplacentaire; — *a*, profonde gouttière formée par l'entoderme ectoplacentaire autour de la masse mésodermique allantoïdienne.

Fig. 148. — Coupe des parties médianes de ce même placenta de souris, au seizième jour. Grossissement, 30 fois.

Même signification et même remarques pour les couches 1, 2, 3; — IC, îlots compacts.

Fig. 149. — Fragment de la zone limite supérieure de l'ectoplacenta proprement dit (transition entre le tissu spongieux de l'ectoplacenta et la formation plasmodiale endovasculaire) — seizième jour; — grossissement de 350 fois.

Fig. 150. — Fragment des zones les plus supérieures du placenta de la souris au quinzième jour. Grossissement de 350 fois.

1, partie de la couche plasmodiale réticulée où pénètrent les conduits vasculo-fœtaux; — 2, partie de cette formation non encore pénétrée par les vaisseaux fœtaux (zone limite supérieure de l'ectoplacenta proprement dit); — 3, couche profonde de la sérotine, dont les sinus (S) sont envahis par la couche plasmodiale réticulée (formation plasmodiale endovasculaire); — CC, éléments de la caduque sérotine (cellules vésiculeuses de la caduque).

Fig. 151. — Les éléments de l'ectoplacenta sur la partie latérale de son hile (comparer à la région inférieure moyenne de la figure 147) : seizième jour; *Am*, amnios; CR, cordon; — C,C, canalicules ectoplacentaires; — *c*,*c*, capillaires fœtaux des conduits vasculo-fœtaux; — L,L, lacunes sanguimaternelles, c'est-à-dire plasmode réticulé à larges mailles (sans interposition de conduits vasculo-fœtaux) qui forme la zone limite inférieure de l'ectoplacenta.

Fig. 152. — Fragment d'une coupe faite en plein disque ectoplacentaire parallèlement à sa surface; seizième jour; grossissement, 350 fois.

C,C, canalicules. et *cc*, capillaires fœtaux, sectionnés transversalement.

Fig. 153. — Ilot compact (18e jour), c'est-à-dire reste de la formation plasmodiale compacte non envahie par les capillaires fœtaux (voir les îlots IC, IC des figures 147 et 148); — L, lacunes sanguimaternelles au milieu de cet îlot.

PLANCHE XIV.

Fig. 154. — Souris, au dix-septième jour, grossissement de 110 fois.

Cette figure présente deux étages : 1° l'étage inférieur (en 1 et *a*) est la partie supérieure de l'ectoplacenta proprement dit formé d'un plasmode réticulé tout entier envahi par les conduits vasculo-fœtaux, c'est-à-dire que l'ectoplacenta est ici à l'état de canalicules ectoplacentaires avec capillaires fœtaux ; — en 1, gros vaisseau fœtal entouré d'éléments mésodermiques ; — en L,L, quelques grosses lacunes sanguimaternelles ; — 2° l'étage supérieur (*b*, *b*) est formé par une série d'*îlots vésiculeux* (IV,IV), de la sérotine, entourés de tous côtés par la formation plasmodiale endovasculaire (P,P) ; — en A, gros sinus central du placenta, servant, comme le montrent les injections, à la circulation du sang veineux qui revient de l'ectoplacenta.

Fig. 155. — Coupe médiane de l'ectoplacenta du rat, montrant la formation de la couche plasmodiale endovasculaire. Grossissement de 25 fois.

CR, cordon ; — *ip*, entoderme proximal ; — *id*, entoderme distal ; — *CN*, restes du cône ectoplacentaire (cellules vésiculeuses géantes) ; — *a*, lieu où la couche plasmodiale endovasculaire émane de la masse plasmodiale de l'ectoplacenta ; — *b*,*c*, pénétration de cette couche dans les sinus utérins de la sérotine.

Fig. 156. — Coupe du même ectoplacenta, passant par un plan situé en dehors de celui de la coupe précédente, et par suite ne montrant qu'incomplètement la continuité entre la couche plasmodiale endovasculaire (*c'*,*c''*) avec le plasmode ectoplacentaire (voir le texte).

Fig. 157. — Coupe du même ectoplacenta, passant encore plus en dehors du plan médian ; on n'aperçoit plus de connexions entre *a* et *c'* (voir le texte).

Fig. 158 et 159. — Détails de la pénétration de la couche plasmodiale endovasculaire (chez le rat) et de ses rapports avec l'endothélium des sinus utérins ; — grossissement de 350 fois.

P,P, le plasmode ; — En, endothélium des sinus ; — S, cavités des sinus de la sérotine ; — L, lacunes sanguimaternelles du plasmode ; — pour les autres détails, voir le texte.

Fig. 160. — Une région de la zone limite inférieure de l'ectoplacenta proprement dit, au seizième et dix-septième jour de la gestation.

V, vaisseaux allantoïdiens ; — L,L, grandes lacunes sanguimaternelles à parois plasmodiales épaisses (comparer avec la fig. 151) ; — *a*, sinus ou gouttière entodermique de l'ectoplacenta.

Fig. 161. — Les canalicules sanguimaternels (C,C) et les conduits vasculo-fœtaux (*c*,*c*, capillaires) au dix-septième jour.

Fig. 162. — Caduque réfléchie et parties voisines, au dix-septième jour de la gestation de la souris. Grossissement de 340 fois.

EP, épithélium de l'utérus ; — de 1 à 4 (comparer fig. 134, pl. XII), couche finement granulée, parsemée de débris nucléaires et représentant ce qui reste de la caduque réfléchie ; — de 4 à 5, restes de la couche des cellules géantes ectodermiques ; — *ct*, cuticule ectodermique — 7, entoderme distal et entoderme proximal ; — V, vaisseaux omphalo-mésentériques.

Fig. 163. — La région du bord de l'ectoplacenta de la souris au dix-septième jour. Grossissement de 350 fois.

1, îlots vésiculeux (IV) circonscrits par le plasmode endovasculaire ; — 2, plasmode réticulé ; — 3, cellules géantes de nouvelles formations ; — 4, restes des anciennes cellules géantes du cône ectoplacentaire ; — *id*, entoderme distal ; — L, lacune sanguimaternelle, dans laquelle ont été figurés quelques globules du sang maternel qui la remplit ; — *ct*, cuticule ectodermique sur laquelle reposent les éléments de l'entoderme distal (*id*).

PLANCHE XV.

Fig. 164. — Coupe longitudinale (horizontale, allant d'une face latérale à l'autre) d'un utérus de souris, avec le placenta et les parois utérines : la coupe est faite dans une direction et à un niveau indiqué par la ligne 164 sur la fig. 166. Grossiss. de 12 fois environ. — U, parois utérines : de A à B, ces parois dans la région du renflement de gestation ; de B en C, ces parois dans la région intermédiaire à deux renflements ; — CV, cavité de l'utérus ; — SR, mince bordure formée au disque placentaire par la partie périphérique de la caduque sérotine ; — 2, 2, limites de la masse spongieuse du placenta ; — 3, 3, formation plasmodiale endovasculaire, semée de nombreux îlots vésiculeux ; — IC, îlots compacts ; — L, L, canaux contenant le sang maternel ; — VV, vaisseaux fœtaux avec leurs gaines mésodermiques et entodermiques (Voir les fig. 165 et 167).

Fig. 165. — Rapports des gros vaisseaux allantoïdiens dans le placenta ; — CC, canalicules sanguimaternels de la masse spongieuse du placenta ; — V,V, gros vaisseaux allantoïdiens ; — *m s*, mésoderme qui les entoure ; — *a*, cavité de leur gaine entodermique, avec l'entoderme distal (*d*) et l'entoderme proximal (*p*).

Fig. 166. — Coupe du placenta du rat à un stade qui correspond à environ le 18° jour de la

gestation chez la souris. Grossiss. de 16 fois. — M, lieu où la muqueuse utérine se réfléchit en se continuant avec la sérotine périphérique (SR); — VO, cavité de la vésicule ombilicale; — Am, amnios; — CR, cordon ombilical; — 1, masse mésodermique allantoïdienne du placenta; — 2, masse spongieuse du placenta; — 3 et 4, formation plasmodiale endovasculaire; — 5, sérotine; — 6, couche dite médio-musculaire; — 7, 8, ectoderme distal. — 164, ligne destinée à faire comprendre la direction de la coupe représentée par la fig. 164.

Fig. 167. — Autre disposition de la gaine entodermique des gros vaisseaux allantoïdiens dans la masse spongieuse du placenta. — Comparer avec la fig. 165; mêmes lettres que dans cette figure.

Fig. 168. — Éléments du plasmode endovasculaire, du placenta de la souris, au 18e jour. Grossiss. de 200 fois. Cette coupe passe par la sérotine périphérique (SR) et la paroi utérine (comme la figure 164, dont elle est un fragment plus grossi). — IV, ilots vésiculeux; — L, L, lacunes sanguimaternelles du plasmode; — A, portion profonde, finement réticulée du plasmode; — G, cellules géantes ectodermiques individualisées dans la zone la plus externe du plasmode. — SR, sérotine périphérique; — U, paroi utérine avec l'épithélium de la muqueuse.

Fig. 169. — Canalicules sanguimaternels (CC) et capillaires fœtaux (*cc*) du placenta du rat vers la fin de la gestation.

Fig. 170. — Couche plasmodiale endovasculaire de la partie centrale d'un placenta de souris au dernier jour de la gestation. En haut est le chorion de la sérotine (CS), en bas la substance spongieuse du placenta. — A, région où le plasmode est composé d'épaisses travées; — G, cellules géantes de sa zone externe; — IV, ilots vésiculeux; — L, L, lacunes sanguimaternelles; — CC, canalicules sanguimaternels, et *cc*, capillaires fœtaux de la région spongieuse de l'ectoplacenta.

Fig. 171. — Coupe de la substance spongieuse de l'ectoplacenta de la souris au 18e jour, perpendiculairement à la direction générale des capillaires fœtaux (*cc*) et des canalicules sanguimaternels (CC).

Fig. 172. — Fragment des enveloppes de l'œuf et des parois utérines de la souris au 18e jour. Am, amnios; — V, gros vaisseau omphalo-mésentérique; — 7, entoderme proximal; — *ct*, cuticule ectodermique; — entre 7 et *ct*, ce qui reste de l'entoderme distal; — 4, restes de la caduque réfléchie et de l'ectoderme distal; — E, épithélium de l'utérus; — M, musculature utérine.

Fig. 173. — Mêmes parties que dans la figure précédente, au 20e jour. Mêmes lettres. — En *a*, *a*, noyaux représentant les derniers restes de l'entoderme distal; — *bb*, débris représentant les derniers restes de la caduque réfléchie.

Fig. 174. — Coupe de la substance spongieuse du placenta de la souris au 19e jour, parallèlement à la direction générale des capillaires fœtaux (*cc*) et des canalicules sanguimaternels (CC). — En *a*,*a*, points où la paroi plasmodiale de ces canalicules a été résorbée et laisse à nu le capillaire fœtal.

Fig. 175. — Coupe du bord du placenta du rat près du terme. Grossiss. de 20 fois environ. — IV, ilots vésiculeux; — L, L, lacunes sanguimaternelles entre les cellules géantes; — *b*, cuticule ectodermique: — R, zone résiduelle; — en *a*, partie du plasmode non transformée en cellules vésiculeuses.

Fig. 176. — Coupe du placenta d'une souris à terme. Grossiss. de 15 fois. — CR, cordon; — Am, amnios; — VI, villosités de l'entoderme proximal, dans le voisinage du bord du placenta; — R, zone résiduelle; — U, paroi utérine; — SR, reste de la sérotine périphérique; — M, lieu où la muqueuse utérine se continue avec la sérotine (bord de la partie adhérente du placenta); — 1, masse mésodermique allantoïdienne; — 2, masse spongieuse du placenta; — 4, formation plasmodiale endovasculaire; — 5,5, sérotine (partion dite *chorion de la sérotine*). — IV, ilots vésiculeux.

Planche XVI.

Fig. 177. — Le bord du placenta et les parties voisines, d'après une coupe perpendiculaire au disque placentaire d'une souris à terme. Grossiss. de 100 fois. — *ip*, entoderme proximal; — VV, ses énormes villosités dans la région voisine du bord du placenta; — T,T,T, les vaisseaux du réseau qui chez le rat et la souris représente le sinus terminal; — VO, l'espace qui représente la cavité de la vésicule ombilicale; — *id*, entoderme distal; — G,G, restes de cellules géantes; — R, zone résiduelle (cuticule ectodermique rétractée); — E,E, épithélium utérin.

Fig. 178. — Zone limite inférieure de la masse spongieuse de l'ectoplacenta du même sujet. — 1, mince couche non pénétrée par les capillaires fœtaux; — 2, couche où le plasmode des parois des canalicules sanguimaternels s'individualise en cellules étoilées. — *a*, sinus entodermique du placenta, avec l'entoderme distal (*d*) et l'entoderme proximal (*p*); — VV, T, *id*, etc., comme dans la figure 177.

Fig. 179. — Coupe de la masse spongieuse du placenta de la souris au dernier jour de la gestation, faite perpendiculairement à la direction générale des capillaires fœtaux (*cc*) et des

canalicules sanguimaternels (CC). L'ancienne paroi plasmodiale de ces canalicules n'est plus guère représentée que par ses noyaux.

Fig. 180. — La formation plasmodiale du placenta du rat à la fin de la gestation. — G.G. zone externe de la formation plasmodiale, individualisée en cellules géantes, au contact de la sérotine (CS); — S, sinus de la sérotine; — L,L, lacunes sanguimaternelles; — AA, zone moyenne du plasmode s'individualisant en cellules fusiformes; — IV, IV, îlots vésiculeux situés en plein plasmode; — 2, îlot vésiculeux entouré de plasmode qu'envahissent les capillaires fœtaux; — 3, îlot vésiculeux situé dans la portion spongieuse du placenta, c'est-à-dire au milieu des capillaires fœtaux (*cc*) et des lacunes sanguimaternelles (CC).

Fig. 181. — Mêmes parties que pour la figure 179, seulement les capillaires fœtaux sont vus selon leur longueur (coupe parallèle à leur direction générale).

Fig. 182. — Coupe d'un renflement utérin de souris ayant accidentellement expulsé son contenu (13e jour de la gestation). Grossiss. de 12 fois. — A, partie latérale du renflement qui ne s'est pas vidé et n'a pas été déformé; — B, côté où est l'ouverture par laquelle l'autre renflement a expulsé son contenu; — 1,1, caduque réfléchie; — 2,2, entoderme proximal; — CR, cordon ombilical rompu (l'amnios a été expulsé avec le fœtus). — On voit que la traction exercée sur l'ectoplacenta y a produit une sorte de clivage par déchirure de la couche plasmodiale réticulée (voir le texte et les détails de la figure 184). — VO, cavité de la vésicule ombilicale.

Fig. 183. — Coupe du placenta du *Meriones Sokanii*, probablement au début de la période de remaniement de l'ectoplacenta. Grossiss. de 25 fois. — MU, MU, musculature utérine; — SR, sérotine; — S, sinus de la sérotine se continuant avec les lacunes sanguimaternelles circonscrites par des cellules géantes ectodermiques. — CV, cavité utérine; — C, caduque réfléchie; — M, point où elle se continue avec de la muqueuse utérine; — G, cellules géantes ectodermiques; entoderme distal doublant la caduque réfléchie; — *id*, entoderme distal; — VO, cavité de la vésicule ombilicale; — *ip*, entoderme proximal; — CR, cordon; — Al, allantoïde; — 1, partie profonde de l'ectoplacenta contenant des conduits vasculo-fœtaux; — 2, partie superficielle ne contenant que des lacunes sanguimaternelles.

Fig. 184. — Détails, à un grossissement de 80 fois, des parties inférieures de l'ectoplacenta accidentellement disloqué de la figure 182. — Al, allantoïde; — P.P, prolongements mésodermiques allantoïdiens; — L.L, lacunes sanguimaternelles; — *b.b.* et *c.c.* divers aspects des travées plasmodiales étirées ou déchirées; — 5, couche cellulaire supérieure ou transitoire de l'ectoplacenta (comparer avec la figure 132 de la planche XI).

Fig. 185. — Partie inférieure d'une coupe d'ectoplacenta de Meriones dont les parties ont été mécaniquement déformées par l'expulsion accidentelle du fœtus. — Grossiss. 200 fois. — Al, masse mésodermique allantoïdienne; — P, ses prolongements en forme de papilles ou villosités; — 1,1, revêtement épithélioïde de ces villosités; — *b,b*; *c,c*, divers aspects des travées plasmodiales déchirées ou étirées, qui à l'état normal forment la couche plasmodiale réticulée.

Planche XVII.

Fig. 186. — Bande verticale de l'ectoplacenta de Meriones représenté dans la fig. 183 de la planche précédente. Grossissement de 250. — De 2 à 4, portion moyenne de cette bande non représentée en entier, afin de donner place à la figure dans la hauteur de la planche; dans cette zone supprimée, les éléments étaient comme dans les parties attenantes des moitiés inférieure et supérieure de la figure. — Al, mésoderme allantoïdien; — 1, partie inférieure de l'ectoplacenta formée d'un plasmode à travées épaisses; — 2, plasmode réticulé; — 3, zone où les noyaux du plasmode commencent à grossir et à prendre l'aspect de noyaux de cellules géantes ectodermiques; — 4, région avec des noyaux plus volumineux encore; — 5, région plus élevée, où les travées plasmodiales s'individualisent en cellules autour de chacun des gros noyaux.

Fig. 187. — Quelques types des cellules géantes les plus superficielles de l'ectoplacenta du Meriones. Grossissement de 400 fois. — *a, a*, globules rouges (sang maternel) dans les espaces intercellulaires; — *b, b*, globules blancs également dans les espaces intercellulaires; — *c, c*, globules blancs ayant pénétré dans les cellules géantes.

Fig. 188. — Parois utérines distendues par leur contenu, au dernier jour de la gestation chez la souris. Grossissement de 360. — ML, musculature longitudinale; — MC, musculature circulaire; — E, épithélium utérin.

Fig. 189. — Epithélium sur la muqueuse utérine rétractée et plissée aussitôt après l'expulsion du fœtus et du placenta. Comparer l'épithélium E avec l'épithélium de la figure 188. Grossissement de 360.

Fig. 190. — Aspect des fibres musculaires sur une coupe transversale de l'utérus après la parturition. — A, fibres musculaires longitudinales; — B, fibres musculaires circulaires (coupe transversale). Grossissement de 360.

Fig. 191. — Coupe en totalité d'un renflement utérin de la souris et de son contenu (placenta et fœtus) au dernier jour de la gestation. Grossissement de 6 fois. — F, corps du

fœtus coupé dans la région thoracique (on voit la coupe du cœur, des poumons, etc.) : — P, placenta : — R, sa zone résiduelle : — Am, amnios : — VO, vésicule ombilicale réduite à son feuillet proximal (voir la fig. 173 de la pl. XV); — U, parois utérines étirées et très amincies (voir les détails dans la fig. 188); — CR, cordon ombilical; — Q, queue du fœtus; — M, extrémité du museau : — les autres parties sont des sections des membres au niveau de leurs extrémités digitales.

Fig. 192. — Coupe en totalité d'un renflement utérin de souris et de son contenu au 18e jour de la gestation. Grossissement de 6 fois. — U, paroi utérine : — Ca, caduque réfléchie accolée à la vésicule ombilicale (VO); — voir la fig. 172 de la pl. XV; — Am, amnios; — *Cam*, sa cavité : — CR, cordon ombilical (allant au placenta) : — OM, pédicule de la vésicule ombilicale.

Fig. 193. — Coupe d'une corne utérine de souris, du jour même de la parturition, passant par la région précédemment occupée par le fœtus et le placenta. Grossissement de 8 à 9 fois. — (Comparer avec la fig. 195, d'une autre région de ce même utérus.) — *aa*, plis utéro-placentaires de la muqueuse, divisant la cavité utérine en deux loges (A et B) : — *b*, plis de la muqueuse de la loge inférieure : — C, surface mise à nu par le détachement du placenta (chorion de la sérotine) : — ML, musculature longitudinale : — D, noyau médio-musculaire.

Fig. 194. — Autre coupe de corne utérine de souris, dans les mêmes conditions que pour la figure précédente, pour montrer les variétés d'aspect que peuvent présenter les parties, tout en conservant les mêmes dispositions d'ensemble. Même grossissement. — Mêmes lettres.

Fig. 195. — Coupe d'une corne utérine de souris, du jour même de la parturition, passant par la région intermédiaire à deux renflements de gestation. Grossissement de 8 à 9 fois.

Fig. 196. — Coupe d'un utérus de souris, au 21e jour, ouvert le long de son bord antimésométrique, avant la parturition; le fœtus a été enlevé, puis la pièce durcie : — A, A, les deux lambeaux de la paroi utérine rétractée; — *a*, *a*, plis dits utéro-placentaires; — B, formation plasmodiale endovasculaire : — la zone claire qui est au-dessus représente le chorion de la sérotine. — R, la zone résiduelle; — CR, cordon; — IP, vésicule ombilicale (hémisphère proximal, entoderme proximal avec ses villosités : — LM, musculature longitudinale; — C, noyau médio-musculaire.

Fig. 197. — Deux coupes d'une corne utérine de rat peu de jours après la parturition. — A, coupe passant par une région intermédiaire à deux noyaux médio-musculaires, — B, coupe passant par le noyau médio-musculaire N. Grossissement de 9 fois. — M, M, mésomètre.

Fig. 198. — Coupe longitudinale passant par le bord mésométrique d'une corne utérine de souris au 14e jour d'une gestation tridécadaire. Grossissement de 9 fois. — A, A, renflements de gestation : — MC, couche musculaire circulaire : — N, renflement médio-musculaire : — X, ligne indiquant la région où passe une coupe comme celle représentée en A dans la figure 199.

Fig. 199. — Trois coupes d'une corne utérine au 10e jour de la gestation normale. Grossissement de 8 fois. — La coupe A passe par une région intermédiaire à un noyau médio-musculaire et à un renflement de gestation (comme le montre la ligne X sur la fig. 198) : — la coupe B passe par un noyau médio-musculaire : — la coupe C par un renflement de gestation.

Fig. 200. — Deux coupes transversales d'une corne utérine au 8e jour de la gestation normale. — A, coupe passant par le noyau médio-musculaire; — B, coupe passant par le renflement de gestation.

Fig. 201. — Cellules qui constituent un noyau médio-musculaire en voie de résorption, tel que celui représenté en N dans la figure 198. — A, B, C, D, divers aspects des cellules chargées de grosses granulations réfringentes jaunes : — E, cellule étoilée du tissu conjonctif environnant.

Fig. 202. — Coupe du chorion de la sérotine (C, fig. 193 et 194), le jour même de la parturition : en haut est la partie qui confine au noyau médio-musculaire; en bas la surface mise à nu par le détachement du placenta. — *a*, *a*, éléments du chorion de la sérotine : — *b*, *b*, cellules voisines de la surface, déjà mieux limitées : — *c*, *c*, cellules plates, épithéloïdes, de la surface.

Fig. 203. — Même préparation du chorion de la sérotine un jour après la parturition : mêmes lettres; de plus : *d*, *d*, cellules superficielles présentant déjà l'aspect de cellules épithéliales cylindro-coniques.

Fig. 204 et 205. — Même préparation à la fin du second jour après la parturition. Mêmes lettres.

QUATRIÈME PARTIE

LE PLACENTA DU COCHON D'INDE

Nous n'étudierons pas ici, comme nous l'avons fait chez le rat et la souris, les origines blastodermiques de l'ectoplacenta du cochon d'Inde. En effet les processus de formation sont très analogues chez ces rongeurs à feuillets inversés, et en reprendre l'analyse pour le cochon d'Inde en particulier nous exposerait à de trop longues redites. Nous nous contenterons donc de renvoyer le lecteur à la seconde partie du présent mémoire, intitulée : *De l'inversion des feuillets chez les rongeurs*, lui rappelant que dans cette partie nous avons d'abord montré comment le problème de l'inversion fut posé en 1852, à propos du cochon d'Inde, par Bischoff, dont nous avons reproduit les principales figures (nos figures XXXIX à XLVI, dans le texte), qu'ensuite nous avons donné la solution du problème en examinant le processus de l'inversion d'abord chez le campagnol (fig. L à LIII), chez le rat et la souris (fig. LIV à LV), et enfin chez le cochon d'Inde lui-même (fig. LVI à LVIII). Après ces études schématiques, nous avons jugé bon de reprendre l'étude de la question à propos de la souris et du rat. Mais nous ne le ferons pas pour le cochon d'Inde, pour ne pas nous éloigner trop de la question qui nous préoccupe spécialement, à savoir la formation du placenta. En se reportant à la figure LVI, le lecteur pourra facilement

se rendre compte de la manière dont se fait, dans l'œuf primitivement sphérique du cochon d'Inde, l'invagination ectodermique qui aboutit à l'inversion; comment cet œuf sphérique prend la forme cylindrique; comment l'ectoderme distal s'atrophie et disparaît de très bonne heure; enfin, comment la masse ectodermique invaginée se divise en une masse ectoplacentaire et une masse amniotique. Quant aux phénomènes histologiques qui accompagnent ces transformations d'ensemble des diverses parties de l'œuf, ils sont les mêmes chez le cochon d'Inde que chez le rat et la souris, et par conséquent on pourra s'en rendre compte d'après les figures de la planche VII. Enfin sur la figure LVII (figure schématique, dans le texte), le lecteur pourra voir comment la masse ectodermique ectoplacentaire se creuse d'une cavité (cavité ectoplacentaire) dont la lame inférieure s'invagine, de façon que la cavité est réduite à une fente (fente ectoplacentaire), et comment la masse ectodermique amniotique se creuse de même, donnant ainsi naissance à la cavité amniotique. C'est à ce stade (9e jour) que nous prendrons l'œuf du cochon d'Inde (planche XVIII, fig. 207, 209, 210) pour y suivre plus spécialement l'évolution des lames ectoplacentaires. A cet égard nous adopterons les mêmes divisions que pour les rongeurs précédents, c'est-à-dire que nous distinguerons trois périodes : A, période de formation de l'ectoplacenta; B, période de remaniement (par l'arrivée des vaisseaux fœtaux); C, période d'achèvement.

A. — *Période de formation de l'ectoplacenta.*

Cette période va environ du 9e au 18e jour de la gestation : elle nous fait assister à l'évolution d'une *formation plasmodiale* plus considérable que chez aucun autre rongeur. Au début, l'ectoplacenta n'est formé que d'une simple calotte ectodermique à deux feuillets, séparés par une étroite fente (*stade de la calotte ectoplacentaire*); puis, par végétation du feuillet interne, cette fente est oblitérée (*stade de la disparition de la cavité ectoplacentaire*) et on voit se former, par prolifération des éléments ectodermiques, un large gâteau plasmodial qui reste longtemps sans recevoir les vaisseaux fœtaux (*stade du plasmode ectoplacentaire*). Quand arrivent les vaisseaux allantoïdiens, le plasmode ectoplacentaire subit graduellement une transformation complète, et alors commence, comme pour tous les autres rongeurs, la période de remaniement.

a. Stade de la calotte ectoplacentaire (du 9e et 10e jour; fig. 206 à 211, pl. XVIII).

Au neuvième jour, l'œuf du cochon d'Inde est encapsulé dans une caduque réfléchie semblable à celle de la souris et qui s'est formée de même; cet œuf est cylindrique; il présente une extrémité adhérente où se trouve la calotte ectoplacentaire, et une extrémité libre où est la sphère amniotique. Nous allons donc passer en revue successivement ces diverses parties, en commençant par la *caduque réfléchie*.

La figure 206 (pl. XVIII) représente, à un grossissement de 6 à 7 fois, la coupe longitudinale axiale d'un renflement utérin au 9e jour. On voit qu'à ce niveau la lumière de la corne utérine est presque complètement oblitérée par une puissante végétation de la muqueuse, végétation qui a pris naissance sur le bord opposé au mésomètre et s'est dirigée vers le côté mésométrique (MM, le mésomètre et ses nombreux vaisseaux). Cette végétation est la caduque réfléchie, et elle est creusée d'une cavité qui renferme l'œuf en forme de long cylindre (O). Toutes ces dispositions sont tellement semblables à ce que nous avons décrit pour le rat et la souris (voir les fig. 85 et 86 de la pl. VII) que nous n'avons pas à nous arrêter ici pour expliquer comment a pris naissance l'énorme épaississement du chorion de la muqueuse, comment cet épaississement a encapsulé l'œuf, et formé ainsi la caduque réfléchie.

La cavité de la caduque réfléchie n'est pas tapissée d'épithélium. Le revêtement épithélial de l'utérus a disparu, comme chez la souris, dans le point où s'est arrêté l'œuf. A la partie toute supérieure de la cavité de la caduque, là où elle se continue avec ce qui reste de la lumière utérine en voie d'oblitération (en CV, fig. 209), on voit l'épithélium de cette lumière disparaître graduellement en pénétrant dans la cavité de la caduque. La paroi de cette dernière est donc formée directement par les grosses cellules de la caduque (CD, fig. 209). Dans les parties périphériques et supérieures, ces cellules de la caduque réfléchie sont tassées les unes contre les autres et forment un tissu compact, parcouru par de nombreux vaisseaux; mais en approchant de la partie centrale, c'est-à-dire de la cavité, les cellules de la caduque sont comme dissociées, et appendues aux capillaires qui deviennent très nombreux. La surface de la cavité de la caduque ne se présente donc pas comme une paroi nettement délimitée; elle est tomenteuse, apparaissant, à un

faible grossissement, comme un feutrage irrégulier de fibrilles noueuses (fig. 206 et 213); à un fort grossissement, on voit que ces fibrilles sont des capillaires (*cc*, fig. 208) entre lesquels sont disposées, ou, pour mieux dire, auxquels sont appendues des cellules de la caduque (CD, fig. 208). En vertu de semblables dispositions, les hémorragies doivent être un fait normal dans la cavité de la caduque, et en effet on y trouve toujours abondamment des globules du sang maternel. Il n'est pas besoin d'insister ici, pour rappeler que ce fait est en rapport avec ce que nous avons vu pour les autres rongeurs, dont l'étude nous a amené à considérer la formation de l'ectoplacenta comme une édification ectodermique qui a pour effet de localiser une hémorragie maternelle primitivement diffuse et de la régulariser, au profit de l'embryon, dans des lacunes ectoplacentaires. C'est ce que nous vérifierons également pour le cochon d'Inde. Nous bornerons là ces indications sur l'utérus et la caduque réfléchie au 9e jour; la forme de cette caduque, ses rapports avec la cavité de l'utérus, la disposition des glandes, etc., tous ces détails accessoires sont mieux indiqués par les figures 206 et 213 que par toute description.

Passant à l'étude de l'*œuf-cylindre*, nous répétons que nous ne voulons pas revenir sur l'analyse des processus qui l'ont amené à la forme et à la constitution qu'il présente au 9e jour, ces processus ayant été suffisamment indiqués dans l'étude sur l'*inversion des feuillets*, et leur analogie complète avec ceux que nous avons examinés chez la souris rendant leur compréhension facile. Mais nous analyserons avec soin la constitution et les connexions de l'œuf à ce moment.

La figure 207 représente, à un grossissement de 30 fois, cet œuf-cylindre tel qu'on le trouve aux 8e et 9e jours. Dans toute son étendue, excepté vers la zone adhérente de son extrémité supérieure, cet œuf est limité extérieurement par l'entoderme proximal (*ip*). Dans la partie moyenne du cylindre cet entoderme proximal forme à lui seul l'œuf, c'est-à-dire que dans cette partie moyenne ce feuillet entodermique n'est doublé d'aucun autre feuillet; là, comme dans les autres régions, cet entoderme est formé d'une seule couche de cellules cubiques, un peu plus larges que hautes (voy. *ip*, dans les figures 209 et 210). Nous donnons le nom de cavité pleuro-péritonéale ou cœlome externe à la cavité de cette partie moyenne de l'œuf-cylindre; au premier abord, un tel nom, pour une cavité

limitée par l'entoderme, paraît chose paradoxale, illogique; nous avons expliqué, dans l'étude sur l'*inversion des feuillets*, que cette dénomination s'impose au contraire comme absolument logique, quand on a égard à la manière précoce ou tardive selon laquelle se passent les divers processus de production des feuillets blastodermiques des rongeurs à inversion. Ce que nous appelons ici cœlome externe est en effet destiné à mériter ce nom lorsque se sera développé le mésoderme, dont l'apparition est singulièrement en retard chez le cochon d'Inde.

A chacune de ses extrémités l'œuf-cylindre renferme une formation ectodermique particulière; dans l'extrémité libre, la sphère amniotique; dans l'extrémité adhérente, la calotte ectoplacentaire.

La *sphère amniotique*, primitivement pleine et compacte (voy. l'*inversion* des feuillets chez les rongeurs), s'est creusée d'une cavité (CAM, fig. 207) au 8e ou 9e jour. Mais cette cavité est excentrique (fig. 210), c'est-à-dire que la paroi ectodermique qui la circonscrit est d'une épaisseur très différente dans deux régions diamétralement opposées. Dans la région qui regarde vers la cavité du cœlome externe, cette paroi est mince, formée d'une seule couche de cellules peu épaisses, plus larges que hautes; c'est la *lame amniotique* proprement dite, telle que nous l'avons déjà vue chez la souris, sauf en ce qui concerne la présence d'une couche mésodermique chez ce dernier rongeur (voy. planche IX, fig. 99 et 105). Dans la région qui regarde le bout libre de l'œuf-cylindre, cette paroi est épaisse, formée de plusieurs couches de cellules plus hautes que larges (LM, fig. 210). Ceci est la *lame embryonnaire* (voy. LB, fig. 99, pl. IX, pour la souris) ou la *lame médullaire* (voy. LM, fig. 105, pl. IX, pour la souris). En comparant avec la souris, ces dénominations paraîtront suffisamment justifiées, et ce renvoi à l'embryologie de la souris nous dispensera d'entrer ici dans des explications superflues.

La *calotte ectoplacentaire* (fig. 209 et 211) se présente sous la forme d'une sorte de dôme ectodermique, dont la partie convexe regarde l'extrémité adhérente de l'œuf (cette partie convexe contribue à former ces adhérences) et dont la cavité est ouverte du côté de l'espace dit cœlome externe. On peut donc distinguer à cette calotte, comme on le ferait pour un verre à boire, des parois latérales, un fond, et un pourtour ou lèvres de l'ouverture. Dans toute son étendue, cette calotte est formée d'une double couche ectodermique, l'une extérieure (*lame ectoplacentaire externe*, LE, fig. 209), l'autre

intérieure (*lame ectoplacentaire interne*, Ll); au niveau du pourtour de l'ouverture (en *a*), les deux lames se continuent l'une avec l'autre; en ayant égard à la manière dont ont pris naissance ces dispositions (voy. la fig. schématique LVII dans le texte, et, pour l'homologie des parties chez la souris, les figures 120 et 122 de la planche X), on peut dire que la lame externe se replie pour venir former la lame interne. Le détail le plus important de cette calotte ectoplacentaire, c'est la disposition de l'entoderme par rapport à elle. Cet entoderme, suivi depuis la région moyenne de l'œuf-cylindre (voy. fig. 207), arrive au niveau du bord (*a*, fig. 209 et 211) de l'ouverture de la calotte, et à partir de là revêt les parois latérales de la calotte, formant une seule couche continue de cellules entodermiques, qui sont ici moins régulières cependant que dans les autres régions de l'entoderme; de plus, ces cellules entodermiques sont claires, se colorent peu par le carmin, et leur couche est ainsi bien distincte de celle des cellules de la lame ectoplacentaire externe, immédiatement adjacente, cellules foncées, c'est-à-dire prenant fortement les substances colorantes. Arrivé à la jonction des parois latérales avec le fond de la calotte, cet entoderme, que nous appellerons, comme pour la souris, *entoderme ectoplacentaire*, s'arrête brusquement; il se fixe à la caduque par les dernières cellules qui constituent sa partie la plus élevée, et, sauf ces faibles adhérences, il ne se continue avec rien. Nous savons que chez la souris il se replie en bas et en dehors pour se continuer avec l'entoderme distal (planche IX, fig. 105 à 109); nous savons aussi (voy. les figures schématiques LVI et LVII) que chez le cochon d'Inde les dispositions étaient primitivement analogues, mais que tous les feuillets distaux, entodermiques aussi bien qu'ectodermiques, ont été très précocement résorbés ou même ne se sont pas développés (entoderme distal), si bien qu'il ne reste plus que l'entoderme proximal. Quand, dans la suite de la présente étude, nous dirons *entoderme* tout court, cela voudra dire *entoderme proximal*, puisque chez le cochon d'Inde il ne saurait être question d'entoderme distal.

L'entoderme ne va donc pas revêtir le fond de la calotte ectoplacentaire; en cette seule région, la surface de l'œuf est formée par l'ectoderme, c'est-à-dire par la lame ectoplacentaire externe. Cette partie correspond au cône ectoplacentaire du type rat-souris, mais elle ne présente jamais le développement exubérant qui caractérise le cône ectoplacentaire de ces derniers rongeurs; elle reste à l'état de

simple lame, formée d'une seule couche de cellules ectodermiques. Intimement appliquée à la surface correspondante de la caduque, cette lame établit, avec la partie voisine de l'entoderme, les premières adhérences de l'œuf sur le terrain maternel. Ces adhérences, au 9e jour, ont lieu par simple contiguïté des éléments anatomiques maternels et fœtaux. C'est seulement dans le stade suivant que ces adhérences s'établiront d'une manière plus solide, l'ectoplacenta poussant dans le terrain maternel de véritables racines qui seront l'homologue des végétations plasmodiales endovasculaires précédemment décrites chez le lapin, chez la souris et chez le rat.

Les dimensions transversales de la calotte ectoplacentaire sont à peu près les mêmes chez tous les sujets; mais les dimensions longitudinales (selon l'axe de l'œuf-cylindre) sont très variables. La figure 209 représente un type de longueur moyenne; la figure 211 représente un type très court. On pourrait penser que la calotte de la figure 211 n'est telle que parce qu'elle est à un stade moins avancé de développement; il n'en est rien, car cette figure 211 est d'une femelle sacrifiée non au 9e, mais au 10e jour de la gestation (et pour le cochon d'Inde nous sommes absolument sûrs de l'âge attribué à nos pièces : de plus, on voit facilement que cette figure 211 est d'un œuf plus avancé dans son développement que l'œuf de la figure 209, car ici (fig. 211) la lame ectoplacentaire interne est déjà formée de deux couches épithéliales stratifiées, première indication de la multiplication cellulaire qui va amener l'oblitération de la fente ectoplacentaire, processus caractéristique du stade suivant.

b. Stade de l'oblitération de la fente ectoplacentaire (11e à 14e jour; fig. 212 à 222).

L'oblitération de la fente ectoplacentaire est le résultat d'une active végétation cellulaire siégeant dans la lame ectoplacentaire interne. Ces végétations prennent bientôt une disposition plasmodiale, et elles se prolongent, sous forme de racines, dans le tissu maternel. En même temps le sang maternel se répand dans les mailles du plasmode (lacunes sanguimaternelles), et toute la formation ectoplacentaire présente des dispositions entièrement semblables à celles que nous avons décrites déjà chez les autres rongeurs.

La prolifération cellulaire dont la lame ectoplacentaire interne est l'origine, se manifeste déjà au 10e jour (fig. 211), par le fait que

cette lame est alors composée d'une double couche de cellules, excepté vers les bords de l'ouverture de la calotte ectoplacentaire (*a*, *a*, fig. 211), région où le processus d'oblitération sera toujours en retard. Au 11e jour (fig. 212), la lame ectoplacentaire interne est formée de plus de deux couches de cellules, mais d'une manière irrégulière, c'est-à-dire que la prolifération cellulaire donne naissance à des bourgeons ectodermiques disposés de place en place, saillants dans la cavité ectoplacentaire, et variables quant à leur hauteur, les uns étant composés de trois rangées de cellules superposées (fig. 212, en 3), les autres de quatre et même de cinq rangées (fig. 212, en 1). La lame ectoplacentaire externe ne se modifie pas pendant ce temps; elle reste simple, formée toujours d'une seule couche ; elle attend, pour ainsi dire, les bourgeons que la lame interne pousse vers elle.

Cette prolifération de la lame ectoplacentaire interne est très rapide. Ainsi les figures 217 et 215 proviennent toutes deux de femelles sacrifiées au 12e jour, et cependant nous y voyons un état très avancé de la végétation cellulaire, donnant déjà naissance à des formes plasmodiales. — Sur la figure 217, on voit (à un grossissement de 220 fois) que les bourgeons de la lame ectoplacentaire interne, sans avoir dépassé, comme nombre de cellules superposées, l'épaisseur qu'ils présentaient sur la figure 212, prennent un caractère tout nouveau; leurs cellules les plus superficielles émettent des prolongements qui traversent la cavité ectoplacentaire et vont s'anastomoser avec des prolongements semblables émanés de cellules de la lame ectoplacentaire externe. Dès ce moment, la cavité ou fente de la calotte ectoplacentaire est cloisonnée, c'est-à-dire parcourue par des travées protoplasmiques, circonscrivant des mailles larges et irrégulières (PP, fig. 217). En même temps, les travées protoplasmiques de la lame interne, jointes à celles de la lame externe, s'étendent en dehors de cette dernière, pour pénétrer dans le terrain maternel. Ces végétations se font surtout sur la partie périphérique du fond de la calotte ectoplacentaire, et la lame entodermique qui existe à ce niveau est refoulée et perforée par ces végétations (PV, fig. 217) qui vont se mettre en connexion avec les capillaires de la caduque.

Sur la fig. 215, d'un autre ectoplacenta au 12e jour, la coupe n'a pas passé par une de ces végétations cellulaires plongeant dans la caduque, et la lame entodermique ectoplacentaire (IP) est ici intacte

et continue. Mais les travées qui cloisonnent la cavité ectoplacentaire sont plus développées; elles sont formées non seulement de prolongements protoplasmiques, mais encore de cellules complètes provenant des bourgeons de la lame ectoplacentaire interne (LI). On voit, en 2 et 3, des états plus ou moins avancés de ces bourgeons. On remarque en même temps que, dans ces travées cellulaires, les lignes de séparation des cellules sont peu nettes, comparativement aux lignes qui marquent les limites entre les cellules de la lame ectoplacentaire interne proprement dite (LI); ici, chaque corps cellulaire est bien individualisé, et ainsi est formée une couche *cytoblastique*, selon l'expression de van Beneden; là, au contraire, dans les travées en question, les corps cellulaires commencent déjà à se confondre en un plasmode (*plasmodiblaste* de van Beneden) réticulé, semé de noyaux.

Cet état est définitivement accusé dès le 13e jour (fig. 220) : alors on a nettement sous les yeux un plasmode réticulé (voyez ses mailles en PP, fig. 220), interposé entre deux couches cytoblastiques, la lame ectoplacentaire interne (LI), plus puissante, origine de la végétation plasmodiale, et la lame ectoplacentaire externe (LE), plus mince, formée d'une seule couche de cellules. Dès ce moment aussi, les mailles du plasmode sont remplies par le sang maternel, qui arrive par les végétations que le plasmode a poussées jusque dans l'épaisseur de la caduque. Nous reviendrons plus loin sur la manière dont s'établissent ces connexions entre le plasmode et les vaisseaux maternels.

Ainsi, au point de développement où nous venons d'arriver, la cavité ou fente de la calotte ectodermique est oblitérée, ou, pour mieux dire, est transformée en un tissu plasmodial réticulé, dans les mailles duquel circule le sang maternel. Il n'est pas besoin de faire remarquer combien ces dispositions, et la manière selon laquelle elles se sont produites, rappellent exactement tout ce que nous avons vu précédemment chez les autres rongeurs : même couche cytoblastique à la partie profonde de l'ectoplacenta; mêmes végétations plasmodiales provenant de cette lame cytoblastique, etc.

Pour en revenir à l'oblitération de la cavité ectoplacentaire ou à sa transformation en un complexus plasmodial réticulé, hâtons-nous de faire observer que cette transformation ne s'est produite que dans la base, dans le fond de la calotte ectoplacentaire. Dans les parois latérales de cette calotte, la fente ectoplacentaire subsiste

encore presque telle qu'elle était au 11e jour (fig. 212). L'aspect que présente alors l'ensemble d'une coupe de l'ectoplacenta est représenté dans les figures 214 (12e jour) et 219 (13e jour) et ces figures nous dispensent de tous détails descriptifs. Mais avant de poursuivre l'étude de la disparition de la fente ectoplacentaire jusque dans les parois latérales de la calotte, nous devons donner quelques indications sur les transformations subies jusqu'au 13e jour par le reste de l'œuf, et par les parties utérines voisines, parties dont nous avons laissé de côté l'étude pour poursuivre l'évolution de la calotte ectoplacentaire.

La caduque réfléchie se présente comme une formation de plus en plus volumineuse (comparer la figure 213, au 12e jour, avec la figure 206, au 9e jour). En même temps, elle se comporte d'une manière différente à son extrémité mésométrique (en haut sur toutes nos figures) et à son extrémité opposée (en bas). A son extrémité mésométrique, elle se confond de plus en plus avec la partie correspondante de la muqueuse utérine, de sorte qu'on voit graduellement disparaître l'étroit canal qui faisait, au début, communiquer entre elles les portions de cavité utérine situées au-dessus et au-dessous d'un renflement. Au 12e jour, cet étroit canal présente encore une mince lumière (fig. 213); au 13e jour, il n'est plus représenté que par un cordon épithélial interrompu par places. Bientôt on n'en trouvera plus aucune trace (fig. 223, pl. XIX). Ici, comme pour la manière dont se comporte l'autre extrémité de la caduque réfléchie, comme du reste pour tout ce qui est relatif à cette caduque, les choses sont tellement identiques à ce que nous avons vu chez le rat et la souris, que nous nous bornons à en faire une mention aussi brève que possible. — A son extrémité antimésométrique, qui formait précédemment une large base (fig. 206), et qui correspond au lieu d'origine de la caduque réfléchie, cette caduque se sépare graduellement de la partie correspondante de la muqueuse utérine. On voit en effet la lumière de cette cavité s'insinuer graduellement à ce niveau (fig. 213), étrangler la base de la caduque réfléchie, réduire son adhérence à un mince pédicule (fig. 218), qui persiste encore quelque temps (fig. 223, pl. XIX), puis disparaît (fig. 235). Il en résulte que les portions de cavité utérine situées au-dessus et au-dessous d'un renflement arrivent à communiquer de nouveau entre elles, mais que cette communication a lieu le long de la région antimésométrique de la masse de la caduque

réfléchie (fig. 235), tandis que primitivement (fig. 206) elle avait lieu le long de la région mésométrique.

Dans les parties de l'œuf autres que la calotte ectodermique voici les transformations qui se sont produites pendant les premières phases de l'oblitération de la calotte ectoplacentaire. Le cylindre ovulaire est encore allongé (comparer la fig. 214, au 12e jour, avec la fig. 207 au 9e jour). Dans les parois de la cavité amniotique une délimitation plus nette s'est établie entre ce qui sera les lames médullaires de l'embryon (LM, fig. 214 et 216), et la lame amniotique ectodermique (AM, fig. 216). Mais le fait essentiel, c'est la production du mésoderme. Nous n'avons pas recherché le mode précis d'apparition de ce feuillet chez le cochon d'Inde. Étudiant des coupes totales de renflements utérins, il ne nous était pas possible d'orienter exactement nos plans de section par rapport à la ligne primitive de la tache embryonnaire, et par suite nos préparations sont difficiles à interpréter quant au point précis où apparaît le mésoderme. Mais, pour notre objet spécial, la figure 216 suffit pour montrer que cette production commence en un point excentrique de l'aire embryonnaire, correspondant sans doute à quelque chose d'analogue à une ligne primitive, et de là s'étend dans trois directions différentes (1.2.3, fig. 216), c'est-à-dire entre les lames médullaires et l'entoderme embryonnaire (prolongement 1, fig. 216, mésoderme embryonnaire), sur la lame ectodermique de l'amnios (en 2, fig. 216, mésoderme amniotique), et sur la face interne de l'entoderme de la portion moyenne du cylindre ovulaire (prolongement 3, fig. 216, mésoderme extra-embryonnaire). Au 12e jour (fig. 214), cette dernière lame mésodermique (*ms*) monte déjà à moitié chemin entre les deux extrémités du cylindre, c'est-à-dire entre la sphère amniotique et l'ectoplacenta. Mais bientôt elle va arriver jusqu'à l'ectoplacenta. C'est cette considération qui nous a fait interrompre l'étude de l'oblitération de la cavité ectoplacentaire pour rechercher, dans les transformations du reste de l'œuf, l'origine des nouveaux éléments mésoderme) qui vont venir prendre part à la constitution de l'ectoplacenta. Avant de reprendre la description interrompue, faisons remarquer que dès maintenant le nom de cavité pleuro-péritonéale ou cœlome externe, donné à la cavité de la portion moyenne de l'œuf-cylindre, est bien justifiée : cette cavité commence à être tapissée par le mésoderme; elle représente une très large fente entre les deux lames du mésoderme,

c'est-à-dire entre la lame mésodermique qui double l'ectoderme (fig. 222, *m*), et la lame mésodermique qui double l'entoderme (*ms*, fig. 222). L'examen des figures 219 et 222 fera bien comprendre ces détails, à l'intelligence desquels nous sommes du reste préparés par la connaissance des mêmes parties chez la souris et le rat (voir les figures de la planche IX).

Reprenant l'étude de la calotte ectoplacentaire, il nous reste à voir d'abord comment sa cavité en forme de fente disparaît dans les parois latérales. Ici le processus est exactement la répétition de ce qu'il a été dans la partie basale. La lame ectoplacentaire interne, d'abord mince et d'un simple rang de cellules (fig. 209 et 212), s'épaissit, avec proéminences locales, bourgeons cellulaires ectodermiques qui font saillie dans la cavité ectoplacentaire (fig. 221); ces bourgeons cellulaires prennent la disposition plasmodiale, se prolongent jusqu'au contact des éléments de la lame ectoplacentaire externe, avec laquelle ils se soudent, et la cavité ectoplacentaire est ainsi transformée, dans toute son étendue, en un tissu spongieux, c'est-à-dire en un plasmode réticulé, dans les mailles duquel se répand et circule le sang maternel. Nous n'avons pas représenté les différentes phases de ce processus dans les parties latérales et vers les lèvres de l'ouverture de la calotte ectoplacentaire, puisque ces phases sont identiques à celles étudiées dans la base au fond de cette calotte. La figure 226 (pl. XIX) suffit pour en montrer le résultat final, tel qu'il se présente au commencement d'un stade ultérieur.

Pendant ce temps, le mésoderme, rampant sur la face interne de l'entoderme, a monté graduellement du bout libre vers le bout adhérent de l'œuf-cylindre. Il est arrivé ainsi (fig. 219) jusqu'au niveau des bords de l'ouverture de la calotte ectoplacentaire (en *a*, fig. 219); à partir de ce point il continue à monter, mais il abandonne l'entoderme; tandis que celui-ci est appliqué à la surface extérieure des parois latérales de la calotte ectodermique (IP, fig. 221), le mésoderme s'applique à la surface intérieure de ces parois, c'est-à-dire monte en doublant la lame ectoplacentaire interne (fig. 219 et 222), et au 13e jour il arrive ainsi jusqu'à mi-chemin de la base ou fond de la calotte ectoplacentaire. Disons de suite qu'au 14e jour il atteint et tapisse complètement le fond de cette calotte, sous la forme d'un mince feuillet qui ne comporte guère plus d'une rangée de cellules minces et plates, fusiformes sur la coupe (MS et NM, fig. 223 et 226).

Dès ce moment (fin du 13e, commencement du 14e jour), l'ectoplacenta est constitué par une vaste formation plasmodiale; la longue durée de ce plasmode à l'état pur, c'est-à-dire avant qu'il soit remanié par l'arrivée des vaisseaux fœtaux, les modifications qu'il subit pendant ce temps dans sa forme, les aspects particuliers que prennent ses noyaux et son protoplasma dans diverses régions, toutes ces particularités nous ont déterminé à distinguer ici un nouveau stade, dit *stade du plasmode ectoplacentaire.*

c. Stade du plasmode ectoplacentaire (14e à 18e jour; fig. 223 à 237).

Dans ce stade nous avons à examiner quelques modifications de l'ensemble de l'œuf (y compris la caduque réfléchie) et à insister surtout sur quelques transformations que subit l'ectoplacenta, dans lequel n'arrivent pas des parties nouvelles, mais où les parties actuellement existantes présentent diverses différenciations.

a. — Nous serons bref quant aux *modifications de l'ensemble de l'œuf.* Le fait le plus frappant c'est que sa forme a cessé d'être cylindrique pour devenir parfaitement sphérique : ce changement était déjà annoncé, au 13e jour (fig. 219), par le développement que présentait le diamètre transversal du cylindre ovulaire. Au 14e jour (fig. 223), la forme sphérique est à peu près complète; cependant, détail du reste sans importance, l'œuf peut parfois présenter un léger retard dans ce changement de forme; c'est ainsi qu'on peut trouver, encore au 17e jour (fig. 236), un œuf ovoïde. Dans cette nouvelle forme, l'œuf du cochon d'Inde ressemble à tous égards à celui de la souris aux 9e et 10e jours (voir les fig. 119 et suivantes de la planche X). Comme chez la souris, nous trouvons, à l'hémisphère opposé à celui qu'occupe l'ectoplacenta, le corps de l'embryon recouvert de son voile amniotique (AM, fig. 223), et, à la face ventrale de ce corps, la première indication de la gouttière intestinale (IN, fig. 223). En même temps apparaît une formation nouvelle, qui, partie de l'embryon, doit venir rejoindre le placenta; c'est l'allantoïde (Al, fig, 223).

L'allantoïde du cochon d'Inde nous a paru se développer exactement comme celle de la souris, c'est-à-dire par un bourgeon mésodermique plein, sans prolongement entodermique creux. Cependant, avec nos coupes totales de renflements utérins, nous n'avons pas disposé de préparations orientées avec assez de précision et de

régularité pour pouvoir trancher la question, qui n'est qu'accessoire au point de vue de l'objet que nous poursuivons spécialement ici. Sur la figure 223, l'embryon est coupé obliquement, de sorte que l'allantoïde apparaît comme un bourgeon latéral du mésoderme; mais il est bien évident que cette partie latérale est en même temps postérieure. Dans la figure 224 nous avons repris, à un grossissement de 40 à 50 fois, cette région allantoïdienne. On voit que le bourgeon mésodermique de l'allantoïde prend naissance dans le mésoderme qui enveloppe l'intestin postérieur (IP) et dans la partie correspondante de la lame mésodermique de l'amnios, absolument comme chez le type rat-souris (voir la fig. 121 de la pl. X). Ce bourgeon mésodermique est, dès son apparition, riche en vaisseaux sanguins. La façon dont se comporte ensuite l'allantoïde est si identique avec ce que nous avons vu chez la souris, qu'il nous suffira d'indiquer en deux mots ce qu'on voit sur les figures 235 et 236. Au 15e jour (fig. 235), le bourgeon allantoïdien, en forme de grosse massue, est flottant dans la grande cavité pleuro-péritonéale extra-embryonnaire ou cœlome externe (PP) et s'allonge dans la direction de la face inférieure de l'ectoplacenta (comparer avec la fig. 121, de la pl. X, chez le type rat-souris). Au 17e jour, il est arrivé au contact de l'ectoplacenta, dans lequel il va apporter les vaisseaux. (Période suivante, dite *période de remaniement de l'ectoplacenta.*)

Le changement de forme de l'œuf est en rapport avec les *modifications de la caduque réfléchie.* La masse de celle-ci ne change pas de forme, car, dès le début (fig. 206 et 213), elle était à peu près sphérique; mais c'est sa cavité intérieure qui change de forme et se dilate transversalement, parallèlement à la dilatation de l'œuf dans le même sens. Par suite on voit diminuer l'épaisseur des parois de la capsule formée par la caduque et cet amincissement se produit à la fois par l'étirement des éléments de cette paroi et par leur résorption. Il se passe donc ici des phénomènes identiques à ceux que nous avons décrits avec tant de détails chez la souris (fig. 129, pl. XI, et fig. 134, pl. XII), et que par suite nous croyons inutile de décrire à nouveau chez le cochon d'Inde. Sur la figure 223 on verra que les couches les plus internes de la caduque réfléchie sont devenues peu compactes, creusées de lacunes irrégulières; que ses couches externes sont plus compactes, et que de ce côté seulement la paroi de la caduque a une limite

nette et bien marquée. De même au 14e jour (fig. 235). Enfin au 17e jour (fig. 236), ces caractères sont plus marqués : toute la moitié interne de l'épaisseur de la caduque réfléchie est comme diffuse, sans limite précise. N'oublions pas que là elle est directement en rapport avec l'entoderme de la vésicule ombilicale (entoderme proximal, puisqu'il n'y a ni entoderme ni ectoderme distal), et que certainement les débris de la caduque sont absorbés par cet entoderme pour contribuer à la nutrition de l'œuf. Aussi l'épaisseur de la caduque réfléchie est-elle singulièrement diminuée au 17e jour. (Noter, pour se rendre compte de cet amincissement, que la figure 223 est à un grossissement de six fois et demie, et la figure 236 à un grossissement de cinq fois seulement).

b. — Les changements qui se produisent dans l'ectoplacenta du 14e au 18e jour se rapportent à sa forme, à la constitution de son réseau plasmodial, aux modifications de ses lames entodermique et mésodermique.

La *forme* de l'ectoplacenta cesse d'être celle d'une calotte cylindrique pour devenir celle d'un disque, d'un gâteau excavé sur la région centrale de sa face inférieure. Déjà au 13e jour (fig. 218 et 219) la calotte était moins haute qu'au début (fig. 214) : l'active prolifération plasmodiale dont sa base était le siège donnait des dimensions plus larges à cette base ou fond, relativement aux parois latérales qui ne croissaient pas dans la même proportion; puis, à mesure que l'œuf a passé à la forme sphérique, ces parois latérales se sont déjetées et étalées en dehors, de sorte que l'ectoplacenta a pris la forme d'une assiette renversée (fig. 223), plus ou moins profonde (fig. 226). Mais alors survient un nouveau processus d'accroissement local. Tout autour de la partie centrale de la face inférieure, ce disque placentaire présente un épaississement rapide (en *b*, *b*, fig. 223) ; cet épaississement forme une saillie circulaire, une sorte d'anneau qui se retrécit graduellement, circonscrivant ainsi ce que nous appellerons l'*excavation centrale* de l'ectoplacenta (voir les fig. 235 et 236). Cette excavation centrale renferme une formation mésodermique particulière, le *noyau mésodermique ectoplacentaire* qui s'est développé et a été à demi encapsulé par l'excavation centrale au fur et à mesure de son développement. C'est pourquoi nous passerons de suite à l'étude du mésoderme ectoplacentaire.

Nous avons vu le mésoderme monter graduellement de la région

de l'embryon vers celle de l'ectoplacenta (fig. 214), atteindre celui-ci (fig. 219), et enfin (fig. 223) revêtir toute sa face inférieure d'une mince couche dite *lame mésodermique ectoplacentaire*. Cette lame mésodermique reste mince dans toutes les parties périphériques de la face inférieure du disque ectoplacentaire; mais dans la région centrale de cette face, elle présente déjà, au 14e jour (fig. 226 en NM), des épaississements locaux qui s'accroissent rapidement, deviennent confluents, et donnent bientôt naissance à une épaisse couche d'éléments mésodermiques (en EC, fig. 235, au 15e jour). Examinée à un fort grossissement, cette couche, que nous nommerons dès maintenant le *noyau mésodermique ectoplacentaire* (NM, fig. 233), se montre formée uniquement de cellules étoilées, à nombreux prolongements ramifiés, qui s'anastomosent ou s'accolent d'une cellule à la cellule voisine, circonscrivant ainsi des mailles irrégulières (fig. 234). Fait important, il n'y a pas trace de vaisseaux sanguins dans cette formation mésodermique; et, en effet, en y réfléchissant, on ne voit pas comment ce noyau mésodermique ectoplacentaire pourrait en contenir, car il est bien loin de l'aire vasculaire, dont les limites extrêmes (sinus terminal, ST, fig. 223 et 235) arrivent à peine à mi-chemin entre la région embryonnaire et la région ectoplacentaire de l'œuf. C'est par l'arrivée de l'allantoïde que ce noyau mésodermique recevra ses vaisseaux. Ce noyau mésodermique se produit précisément dans la partie médiane où se dessine l'excavation centrale de l'ectoplacenta; il comble cette excavation au fur et à mesure de sa production, et comme les lèvres de l'excavation se rapprochent peu à peu, ainsi que les bords d'une bourse à demi fermée, le noyau mésodermique se trouve encapsulé dans l'intérieur de l'excavation qu'il remplit. Tel est l'état des choses au 17e jour (fig. 236). A ce moment, ni à aucun moment ultérieur, l'excavation centrale de l'ectoplacenta n'est complètement fermée en bas; là, le noyau mésodermique se continue avec la lame mésodermique qui recouvre le reste de la face intérieure de l'ectoplacenta; là, l'allantoïde arrive, au 17e jour (fig. 236 et 237), et amène ses vaisseaux dans ces différentes formations mésodermiques, par l'intermédiaire desquelles il les fait pénétrer jusque dans le plasmode ectoplacentaire (période de remaniement de l'ectoplacenta).

La *lame entodermique de l'ectoplacenta* est une formation qui n'est destinée à rien donner d'essentiel. Perforée de place en place

par les prolongements que le plasmode émet dans l'épaisseur de la caduque (en PV, PV, fig. 226 et suivantes), cette lame entodermique revêt d'une manière discontinue la surface supérieure du disque ectoplacentaire dans une zone périphérique qui répond aux parois latérales de l'ancienne calotte ectoplacentaire. Cet entoderme présente quelques tentatives de végétation, de productions villeuses, dont le développement ne va pas loin, et qui, stationnaires dans le stade actuel, seront, dans la période suivante, soumises à une dégénérescence et une atrophie qui ne laissera de ces parties que des restes méconnaissables, du moins en certains points. Sur la figure 226, on voit l'entoderme, suivi de la partie moyenne de l'œuf (en IP) jusque sur la surface extérieure de l'ectoplacenta (en IE), présenter, à ce niveau, ces quelques traces de prolifération; il se compose par places de deux et même trois rangs de cellules; mais ces cellules, dans ces régions plus épaisses et saillantes, ne sont pas bien adhérentes entre elles (fig. 230, en IE; 14e jour), les superficielles se détachant des profondes qui seules forment une couche continue. Au 15e jour (fig. 233), les dispositions sont les mêmes, et elles n'ont pas sensiblement varié au 17e jour (fig. 237, en IE). Nous ne nous arrêterons pas davantage sur cet entoderme ectoplacentaire, dont nous n'avons parlé que pour être en état de comprendre la nature des débris cellulaires auxquels il donne lieu dans les périodes ultérieures.

Nous arrivons donc à la partie la plus essentielle, au *plasmode ectoplacentaire*. La puissance qu'il a acquise dès le 14e jour (fig. 226) et qui ne fait que croître les jours suivants, est vraiment remarquable. C'est un énorme gâteau de plasmode, semé de noyaux, et parfaitement comparable aux plasmodies de myxomycètes, avec cette différence que la masse plasmodiale n'est pas compacte (sinon en certaines couches que nous préciserons ci-après), mais spongieuse, c'est-à-dire creusée d'innombrables mailles ou lacunes dans lesquelles se répand le sang maternel. C'est sur ce premier point que nous devons insister, c'est-à-dire étudier ces singulières racines par lesquelles le plasmode plonge dans le tissu de la caduque sérotine.

Dès le 12e jour (fig. 217, pl. XVIII), nous avons vu apparaître ces prolongements plasmodiaux (en PV, fig. 217 et 220); dès ce moment ces prolongements sont creux, réticulés, et contiennent du sang maternel qu'ils apportent à l'ectoplacenta. Au 14e jour

(fig. 223 et 226 en PV), ils sont plus nombreux; les uns partent de la région centrale de la face supérieure du disque ectoplacentaire, région correspondant au fond de l'ancienne calotte ectoplacentaire, et par suite ils plongent directement dans la caduque sérotine, sans avoir à traverser ou refouler l'entoderme ectoplacentaire, puisque cette région n'a jamais été revêtue d'entoderme (fig. 210, 211 et 212) : tels sont les quatre prolongements représentés dans la partie supérieure de la figure 226. Les autres partent des régions latérales de la face supérieure du disque ectoplacentaire et, pour pénétrer dans le terrain maternel, refoulent et perforent l'entoderme ectoplacentaire. Quel que soit leur mode d'origine, ces prolongements se comportent ensuite tous de même; ils s'irradient dans le tissu lâche de la caduque sérotine, s'y mettent en rapport avec les vaisseaux sanguins de cette caduque, et deviennent ainsi les voies afférentes et efférentes du sang maternel dans l'ectoplacenta. Il est bien évident que ces prolongements ou racines plasmodiales sont absolument les homologues de ce que chez le lapin, chez la souris et le rat nous avons décrit sous le nom de formation plasmodiale endovasculaire. Mais autant étaient clairs et précis les rapports de cette formation avec les vaisseaux utérins chez les rongeurs susindiqués, autant demeurent obscures les connexions des prolongements plasmodiaux avec les vaisseaux maternels chez le cochon d'Inde. Chez le lapin et chez le type rat-souris, la formation plasmodiale endovasculaire pénétrait dans les sinus utérins de la caduque sérotine, et, s'étendant sur la surface interne de ces sinus, prenait la place de leur endothélium. Mais chez le cochon d'Inde, la caduque sérotine ne présente pas de sinus, ni gros ni petits, mais seulement des capillaires très nombreux, flottant pour ainsi dire dans le tissu lâche que forment les cellules de la caduque, comme nous l'avons décrit et figuré (fig. 208) pour les zones internes de la caduque réfléchie. Or, malgré l'examen attentif d'innombrables préparations, il ne nous a pas été donné une seule fois de voir d'une manière parfaitement satisfaisante la continuité d'un de ces capillaires avec la cavité réticulée d'un prolongement plasmodial. Capillaires et prolongements plasmodiaux serpentent irrégulièrement dans le tissu lâche de la caduque; sur des coupes sériées, en fixant son attention sur les trabécules terminales d'un prolongement plasmodial, on pense pouvoir le suivre jusqu'au bout; mais, d'une coupe à l'autre, il se dévie, change de plan, et échappe à

l'examen. On voit bien qu'il aboutit à des capillaires, que capillaires et prolongements plasmodiaux se font suite ; mais les points d'union disparaissent dans un enchevêtrement qu'il est impossible de débrouiller. Ce que nous avons pu voir de plus précis, et qui s'est présenté nombre de fois à notre examen, est représenté dans la figure 228. Le prolongement plasmodial est réticulé (PV, PV); il est formé de travées dans certains points desquelles sont accumulés de nombreux noyaux (en 1 et 2, fig. 228); de ces travées, les plus fines, celles qui peuvent être dites terminales (en 3), arrivent jusqu'au contact de la surface externe d'un capillaire (*cc*), dont la lumière paraît s'ouvrir à ce niveau dans les mailles du plasmode.

De cette disposition on peut conclure que très probablement les prolongements plasmodiaux en question ne pénètrent pas dans les capillaires, mais restent à leur surface externe, les entourent, en détruisent la paroi, et reçoivent ainsi le sang maternel. Cette manière de se comporter semble au premier abord complètement différente de celle qu'affecte chez les autres rongeurs la formation plasmodiale endovasculaire dans ses rapports avec les sinus qu'elle envahit. Mais n'avons-nous pas vu que chez le rat la formation plasmodiale endovasculaire peut arriver dans les sinus en se glissant en dehors de leur endothélium, entre celui-ci et la substance de la caduque dans laquelle est creusé le sinus (voir la figure 259, planche XIV, en 3). Que cette disposition se généralise, que le sinus soit réduit à un simple capillaire, et alors le processus est identiquement le même chez le cochon d'Inde, que chez le rat. Ainsi malgré l'insuffisance de nos observations chez le cochon d'Inde tout vient confirmer l'homologie complète entre les prolongements ou racines plasmodiales de son ectoplacenta et la formation plasmodiale endovasculaire des autres rongeurs.

Il ne nous reste plus à parler que de la masse plasmodiale elle-même, du disque plasmodial compris entre la lame entodermique qui est à sa face supérieure et la lame mésodermique qui est à sa face inférieure. Pendant tout le stade actuel, c'est-à-dire du 14e au 18e jour, ce disque n'est formé que par un seul élément anatomique, le plasmode ectoplacentaire, dans les mailles duquel est répandu le sang maternel.

En effet, chez le cochon d'Inde, comme chez les autres rongeurs, il n'y a pas lieu de distinguer pendant longtemps une couche cyto-

blastique et une couche plasmodiale (cytoblaste et plasmodiblaste de van Beneden). La lame ectoplacentaire interne, qui, au 12e jour (fig. 215, en LI), était formée de cellules distinctes, prend rapidement les caractères du plasmode auquel elle donne naissance, c'est-à-dire que ses cellules se fondent en une couche de protoplasma semée de noyaux; mais en même temps ces noyaux se divisent rapidement et deviennent si nombreux qu'ils sont étroitement serrés les uns contre les autres. Il en résulte que la partie la plus profonde du disque ectoplacentaire présente un aspect particulier, celui d'une lame compacte très foncée, très colorée par les réactifs, les noyaux tassés les uns contre les autres prenant fortement les matières colorantes. La figure 226 montre la disposition de cette *lame compacte* sur une coupe d'ensemble au 14e jour. La figure 227 en montre les détails de composition à un grossissement de 230 fois. On voit que les noyaux y sont relativement très petits, qu'ils sont nombreux et très rapprochés les uns des autres; que cette lame compacte n'est pas creusée de cavités recevant le sang maternel (lacunes sanguimaternelles); on voit enfin qu'à cette époque (14e jour) cette lame compacte est limitée inférieurement (du côté du feuillet mésodermique *ms*) par une ligne régulière, sans encoches, ni saillies, si ce n'est vers la région centrale, au niveau des épaississements mésodermiques NM (premier indice du noyau mésodermique), où cette ligne décrit de légères flexuosités. Mais cette disposition simple et régulière ne persiste pas longtemps; au 15e jour, la ligne limite inférieure de la lame compacte décrit de fortes flexuosités, d'abord bien accusées dans les régions centrales et qui s'étendent plus ou moins sur la périphérie (figures 233, 236 et 237). En même temps le feuillet mésodermique correspondant s'épaissit. Nous avons déjà décrit l'épaississement de sa partie centrale, donnant naissance à ce que nous avons appelé *noyau mésodermique ectoplacentaire*, et nous n'y reviendrons pas; mais en dehors même de ce noyau, en dehors de l'excavation centrale, le feuillet mésodermique ectoplacentaire subit un épaississement peu considérable et à peine perceptible à un faible grossissement (fig. 235), mais se traduisant, à un fort grossissement (fig. 231), par ce fait que la couche de mésoderme se montre composée de deux assises de cellules superposées. Or dans toutes les dépressions interposées aux saillies que dessine alors la ligne limite de la lame compacte du plasmode, les cellules mésodermiques sont plus nombreuses encore et forment des amas rem-

plissant ces dépressions (fig. 233, région 2). Ces dispositions sont encore plus accentuées au 17e jour (fig. 237). On dirait que le mésoderme émet des poussées qui tendent à pénétrer dans le plasmode pour en commencer déjà le remaniement; ces poussées sont surtout accentuées au niveau du noyau mésodermique ectoplacentaire (fig. 237), où par places le mésoderme pénètre profondément dans le plasmode. C'est bien comme un commencement de remaniement qu'il faut interpréter ces dispositions : les vaisseaux allantoïdiens n'arrivent que tardivement à l'ectoplacenta; celui-ci présente une masse plasmodiale énorme; c'est pourquoi le remaniement est sinon commencé, au moins préparé par ces poussées mésodermiques, qui serviront de premières voies de pénétration pour les vaisseaux fœtaux.

Si, de la couche inférieure ou interne, c'est-à-dire de la *lame compacte* du plasmode, nous sautons, à travers toute son épaisseur (sur laquelle nous nous arrêterons plus loin), vers la couche supérieure ou externe, nous y trouvons les dispositions bien différentes. Ici les noyaux ne prolifèrent que peu ou pas; ils restent rares et clairsemés; ils deviennent volumineux : autant de caractères entièrement opposés à ce que nous avons vu pour la couche interne ou lame compacte. En passant de la figure 227 (14e jour), à la figure 230 (15e jour), figurées toutes deux au grossissement de 230 fois, on assiste à cette augmentation de volume des noyaux; et enfin sur la figure 237 ces noyaux sont si volumineux qu'ils sont parfaitement accusés quoique ce dessin soit fait à un grossissement de 37 fois seulement. Mais un autre phénomène, bien accusé sur la figure 230, c'est que, autour de ces gros noyaux, le plasmode tend à s'individualiser en énormes cellules distinctes. Nous assistons en un mot à la formation de *cellules géantes ectodermiques* (G, fig. 227 et 230), telles que nous les avons vues se produire si abondamment dans les couches superficielles du plasmode ectoplacentaire chez les autres rongeurs et spécialement chez le type rat-souris (voir notamment la figure 170, pl. XV, et la fig. 180, pl. XVI). Ici aussi ces cellules géantes ectodermiques se colorent moins bien par le carmin que le plasmode dont elles proviennent; leur protoplasma devient réticulé (fig. 230); leur noyau présente sa substance chromatique disposée en un large réseau à nœuds volumineux et très colorés.

Nous donnerons donc à la couche supérieure du disque plasmo-

dial ectoplacentaire le nom de *couche des cellules géantes*. Ce n'est pas à dire que toujours et partout le protoplasma s'y individualise en cellule géante autour de chaque gros noyau. Chez le cochon d'Inde, la formation des cellules géantes, processus qui atteint chez le rat et la souris un si haut degré de puissance, reste très restreinte, et ne se produit que par places; la plus grande partie de la couche supérieure du disque plasmodial reste à l'état de plasmode parsemé de gros noyaux (voy. la fig. 237); mais l'homologie entre les éléments de cette couche et les cellules géantes ectodermiques est si évidente, qu'il n'y a pas à hésiter pour le choix de la dénomination que nous venons d'employer. Du reste, là où l'individualisation se produit, elle est complète et donne des éléments bien isolés, tels que ceux représentés dans la figure 229.

Chez le rat et la souris, les cellules géantes ectodermiques, dérivées du plasmode, se produisaient au contact de la caduque, et nous avions dû examiner leur apparition et leurs rapports dans les plus minutieux détails pour bien démontrer que ces cellules géantes ne dérivent pas de la caduque; qu'elles sont bien d'origine fœtale ectodermique. Chez le cochon d'Inde cette démonstration saute aux yeux, à l'examen de n'importe quelle coupe d'ensemble du disque ectoplacentaire. En effet, si, à la partie centrale de la face supérieure de l'ectoplacenta (en 3, 3, fig. 226 et 237), les rapports de la couche des cellules géantes sont les mêmes que chez les autres rongeurs, c'est-à-dire si ces éléments apparaissent dans le voisinage immédiat de la caduque, il n'en est pas de même pour les parties périphériques; là, le disque ectoplacentaire est revêtu d'une couche d'entoderme (l'entoderme ectoplacentaire, IE, fig. 226, 227, 230, 233, 237); cet entoderme sépare le plasmode d'avec la caduque, et par suite, pour les cellules géantes qui apparaissent en dedans de cet entoderme (voir notamment la fig. 130), il est impossible de penser à les faire dériver de la caduque, laquelle est en dehors de la lame entodermique ectoplacentaire. On voit, par cet exemple parmi tant d'autres relatés au cours du présent travail, combien l'étude comparée d'une formation, dans les divers types où elle se rencontre, permet de réunir des démonstrations concordantes sur l'origine et la signification de cette formation.

Après la couche interne ou *lame compacte* du disque ectoplacentaire, après sa couche externe ou *couche des cellules géantes*, nous terminerons l'étude du plasmode par l'examen de sa zone moyenne,

la plus épaisse. Elle constitue une immense formation plasmodiale réticulée, homogène dans toute son étendue, où on ne voit d'autres différences locales qu'une plus ou moins grande largeur des mailles, ou lacunes sanguimaternelles qui le parcourent. Les mailles les plus larges partent des racines ou prolongements que le plasmode émet dans l'épaisseur de la caduque; de ces racines, les grosses lacunes sanguimaternelles s'irradient dans le plasmode, disposition bien marquée par les figures 226 et 233. De plus, deux régions du plasmode sont remarquables par les dimensions de leurs lacunes sanguimaternelles. C'est d'une part la région qui confine immédiatement à la lame compacte (fig. 226), et qui bientôt même (fig. 237, au 17e jour) fait partie de cette lame compacte, car on voit que peu à peu les lumières de ces larges sinus sont entourées par la lame compacte, et apparaissent creusées dans les lobules saillants que dessine cette lame alors que son remaniement est préparé par les expansions mésodermiques précédemment décrites (pour l'établissement de ces dispositions, examiner successivement les figures 226, 233 et 237). Nous donnerons donc à ces larges cavités le nom de *lacunes sanguimaternelles de la lame compacte* (CL, fig. 231). C'est d'autre part la région qui confine immédiatement à la couche des cellules géantes, région dans laquelle les mailles du plasmode sont cependant généralement moins larges que dans la région précédente. Nous leur donnerons le nom de *lacunes sanguimaternelles de la couche des cellules géantes.* Le reste du plasmode est formé de mailles régulières et toutes à peu près d'égal calibre : ce sont les *lacunes sanguimaternelles intermédiaires* (voir les figures 227 et 230 en LM); elles sont, à la circulation du sang maternel dans l'ectoplacenta, ce que les capillaires sont à un appareil circulatoire quelconque; elles sont donc intermédiaires et quant à leurs dimensions et quant à leur place dans le trajet circulatoire. En effet, les injections montrent que le sang maternel se rend d'abord dans les lacunes de la lame compacte, se répand de là dans les lacunes intermédiaires, d'où il arrive dans les lacunes de la couche des cellules géantes. Les lacunes sanguimaternelles de la lame compacte font donc partie des voies afférentes (la figure 237 montre assez nettement l'ensemble de ces voies afférentes); les lacunes sanguimaternelles de la couche des cellules géantes représentent au contraire les voies efférentes. Ainsi, avant la période de remaniement, avant l'arrivée des vaisseaux fœtaux, le sang maternel se rend d'abord

directement à la face inférieure de l'ectoplacenta, puis filtre dans l'ectoplacenta en allant de la face inférieure à la face supérieure. Cette disposition est homologue de celle que nous avons décrite dans le placenta du lapin; elle sera un peu modifiée par le remaniement qui lobulera l'ectoplacenta, mais les dispositions indiquées dès maintenant sont en rapport avec les dispositions ultérieures.

Pour résumer les divers stades de la période de formation de ce vaste plasmode ectoplacentaire, nous pouvons dire que l'œuf, au début de la période de formation de l'ectoplacenta, a la forme d'un cylindre, contenu dans la capsule formée par la caduque réfléchie. Ce cylindre est formé par l'entoderme (entoderme proximal) et contient à son extrémité libre la sphère amniotique, à son extrémité adhérente la calotte ectoplacentaire. Celle-ci est formée de deux feuillets ectodermiques (lame ectoplacentaire externe et lame ectoplacentaire interne) entre lesquels est une fente (cavité ectoplacentaire); de la lame ectoplacentaire interne naissent des végétations cellulaires qui donnent naissance à un plasmode réticulé qui remplit la cavité ectoplacentaire et pousse des prolongements jusque dans le tissu de la caduque sérotine (prolongements qui sont homologues de la formation plasmodiale endovasculaire des autres rongeurs). Alors l'œuf change de forme; de cylindrique il devient sphérique, et par suite l'ectoplacenta s'étale, de sorte qu'il cesse de figurer une calotte pour prendre la forme d'un disque, dont la partie centrale est seule profondément excavée (excavation centrale de l'ectoplacenta). En même temps le mésoderme, qui a pris naissance dans la région embryonnaire de l'œuf, monte à la face interne de l'entoderme, atteint l'ectoplacenta, en revêt la face inférieure et forme, en s'épaississant, un noyau mésodermique qui remplit l'excavation centrale de l'ectoplacenta. C'est à cette époque que le plasmode ectoplacentaire acquiert sa plus grande puissance. Il circonscrit des lacunes sanguimaternelles, de dimensions diverses, dont les profondes, très larges, dites lacunes sanguimaternelles de la lame compacte, représentent les voies afférentes du sang maternel, dont les superficielles, moins larges, et dites lacunes de la couche des cellules géantes, représentent les voies efférentes, et dont les moyennes, petites et innombrables, lacunes sanguimaternelles intermédiaires, sont des voies intermédiaires entre les afférentes et les efférentes. L'ectoplacenta est alors parcouru uniquement par le sang maternel; mais il est prêt à recevoir le sang fœtal, et le mésoderme a déjà

émis dans son épaisseur des prolongements qui préparent son remaniement. Celui-ci va être effectué par les vaisseaux fœtaux que l'allantoïde apporte à la face inférieure de l'ectoplacenta.

B. — *Période de remaniement de l'ectoplacenta.*

Cette période va environ du 18e au 25e jour de la gestation. Elle nous fait assister, comme chez les autres rongeurs, à un processus d'envahissement de l'ectoplacenta par les capillaires fœtaux, de sorte que les voies de la circulation maternelle se juxtaposent aux voies de la circulation fœtale. Mais sur le cochon d'Inde, vu le volume du placenta, ce remaniement aboutit à une lobulation particulière de placenta, sans analogue chez les autres rongeurs, et qui rappelle au premier abord la disposition des lobules hépatiques.

Au 17e jour, c'est-à-dire à la fin de la période précédente, l'allantoïde était arrivée (fig. 237, pl. XIX) à la face inférieure de l'ectoplacenta, au contact de son *noyau mésodermique*. Graduellement, pendant le 18e jour, l'allantoïde se fusionne avec le mésoderme ectoplacentaire et y jette ses vaisseaux. Ceux-ci pénètrent aussi bien dans la mince lame mésodermique qui revêt la face inférieure du placenta (en 1, fig. 237) que dans le noyau mésodermique qui en occupe l'excavation centrale; et aussitôt ils se jettent dans les prolongements que ces diverses formations mésodermiques envoyaient déjà dans la lame compacte de l'ectoplacenta (fig. 237). Il en résulte que dès le 19e jour (fig. 238, planche XX) une coupe du disque placentaire, perpendiculairement à sa surface et passant par son centre, présente un aspect tout nouveau. On y aperçoit, en allant de bas en haut, trois couches qui se distinguent par leur teinte et leur épaisseur, la plus inférieure étant la plus mince et la plus claire, la supérieure étant la plus foncée et la plus épaisse (1, 2, 3, fig. 238).

La couche inférieure (1, fig. 238 et 239) n'est formée que de mésoderme avec quelques vaisseaux allantoïdiens, fins et très peu nombreux. Son étude ne présente rien d'intéressant pour le moment; nous ne nous y arrêterons pas.

La couche supérieure (3, fig. 238 et 239) est la partie du plasmode dans laquelle n'ont pas encore pénétré les vaisseaux fœtaux; elle est à peu près identique à ce qu'était toute la masse primitive

du plasmode au 17e jour, si ce n'est que sa limite inférieure est moins régulière, dessinant de grandes dentelures saillantes vers le bas (fig. 238) et sur lesquelles se distinguent, à un plus fort grossissement, d'autres dentelures plus petites (fig. 239) : ces dentelures sont dues à la pénétration du mésoderme et des vaisseaux allantoïdiens qui mordent graduellement sur le plasmode primitif pour former, en se joignant aux fragments qu'ils en détachent ainsi, la couche du *plasmode remanié* (2, fig. 238 et 239), sur l'examen de laquelle nous devons nous arrêter avec plus de détails, puisqu'il s'agit ici d'une formation nouvelle.

Cette couche moyenne ou couche du *plasmode remanié* est formée d'îlots plasmodiaux entourés de tissu mésodermique avec vaisseaux fœtaux. Les îlots plasmodiaux sont des fragments de ce que nous avons étudié au 17e jour sous le nom de lame compacte du plasmode placentaire (d'après la figure 237, pl. XIX). Chacun de ces îlots est donc creusé d'une grande lacune sanguimaternelle. Si nous abordions ici pour la première fois l'étude d'un processus de ce genre, sa description demanderait de longs et minutieux détails; mais ce qui se passe ici, dans l'ectoplacenta du cochon d'Inde, est identique à ce que nous avons décrit chez le lapin sous le titre de pénétration des cloisons mésodermiques vasculaires et de subdivision de l'ectoplacenta en colonnes ectoplacentaires (voy. les figures 30, 31 et 32 de la planche III). Seulement les colonnes ectoplacentaires circonscrites par le mésoderme chez le lapin sont rectilignes, et, sur une coupe bien orientée, peuvent être suivies sur une grande longueur; chez le cochon d'Inde au contraire, les portions de plasmode (avec lacunes sanguimaternelles), que les cloisons mésodermiques vasculaires circonscrivent, sont tortueuses et il est rare que, sur une coupe, on puisse les suivre sur une grande étendue; il est rare surtout qu'on puisse les suivre de manière à constater les connexions qu'elles conservent avec le reste, non encore remanié, du plasmode. Ainsi sur la figure 239 on serait tenté de croire au premier abord que les îlots plasmodiaux épars dans la couche 2 sont des îlots parfaitement isolés. C'est que cette figure représente une coupe verticale, c'est-à-dire perpendiculaire au disque placentaire, et que sur de pareilles coupes les connexions en question sont rarement visibles; mais elles apparaissent mieux sur les coupes horizontales, c'est-à-dire faites parallèlement à la surface du disque placentaire. Ainsi sur la figure 240, qui représente

une coupe de ce genre (nous reviendrons plus loin sur les dispositions d'ensemble de cette coupe), on voit, aussi bien dans le plasmode remanié périphérique (2P) que dans le plasmode remanié central (2C), on voit que les îlots plasmodiaux sont rattachés par des tractus à la masse du plasmode non encore envahie par le mésoderme et les vaisseaux. Enfin, en examinant ces parties à un fort grossissement, on voit que les lacunes sanguimaternelles du plasmode primitif (non envahi par le mésoderme) se continuent avec les lacunes sanguimaternelles des îlots de plasmode remanié.

C'est ce que la figure 246 est destinée à mettre en évidence. Elle représente, à un grossissement de 230 fois, les connexions des deux parties sus-indiquées du plasmode ectoplacentaire, à une époque où le remaniement est déjà assez avancé (au 21e ou 22e jour; voir les figures 243, 244 et 245). La moitié supérieure de la figure (en 3, 3) est formée par le plasmode primitif ou non remanié; la moitié inférieure (en 2, 2) par le plasmode remanié. En suivant de haut en bas les détails de cette figure, on trouve : 1° Dans le plasmode non remanié, ou plasmode primitif, de grandes lacunes sanguimaternelles (LP, LP, fig. 246); ce sont les lacunes qui occupent le centre des larges plaques de plasmode primitif représentées dans les figures 243 et 244. Vu la place qu'elles occuperont ultérieurement, lorsque sera bien dessinée la lobulation du placenta, nous les appellerons *grandes lacunes sanguimaternelles périlobulaires*, dénomination qui sera justifiée plus loin. A un niveau inférieur de la figure, en approchant de sa partie moyenne, on voit ces lacunes ou mailles du plasmode devenir graduellement plus petites (*petites lacunes sanguimaternelles périlobulaires*), et on arrive ainsi, avec les lacunes les plus petites, jusqu'à la limite du plasmode non remanié ou plasmode primitif. On voit que cette ligne limite est irrégulière, dentelée, et chacune de ces dentelures fait bien l'effet d'être produite par les morsures que le mésoderme vasculaire fait sur le plasmode primitif en l'entamant graduellement pour pénétrer de plus en plus dans son intérieur et réduire sa masse en le transformant en plasmode remanié. 2° Dans le plasmode remanié (moitié inférieure de la figure 246) on voit de minces canalicules plasmodiaux entourés de mésoderme vasculaire; mais, si tortueux et irréguliers que soient ces canalicules, on voit pour plusieurs d'entre eux qu'ils sont en connexion avec les petites lacunes sanguimaternelles de la périphérie du plasmode non remanié : c'est-à-dire que le sang maternel passe du plasmode

primitif dans la cavité des canalicules du plasmode remanié. Enfin, un peu plus bas sur la figure, on voit que ces canalicules sont en communication d'autre part avec de grandes lacunes sanguimaternelles (LC, fig. 246) situées profondément dans le plasmode remanié, et qui ne sont autre chose que les îlots plasmodiaux représentés dans la couche 2 de la figure 239, îlots un peu modifiés du 19e (fig. 239) au 22e jour (fig. 246), car, pour démontrer les connexions des lacunes sanguimaternelles du plasmode remanié avec celles du plasmode primitif, nous avons dû avoir recours à une préparation d'un stade un peu avancé (fig. 246). Cette démonstration étant faite, nous n'avons plus qu'à nous occuper de la disposition générale, de la topographie de la pénétration réciproque du plasmode remanié et du plasmode primitif, étude pour laquelle la planche XX présente des figures diverses.

L'envahissement du plasmode primitif par le mésoderme vasculaire se fait de bas en haut et de dedans en dehors; mais il se fait aussi, quoique à un moindre degré, de dehors en dedans.

La figure 239 (au 19e jour) nous montre bien cet envahissement de bas en haut, c'est-à-dire en partant de la face inférieure du placenta, et de dedans en dehors, c'est-à-dire en partant de l'espèce de canal central qui représente la jonction de l'allantoïde avec le noyau mésodermique de l'excavation centrale. Sur une coupe parallèle à la surface du disque placentaire, on voit également très bien l'envahissement de dedans en dehors; ainsi la figure 240 est d'un disque placentaire débité en coupes horizontales, et la coupe représentée est celle qui, comme niveau, correspondrait à la ligne 240 de la figure 239. Le centre du placenta y est occupé par un axe mésodermique contenant de gros vaisseaux allantoïdiens. De cet axe mésodermique sont parties des poussées rayonnantes qui pénètrent dans le plasmode en figurant les branches d'une étoile (2C, 2C), et qui, à mesure qu'elles entament le plasmode primitif, le transforment en plasmode remanié. Mais sur cette coupe horizontale on voit de plus, ce dont on ne pouvait se rendre compte sur la figure 239, que de la partie périphérique du mésoderme, qui revêt la face inférieure du placenta, partent des poussées qui pénètrent de dehors en dedans (2P, 2P) et qui semblent aller à la rencontre des précédentes, poussées mésodermiques vasculaires qui, elles aussi, à mesure qu'elles entament le plasmode primitif, le transforment en plasmode remanié. Par suite de ce double travail, le plasmode pri-

mordial est attaqué de tous côtés, et sa masse va graduellement diminuer, au profit de celle du plasmode remanié, et il se fait une pénétration réciproque des deux plasmodes, disposés par grands îlots qui s'enchevêtrent en dessinant des figures assez régulières, rappelant un peu l'aspect de coupes de tiges végétales. Il faut étudier avec soin ces dispositions, car elles sont l'origine et le premier indice de la lobulation particulière, à aspect hépatique, du placenta du cochon d'Inde.

Au 21e ou 22e jour (fig. 242), le plasmode remanié est plus étendu que précédemment, et le plasmode primitif a diminué d'autant. Ces deux formations présentent, sur une coupe verticale (perpendiculaire à la surface du disque placentaire), des prolongements par lesquels elles se pénètrent réciproquement. Il en résulte que les coupes horizontales présentent un aspect différent selon qu'elles passent en plein plasmode remanié, dans lequel pénètrent les prolongements du plasmode primitif, ou en plein plasmode primitif dans lequel pénètrent les extrémités des prolongements du plasmode remanié. Les figures 243 et 244 nous donnent ces dispositions diverses.

La figure 243 est une coupe horizontale faite au niveau marqué par la ligne 243 sur la figure 245; c'est donc une coupe semblable à celle de la figure 240. On voit que les masses de plasmode remanié formées à la périphérie du disque placentaire (2P, 2P) ont en divers endroits rejoint les masses de même nature formées dans le sens centrifuge, en partant de l'axe mésodermique vasculaire du placenta (2C, 2C). C'est donc le plasmode remanié qui domine sur cette coupe, comme on le conçoit bien en comparant avec la coupe verticale représentée dans la figure 245, et le plasmode primitif se présente sous la forme de grands îlots isolés, entre lesquels cependant sont par places des cordons de ce même plasmode; ce plasmode primitif est donc jusqu'à un certain point continu, quoique paraissant formé au premier abord d'îlots isolés, parce que les cordons qui relient ces îlots sont minces et tortueux.

La figure 244 est une coupe horizontale, comme la précédente, mais faite à un niveau supérieur, au-dessus de l'insertion de la vésicule ombilicale sur la circonférence du disque placentaire, selon la ligne 244 de la figure 245. Elle passe donc en plein plasmode primitif, lequel s'étend jusqu'à la périphérie de la coupe (cette périphérie est revêtue de l'entoderme ectoplacentaire sur les disposi-

tions duquel nous reviendrons plus loin), et dans ce plasmode apparaissent, sous forme d'îlots parfaitement isolés et circonscrits de tous côtés, les prolongements du plasmode remanié.

On voit donc qu'en somme, aussi bien sur la figure 243 que sur la figure 244, c'est-à-dire aussi bien dans la moitié inférieure du disque placentaire, là où domine le plasmode remanié, que dans la moitié inférieure où domine le plasmode primitif, les rapports sont tels que, sur une coupe, le plasmode remanié se présente sous forme d'îlots circonscrits par le plasmode primitif. Ces rapports resteront les mêmes jusqu'à la fin de la gestation. Le plasmode primitif, graduellement réduit comme masse, arrivera à ne plus former que des cloisons interposées aux larges îlots de plasmode remanié; ces îlots seront alors des lobules placentaires, rappelant, par l'aspect d'une coupe d'ensemble, les lobules hépatiques, et les cloisons de plasmode primitif interposées seront les lacunes sanguimaternelles périlobulaires, rappelant les espaces portes du foie. Nous ne saurions aborder les détails descriptifs de ces parties sans empiéter sur la dernière période de l'évolution de l'ectoplacenta, c'est-à-dire sur sa période d'achèvement; c'est qu'en effet il reste toujours, chez le cochon d'Inde, une partie du plasmode primitif qui ne subit pas le remaniement, qui n'est pas pénétrée par les vaisseaux fœtaux. Bien déterminer l'étendue et les dispositions de cette partie, qui forme des cloisons interlobulaires, appartient à l'histoire de la période suivante. Nous nous contenterons donc ici d'avoir donné ces premières indications sur la première apparition de la disposition lobulaire, si caractérisée pendant toute la seconde moitié de la gestation.

Tout ce que nous venons de décrire se rapporte à toute l'étendue de l'ectoplacenta, excepté à la petite portion centrale qui forme le toit de l'excavation centrale et qui répond à la convexité supérieure du noyau mésodermique. Tandis que toutes les autres parties de l'ectoplacenta augmentent de volume et présentent la transformation graduelle du plasmode primitif en plasmode remanié, cette portion centrale, ou *toit de l'excavation centrale*, reste stationnaire comme dimensions et comme structure. La comparaison des figures 235, 238, 242 montre que ses dimensions n'augmentent pas en proportion avec l'accroissement que présentent les autres parties. L'examen à de plus forts grossissements permet de constater facilement que sa structure ne change pas, c'est-à-dire qu'il n'y a pas réellement

ici de remaniement produit par une pénétration de plus en plus intime du mésoderme et des vaisseaux fœtaux. C'est ce que nous allons voir par la comparaison des figures 233, 237, 239 et 245.

Avec les figures 233 et 237 nous faisons un retour vers la période précédente et nous voyons (fig. 233, 15e jour) que, lors de la délimitation nette de l'excavation centrale, son toit, c'est-à-dire toute la formation plasmodiale située au-dessus du noyau mésodermique (NM), ne diffère pas du reste du plasmode ectoplacentaire. Cependant, déjà sur la figure 237 (17e jour), le toit de l'excavation centrale n'a pas augmenté d'épaisseur, tandis que tout le reste du plasmode ectoplacentaire a puissamment grandi. Du reste, ce toit a alors la même constitution que le reste du plasmode : il présente une couche supérieure, dite couche des cellules géantes, qui ne diffère de la même couche considérée dans les régions périphériques qu'en ce qu'ici une lame d'entoderme ectoplacentaire n'est pas interposée entre elle et la caduque sérotine; au-dessous vient une couche de plasmode réticulé, dont les mailles ou sections des lacunes sanguimaternelles sont seulement remarquables par leur forme plus allongée que dans les autres régions; enfin tout en bas est, comme partout ailleurs à la face inférieure de la formation plasmodiale, une *lame compacte* (*lame compacte* du plasmode) avec ses larges lacunes sanguimaternelles. Cette lame compacte, toujours au 17e jour (fig. 237), se montre, comme partout ailleurs, avec un trajet ondulé, décrivant des saillies à convexité inférieure, dans les intervalles desquelles le mésoderme du noyau mésodermique pousse des prolongements, lesquels pénètrent peu profondément dans le plasmode comme pour en préparer le remaniement en traçant les premières voies pour l'arrivée des vaisseaux fœtaux.

Or cet état, bien caractérisé au 17e jour, reste stationnaire et ne se modifie pas pendant la période de remaniement. Tandis que partout ailleurs les poussées mésodermiques vasculaires mordent de plus en plus sur le plasmode et l'émiettent pour ainsi dire (fig. 239), les poussées de la face supérieure du noyau mésodermique ne pénètrent pas plus avant dans le plasmode qui forme le toit de l'excavation centrale (fig. 239). Elles y pénètrent si peu (19e jour) que leurs adhérences avec le plasmode ne présentent aucune résistance, et que sur presque toutes les pièces on voit le mésoderme se détacher du plasmode (fig. 239), de sorte qu'on

trouve sur les coupes un espace vide entre la lame compacte du toit de l'excavation centrale et le noyau mésodermique correspondant. Le bord supérieur de celui-ci présente alors des saillies dentelées qui correspondent aux intervalles des saillies festonnées de la lame compacte; en effet, les premières sont moulées dans les secondes, d'où elles sont sorties par arrachement, par rétraction due à l'action des réactifs durcissants. Les mêmes dispositions, c'est-à-dire l'absence de tout remaniement dans le plasmode du toit de l'excavation centrale, se retrouvent aux 21e et 22e jours (fig. 245). Seulement, comme alors tout le reste de l'ectoplacenta a puissamment augmenté de volume, notamment dans le sens de l'épaisseur (comparer la figure 245 qui est à un grossissement de 13 fois seulement, avec la figure 239 qui est à un grossissement de 18 fois), tandis que le toit de l'excavation centrale a conservé son épaisseur primitive, ce toit paraît dès lors relativement très mince, et semble, sur une coupe transversale, une simple lame servant de trait d'union entre deux puissantes masses latérales (fig. 245). Mais toujours on distingue dans ce toit plasmodial les trois couches qu'il présentait dès le début, à savoir, en allant de haut en bas, une zone supérieure ou couche des cellules géantes, une zone moyenne ou de plasmode réticulé à mailles ovales allongées, une zone inférieure ou lame compacte. Tel est l'état du toit de l'excavation centrale à la fin de la période de remaniement. Nous verrons que pendant la période d'achèvement cette partie du plasmode ne participe pas non plus à l'évolution progressive du reste de l'ectoplacenta, mais présente, dans sa constitution, une dégénérescence et atrophie particulières et, dans sa configuration générale, un plissement multiple, et par suite une forme singulière qui a fort intrigué les auteurs et amené de leur part les hypothèses les plus singulières relativement à sa signification morphologique.

A propos de ce toit de l'excavation centrale, nous venons de signaler l'accroissement inégal de parties qui, restant stationnaires, tandis que les autres augmentent de volume, semblent diminuer d'étendue, et diminuent en effet d'une manière relative. Une remarque du même genre est à faire pour la partie de la face supérieure du placenta qui confine immédiatement à la périphérie du toit de l'excavation centrale. Aux 21e et 22e jours (fig. 245), les prolongements ou racines plasmodiales, que l'ectoplacenta émet dans la caduque sérotine, semblent s'être tous condensés

dans cette région, et avoir quitté les zones extérieures de la face supérieure, les zones voisines de la circonférence du disque. En effet, à un stade moins avancé, on voyait de ces prolongements jusque tout près de cette circonférence (fig. 235, 238, 239). Il n'est pas impossible que les plus externes de ces racines plasmodiales se soient atrophiées et aient été résorbées, quoique en réalité nous n'ayons trouvé sur nos préparations aucune trace d'un semblable processus. Mais il est bien évident, par la comparaison de nos figures, et en tenant compte des grossissements successivement plus faibles auxquels elles ont été dessinées, à mesure qu'elles appartenaient à des stades plus avancés, il est bien évident qu'un autre mécanisme intervient ici pour produire cette concentration apparente des racines plasmodiales vers le centre du disque placentaire, au voisinage du toit de l'excavation centrale (figure 245). Ce mécanisme est encore celui de l'inégale croissance des parties. Ce ne sont pas les racines plasmodiales qui se concentrent vers le toit de l'excavation centrale et s'éloignent de la circonférence du disque placentaire, c'est cette circonférence qui se porte de plus en plus en dehors, l'accroissement en diamètre du disque placentaire se faisant surtout par l'augmentation de ses parties périphériques, celles qui sont en dehors des racines plasmodiales les plus externes. Quoi qu'il en soit, il se trouve que, vers la fin de la période de remaniement, ces racines plasmodiales n'occupent plus qu'une étroite zone en dehors du toit de l'excavation centrale; c'est par ce toit et par cette zone des racines plasmodiales que le placenta adhère au terrain maternel; sur tout le reste de son étendue il est libre, c'est-à-dire sans connexions avec la caduque.

Pour achever l'histoire de la période de remaniement, nous devons, après cette longue étude du plasmode, voir ce que sont devenues pendant ce temps diverses formations secondaires ou annexes, comme l'*entoderme ectoplacentaire*, la paroi de la *vésicule ombilicale*, la *caduque réfléchie*, et voir enfin, en peu de mots, ce qu'est devenue l'*embryon* lui-même.

L'*entoderme ectoplacentaire* (IE, fig. 239, 241 et 244) développe graduellement de légères saillies en forme de courtes villosités. Ces villosités ne sont pas vasculaires; à part la région tout inférieure, au niveau du bord du disque placentaire (au-dessous de A dans la fig. 241) où ces villosités reposent sur un court prolongement mésodermique, partout ailleurs l'entoderme ectoplacentaire repose direc-

tement sur les couches les plus extérieures du plasmode, sans interposition d'aucune cuticule nettement délimitée, mais seulement d'un peu de substance amorphe non colorée par les réactifs.

La *vésicule ombilicale,* réduite, depuis les phases les plus primitives du développement de l'œuf, à sa partie proximale, présente si peu de phénomènes intéressants que nous n'y avons plus fait allusion depuis le moment où, sur l'œuf à l'état de cylindre, nous avons décrit l'ascension du mésoderme le long de l'entoderme proximal et son arrivée jusqu'à la calotte ectoplacentaire. Cependant l'aire vasculaire (ramifications des vaisseaux omphalo-mésentériques) s'est développée entre l'entoderme proximal et son mésoderme. Sur les figures 223, 235, 236 nous avons montré l'extension graduelle de cette aire vasculaire se traduisant par l'ascension du sinus terminal (ST) vers le placenta, sans qu'il soit nécessaire de nous livrer ici à de longues explications pour montrer que toutes ces dispositions, paradoxales en apparence, sont bien conformes à l'homologie qui existe entre les œufs à inversion et les œufs non inversés; ce que nous avons dit à propos du type rat-souris suffit à cet égard, puisque les dispositions y sont les mêmes que chez le cochon d'Inde, sauf l'existence de l'hémisphère distal de la vésicule ombilicale. Au 19e jour, ce sinus terminal (ST, fig. 238) est arrivé presque tout contre la circonférence du disque placentaire (voir les détails de la fig. 241). Ainsi chez le cochon d'Inde les vaisseaux omphalo-mésentériques arrivent jusqu'au contact du placenta, où se distribuent les vaisseaux allantoïdiens, tandis que chez le lapin, le rat, la souris, ces deux grands systèmes vasculaires restent toujours à une certaine distance l'un de l'autre. La figure 241 précise bien ces rapports de contiguïté entre le système omphalo-mésentérique et le système allantoïdien, puisque on y voit les vaisseaux les plus élevés de l'ensemble du sinus terminal (ce sinus étant représenté ici, comme chez la souris, par un réseau plexiforme) arriver jusqu'à la région où le mésoderme de la vésicule ombilicale se continue avec le mésoderme de la face inférieure de l'ectoplacenta (au niveau de l'angle S de la fig. 241). Cependant, il ne paraît pas y avoir, du moins à cette époque (19e et 21e jour, fig. 241 et 245), d'anastomoses entre le système de la circulation allantoïdienne et celui de la circulation de la vésicule ombilicale. Il ne paraît pas non plus s'en établir plus tard. Mais les dispositions sont telles chez le cochon d'Inde, que de pareilles anastomoses n'ont

rien d'invraisemblable, et, d'après ce que nous montre l'embryologie comparée des trois ou quatre rongeurs qui seuls nous fournissent des matériaux suffisants d'étude, nous voyons des dispositions, à peine indiquées chez l'un, prendre chez l'autre un développement si exagéré qu'il n'y aurait rien de surprenant à ce qu'un jour ces études étendues à d'autres types vinssent nous montrer un ectoplacenta remanié mi-partie par l'arrivée des vaisseaux allantoïdiens, mi-partie par celle des vaisseaux omphalo-mésentériques de la vésicule ombilicale.

La *caduque réfléchie* continue, pendant la période de remaniement, à subir le travail d'atrophie et de résorption qui avait déjà commencé à se produire dès le 13e jour (fig. 218) et qui était si accentué aux 14e jour et 17e jours (fig. 223, 236). Elle ne forme plus aux 19e et 21e jours (fig. 238, 242) qu'une membrane relativement peu épaisse qui double en dehors la paroi de la vésicule ombilicale, et se trouve en contact direct avec l'entoderme proximal. Il est évident qu'ici cet entoderme prend une part active à la résorption de la caduque réfléchie : les rapports de cet entoderme avec cette caduque sont les mêmes que ceux de l'entoderme de la vésicule ombilicale du poulet avec le jaune de l'œuf; les matériaux de la caduque sont donc probablement assimilés par la vésicule ombilicale et servent à la nutrition du fœtus, comme la provision vitelline chez l'oiseau est assimilée et sert à la nutrition de l'embryon. Ce n'est pas, nous le verrons, et nous l'avons du reste déjà dit à propos de la souris, une raison suffisante pour faire de cette caduque réfléchie la source d'un prétendu lait utérin, à moins de n'attribuer à cette expression de lait utérin d'autre valeur que celle d'une homologie extrêmement lointaine [1].

1. Giovanni Paladino (*Des premiers rapports entre l'embryon et l'utérus chez quelques mammifères*, *Arch. ital. de Biologie*, 1890, t. XIII, p. 59) a bien insisté sur ce rôle nutritif de la caduque : « Mes études, dit-il, m'autorisent à regarder la caduque, d'une part, comme étant une formation de structure non uniforme et, d'autre part, comme ayant toujours une bien plus haute signification que celle d'enveloppe protectrice de l'embryon. En effet, dès le principe, elle doit *suppléer au manque* du vitellus nutritif dans l'œuf des mammifères.... Ce n'est pas seulement avec la formation de l'organe placentaire que les parois utérines arrivent à utiliser les matériaux maternels au profit de l'embryon; elles commencent, au contraire, dès le principe, avec la formation de la caduque, laquelle acquiert, en conséquence, une importance physiologique de premier ordre, puisqu'elle sert, outre ses autres fonctions, à préparer la première nutrition du fœtus.... Il y en a eu cependant, par le passé, qui outre la fonction mécanique de renfermer l'œuf et de l'attacher aux parois utérines, lui ont aussi attribué celle de favoriser le processus nutritif de l'œuf dans les premiers moments où il arrive dans l'utérus, et avant que les rapports placentaires s'établissent entre eux. Breschet, par

Le *corps de l'embryon*, que nous avons laissé aux 15e et 17e jours (fig. 235 et 236), alors que d'une part il émettait l'allantoïde par laquelle il allait se mettre en connexion avec le placenta, et que, d'autre part, sa cavité intestinale se circonscrivait, ne restant plus attachée à la vésicule ombilicale que par le canal omphalo-mésentérique (fig. 236), dispositions déjà toutes longuement étudiées chez la souris, le corps de l'embryon se développe rapidement pendant la période de remaniement de l'ectoplacenta. Par suite de l'allongement du pédicule de la vésicule ombilicale, il remonte dans la cavité de l'œuf (cavité pleuro-péritonéale ou cœlome externe, PP, fig. 238) et se trouve ainsi suspendu par un double cordon, dont l'un le rattache en haut au placenta (CP, fig. 238), et l'autre le rattache en bas à la paroi de la vésicule ombilicale (COM, fig. 238). Nous avons déjà vu une disposition semblable chez le rat et la souris (fig. 192, planche XVII), mais bien moins accusée que chez le cochon d'Inde. Chez celui-ci rien n'est plus frappant que cette singulière situation du fœtus sur la partie moyenne d'un large cordon qui va du placenta au point diamétralement opposé de l'œuf. Dans cette situation, le fœtus est enveloppé de son amnios (AM, fig. 238), qui ne revêt qu'une très faible partie, la portion originelle ou fœtale, des cordons en question. Le reste de ces cordons est à nu, sans gaine amniotique, dans le cœlome externe.

Il est facile de comprendre que ces dispositions doivent recevoir l'interprétation suivante : au niveau de l'ombilic du fœtus il n'y a qu'un seul cordon ombilical, semblable au cordon ombilical de tous les autres mammifères, et renfermant, comme toujours, d'une part les vaisseaux allantoïdiens ou ombilicaux, d'autre part le canal et les vaisseaux omphalo-mésentériques; mais à une courte distance de l'ombilic ces vaisseaux se séparent, et le cordon ombilical se bifurque ; les vaisseaux allantoïdiens ou ombilicaux vont en haut, vers le placenta, compris dans une enveloppe mésodermique qui

exemple, il y a un demi-siècle (*Études anat., physiol. et pathol. sur l'œuf, Mémoires de l'Acad. de Médecine*, t. II, 1833), vit le problème; il nota que les physiologistes ont toujours parlé de nutrition du fœtus quand le placenta est déjà développé, mais il se demanda aussi comment a lieu la nutrition de l'œuf lorsque le placenta n'est pas encore formé. Malheureusement la réponse ne correspondit pas à la clarté de la demande. Elle fut non seulement vague mais erronée, en rapport du reste avec le concept vague et erroné de la caduque, qui, pour Breschet comme pour Hunter, était un produit d'exsudation de la muqueuse utérine. » Malheureusement, dans la suite de son mémoire, Paladino, en parlant de caduque, fait surtout allusion à la formation ectoplacentaire, qu'il considère comme d'origine utérine, ainsi que nous le verrons dans l'historique du placenta du cochon d'Inde.

forme ce qu'on peut appeler le *cordon des vaisseaux placentaires*; les vaisseaux omphalo-mésentériques vont en bas, et, avec les restes du canal omphalo-mésentérique et le mésoderme qui les enveloppe, forment ce qu'on peut appeler le *cordon des vaisseaux omphalo-mésentériques.*

Mais à mesure que le volume de l'embryon augmente et que son amnios se dilate, celui-ci arrive graduellement à revêtir une plus grande étendue aussi bien du cordon placentaire que du cordon omphalo-mésentérique. Notamment pour le cordon placentaire, nous trouvons l'amnios arrivant tout près de son extrémité (fig. 245, en A*m*), et nous le verrons plus tard arriver jusqu'au placenta même et revêtir une certaine étendue de sa face inférieure.

Pour résumer la période de remaniement de l'ectoplacenta nous pouvons laisser de côté tout ce qui est relatif à l'embryon, à la vésicule ombilicale, à la caduque réfléchie, car ces parties se comportent chez le cochon d'Inde de même que chez le rat et la souris. Restent donc l'ectoplacenta lui-même et le revêtement entodermique de sa face supérieure; pendant la période de remaniement, cet entoderme ectoplacentaire pousse de courtes villosités non vasculaires et sans importance ultérieure. Quant à l'ectoplacenta, c'est-à-dire à sa masse plasmodiale, il est remanié par l'arrivée des vaisseaux qui de l'allantoïde pénètrent dans le mésoderme ectoplacentaire, et avec celui-ci dans le plasmode. Ce remaniement se fait en progressant de haut en bas, de dedans en dehors, et de dehors en dedans; le plasmode remanié et le plasmode primitif se pénètrent réciproquement, mais la disposition générale est telle que sur les coupes horizontales les îlots de plasmode remanié sont entourés de plasmode primitif, et cette disposition est le premier indice d'une lobulation où les restes du plasmode primitif formeront des cloisons interlobulaires. Le plasmode remanié est formé d'une masse de mésoderme vasculaire dans laquelle sont épars des fragments de plasmode; ces fragments sont des canalicules sanguimaternels homologues des formations de même nom décrites chez le lapin (colonnes ectoplacentaires et canalicules du lapin); seulement ces canalicules ont chez le cochon d'Inde un trajet tortueux. Les coupes horizontales seules permettent (fig. 246) de bien voir que leurs lumières restent en communication avec les mailles du plasmode primitif, c'est-à-dire que le sang maternel circule dans

toutes les portions du plasmode, aussi bien dans le remanié que dans celui qui est resté à l'état primitif. Tandis que l'invasion des vaisseaux fœtaux se fait dans toutes les parties périphériques du plasmode, une seule et étroite région échappe à ce remaniement; c'est le *toit de l'excavation centrale*, formant une lame plasmodiale plissée, qui ne s'accroît pas parallèlement au reste du placenta, et par suite apparaît de plus en plus mince relativement aux portions voisines. Par un phénomène semblable de croissance inégale des diverses parties, on voit se concentrer, vers la périphérie de ce toit de l'excavation centrale, les prolongements du plasmode dans le tissu de la caduque sérotine, ou racines du plasmode.

C. — *Période d'achèvement de l'ectoplacenta.*

La période d'achèvement de l'ectoplacenta chez le cochon d'Inde est caractérisée, comme chez les autres rongeurs, par l'établissement de rapports intimes entre le sang maternel et le sang fœtal, le second circulant dans de fins capillaires, dont le premier vient plus ou moins directement baigner la paroi externe, par suite de l'atrophie des éléments ectodermiques formant primitivement les canalicules sanguimaternels. La manière dont s'établissent ces rapports pourrait donc être indiquée en peu de mots, après ce que nous avons déjà dit de l'achèvement du placenta chez le lapin et chez le type rat-souris; mais chez le cochon d'Inde se présente de plus, au point de vue des dispositions d'ensemble du placenta, une lobulation particulière, à laquelle nous avons déjà souvent fait allusion en étudiant les processus qui la préparent. La coupe d'un placenta achevé, c'est-à-dire pendant toute la seconde moitié de la gestation, présente un aspect très semblable à celui d'une coupe de foie; on y distingue (fig. 269 et 264, pl. XXII) des champs polyédriques, circonscrits par des *espaces ou cloisons périlobulaires* foncés; au centre de chaque lobule est un espace *centro-lobulaire* plus clair; une substance d'aspect strié (capillaires fœtaux et canalicules sanguimaternels) s'étend de la périphérie au centre, c'est-à-dire forme la substance même du lobule. Il nous faut donc étudier d'abord la production de ces lobules, puis la constitution histologique des espaces ou cloisons périlobulaires, des espaces centro-lobulaires et

enfin de la substance du lobule. Après avoir ainsi fait l'étude de l'ensemble du placenta achevé, nous examinerons l'état de diverses parties accessoires, telles que les couches périphériques du placenta, les parties précédemment décrites sous le nom de toit de l'excavation centrale, la caduque sérotine, la caduque réfléchie, la vésicule ombilicale, etc.

a. Lobulation du placenta. — Nous avons vu précédemment (pl. XX, fig. 239, 240, 243, 244, 245) comment le plasmode remanié et le plasmode primitif se pénètrent réciproquement de bas en haut, de dedans en dehors et de dehors en dedans. Nous n'avions suivi ce processus que jusque vers le vingt et unième ou le vingt-deuxième jour (fig. 245). Au vingt-sixième jour (fig. 254, pl. XXI) nous le trouvons plus avancé ; la plus grande masse du placenta est formée de plasmode remanié (en 2, 2), et le plasmode primitif (3, 3) est représenté seulement par la couche la plus supérieure du disque placentaire, et par des cloisons qui partent de cette couche et descendent dans l'épaisseur du disque. Ces cloisons présentent des ramifications latérales et terminales encore peu accentuées. Quelques jours plus tard, vers le trentième jour (figure 253), en même temps que le volume du placenta s'accroît (la fig. 254 est à un grossissement de quatre fois, et la figure 253 à un grossissement de trois fois seulement), ces ramifications sont plus développées ; elles se rejoignent et s'anastomosent d'une cloison à l'autre, et arrivent ainsi à circonscrire des îlots de plasmode remanié. Dès ce moment le placenta présente, sur une coupe faite perpendiculaire au plan du disque qu'il figure, le même aspect que jusque-là on ne trouvait que sur des coupes parallèles à ce plan (voir fig. 244, pl. XX), c'est-à-dire une subdivision en lobules limités par des cloisons de plasmode primitif. Cette disposition est tout à fait achevée dans les placentas recueillis au cours du second mois de la gestation (fig. 269, pl. XXII); alors les cloisons périlobulaires sont devenues plus minces et sont telles qu'elles resteront jusqu'à la fin ; c'est-à-dire que le remaniement du plasmode primitif s'est étendu aussi loin qu'il doit s'étendre; ce qui reste de plasmode non remanié demeurera jusqu'au bout à l'état de plasmode primitif, représentant un système de lacunes sanguimaternelles disposées à la périphérie du lobule. Les injections démontrent que ces lacunes périlobulaires sont les voies efférentes de la circulation du lobule,

c'est-à-dire que le sang maternel y arrive après avoir parcouru les canalicules sanguimaternels de la substance propre du lobule. En étudiant le centre du lobule, nous allons y trouver les voies afférentes de la circulation maternelle.

En effet, pendant ce temps (du vingt-cinquième au trentième jour), les éléments du plasmode remanié se sont disposés d'une façon régulière dans chacune des masses circonscrites par les cloisons interlobulaires dont nous venons de suivre la formation. Nous avions vu (fig. 246) le plasmode remanié constitué, au cours de sa formation, par un mélange irrégulier de canalicules plasmodiaux à trajet tortueux, entourés de cellules mésodermiques et de capillaires fœtaux. Bientôt les éléments mésodermiques cessent de se multiplier, de s'étendre parallèlement à l'augmentation de volume du placenta; ils semblent se concentrer au centre du lobule en voie de formation et leur présence devient dès lors caractéristique de ce que nous appellerons *espaces centro-lobulaires*; nous étudierons plus loin la constitution histologique de ces espaces. Pour le moment, et afin de préciser la topographie du lobule, nous dirons seulement que dans ces espaces sont deux ordres de conduits vasculaires : ce sont d'une part de grandes lacunes sanguimaternelles, dont nous avons décrit la formation dans la période précédente (fig. 246, pl. XX, LC, LC); ces lacunes sanguimaternelles centro-lobulaires sont, comme le montrent les injections, les voies afférentes de la circulation maternelle dans le lobule; ce sont d'autre part des vaisseaux fœtaux, ayant la structure rudimentaire d'un capillaire, mais présentant un calibre relativement considérable; ces vaisseaux fœtaux centro-lobulaires sont, d'après ce que montrent les injections, les voies efférentes de la circulation fœtale dans le lobule, c'est-à-dire les origines des veines qui ramènent au fœtus le sang du placenta. Quant aux voies afférentes du sang fœtal dans les lobules, elles sont représentées par des vaisseaux très fins, que nous ne pourrons étudier que dans un instant, en exposant l'histologie du lobule ; nous verrons alors qu'ils sont situés à la périphérie des cloisons périlobulaires. Nous reviendrons plus loin sur ces dispositions des voies sanguines maternelles et fœtales, mais ce que nous venons d'en dire suffit pour montrer que le sang maternel et le sang fœtal circulent en sens inverse l'un de l'autre dans le lobule placentaire : le sang maternel va du centre à la périphérie du lobule; le sang fœtal va de la périphérie au centre. Déjà chez le lapin, nous avons constaté

la même disposition et vu que, d'après Tafani, c'est là un fait général non seulement pour tous les rongeurs, mais encore pour le plus grand nombre des autres placentas.

En même temps que s'organisent les parties qui constituent les espaces centro-lobulaires, les canalicules plasmodiaux primitivement disposés en trajet tortueux (fig. 246) entre le centre et la périphérie du lobule, s'allongent, s'amincissent et se disposent parallèlement les uns aux autres, et parallèlement aux capillaires fœtaux qui leur sont interposés. Il en résulte que la substance du lobule prend un aspect strié (fig. 274), et que les striations s'étendent en s'irradiant du centre à la périphérie du lobule (fig. 274, en SS la substance striée s'étendant des espaces centro-lobulaires, C, aux espaces périlobulaires, P).

Dans les lignes qui précèdent nous avons énoncé divers résultats dont il nous reste encore à donner la démonstration, en étudiant la constitution histologique du lobule; mais nous tenions à bien définir les parties qui seront l'objet de cette étude histologique ; on voit que ces parties sont au nombre de trois, à savoir : les *espaces périlobulaires*, les *espaces centro-lobulaires*, et la *substance striée du lobule*.

Avant d'entrer dans cette analyse histologique, nous devons faire encore deux remarques à propos de la lobulation du placenta étudiée dans ses dispositions d'ensemble.

Nous ferons d'abord remarquer qu'il ne faudrait pas croire que par espace centro-lobulaire il faut toujours entendre un espace circulaire situé régulièrement au centre du lobule. Cette disposition se présente sur les coupes qui portent sur la région la plus supérieure du disque placentaire, au voisinage de sa face externe ou maternelle (voir la partie gauche de la figure 274); mais à mesure que les coupes portent sur des régions plus profondes (comme dans la partie inférieure droite de la figure 274, laquelle est une coupe oblique et non parallèle à la surface du disque), on voit les espaces centro-lobulaires devenir triangulaires, puis émettre des branches latérales qui arrivent à se rejoindre, d'un lobule au lobule voisin, de sorte qu'il arrive que pour certaines parties l'aspect de la lobulation soit l'inverse de ce que nous avons décrit précédemment comme forme type, puisque alors on voit, dans un lobule de substance striée, le centre occupé par la formation foncée qui représente les lacunes sanguimaternelles périlobulaires, et la périphérie dessinée

par les travées claires correspondant aux formations que nous avons dites centro-lobulaires. Ces dispositions se comprennent facilement et étaient à prévoir d'après les détails que nous avons donnés sur la manière dont, pendant la période de remaniement, se pénètrent réciproquement le plasmode primitif et le plasmode remanié (voir spécialement les fig. 243 et 244, pl. XX, et leur étude dans le texte).

Mais, dans toutes les coupes faites perpendiculairement au plan du disque placentaire, et dans le plus grand nombre de celles faites parallèlement à ce plan, les dispositions qui dessinent la lobulation sont semblables à celles que nous avons prises pour type, et les espaces périlobulaires méritent le nom que nous leur avons donné aussi bien que les espaces centro-lobulaires justifient le leur.

La seconde remarque est relative à la confusion qu'on pourrait faire entre les espaces centro-lobulaires tels que nous venons de les décrire et la partie figurée à l'extrémité inférieure droite de la figure 246 (partie où sont marqués les vaisseaux MM). Cette partie est une portion de l'*axe mésodermique* du placenta, c'est-à-dire de ce cordon formé uniquement de mésoderme et de vaisseaux allantoïdiens qui occupe le centre même du placenta, et, résultant du noyau mésodermique de l'excavation centrale, ne contient aucune trace de canaux plasmodiaux dérivés du plasmode primitif. Cet axe mésodermique du placenta se retrouve jusqu'à la fin de la gestation sur les coupes qui passent par le centre du disque placentaire; sur les figures 253, 254, 269 (MA) on le voit faisant suite au cordon ombilical, et traversant toute l'épaisseur du placenta pour venir s'épanouir en cette masse mésodermique particulière que nous étudierons au-dessous du toit de l'excavation centrale. Seulement, avec les progrès du développement des lobules entre lesquels il s'insinue, cet axe mésodermique devient plus mince et à trajet moins rectiligne, de sorte qu'on ne le trouve pas toujours tout entier dans sa continuité sur une seule et même coupe. Quant aux espaces centro-lobulaires, qui contiennent des éléments mésodermiques, des vaisseaux fœtaux, et des lacunes sanguimaternelles (c'est-à-dire des canaux plasmodiaux), ils se différencient dans le plasmode remanié, et nous avons à diverses reprises, pendant la période de remaniement, indiqué comment les canaux plasmodiaux qu'ils contiennent (déjà figurés en LC, LC, figure 246) dérivent, au moins en partie, de ce que nous avons appelé, dans cette période, les *lacunes*

sanguimaternelles de la lame compacte (voir entre autres les figures 237, planche XIX, et 239, 245, pl. XX).

Nous pouvons donc passer maintenant à l'analyse histologique : 1° des espaces périlobulaires; 2° des espaces centro-lobulaires; 3° de la substance striée des lobules.

b. Espaces ou cloisons périlobulaires. — En se reportant à la fig. 246 et aux pages où, d'après cette figure, nous avons décrit, pendant la période de remaniement du plasmode ectoplacentaire, la manière selon laquelle le mésoderme et les vaisseaux fœtaux mordent successivement sur le plasmode primitif, il est facile de comprendre que les espaces ou cloisons périlobulaires représentent ce qui est resté à l'état de plasmode primitif non remanié. On devra donc trouver dans cette formation interlobulaire de grandes lacunes sanguimaternelles qui en occuperont le centre; puis, à la périphérie, de petites lacunes sanguimaternelles se continuant avec les canalicules sanguimaternels de la substance striée du lobule; et au niveau de cette continuité, on trouvera des vaisseaux fœtaux, puisque c'est là qu'est la limite de l'extension du système vasculaire fœtal dans le plasmode ectoplacentaire.

Ces diverses parties constituantes sont de dimensions très différentes, et apparaissent successivement, dans l'ordre où nous venons de les énumérer, à mesure qu'on examine les coupes à un plus fort grossissement.

Dans la figure 274, représentant un ensemble de lobules, à un grossissement de huit à neuf fois seulement, les espaces périlobulaires se présentent sous la forme de traînées ou cloisons d'aspect foncé; dans les points où se rejoignent et confluent ces cloisons, on aperçoit de grands vides clairs; ce sont les grandes lacunes sanguimaternelles, dont est creusé le plasmode qui forme ces cloisons périlobulaires; les petites lacunes qui partent de celles-ci ne se montrent que comme un réseau à mailles étroites.

La figure 268 représente, à sa partie supérieure, une portion de cloison périlobulaire (P); à sa partie moyenne (SS), la substance striée d'un lobule; et enfin, à sa partie inférieure (C), l'espace centro-lobulaire correspondant. Cette figure est à un grossissement de trente-cinq fois; aussi peut-on déjà mieux distinguer les parties qui constituent la cloison périlobulaire, c'est-à-dire non seulement les grandes lacunes sanguimaternelles centrales (LP, LP), mais

encore la substance spongieuse formée par les petites lacunes, à la périphérie de la cloison périlobulaire, jusqu'au contact de la substance striée du lobule. De plus, dans ces couches périphériques de la cloison périlobulaire, à côté des trous taillés comme à l'emporte-pièce dans la substance plasmodiale, et qui représentent les lacunes sanguimaternelles, on aperçoit d'autres espaces dans chacun desquels est placé un vaisseau, entouré d'une gaine mésodermique (FA, FA); ce sont les vaisseaux fœtaux afférents du lobule, et en effet on en voit partir des ramifications qui se résolvent en capillaires dans la substance striée des lobules.

Les figures 271 et 275 nous démontrent la véritable nature de ces vaisseaux et de leur gaine mésodermique; ces deux figures sont à un grossissement de 300 diamètres. L'une d'elles, la figure 271, représente les éléments d'une cloison périlobulaire confinant par un de ses côtés non à un lobule, mais à la surface même (face supérieure) du disque placentaire, et présente à cet égard des détails divers (cellules géantes ectodermiques, entoderme ectoplacentaire) que nous étudierons plus loin; mais sa partie inférieure montre les éléments d'une cloison périlobulaire jusqu'au niveau de leur continuité avec la substance striée du lobule. L'autre figure 275 est d'une cloison périlobulaire prise dans une partie quelconque du centre du placenta, et montre, vers sa partie supérieure gauche, cette même continuité de la cloison avec la substance striée du placenta. A ce grossissement nous reconnaissons bien le plasmode, dans lequel sont creusées les lacunes sanguimaternelles. Nous le voyons parsemé de nombreux noyaux, qui s'accumulent par places de façon à être tassés les uns contre les autres. Nulle part on ne voit le plasmode s'individualiser en cellules distinctes autour d'un de ces noyaux (sauf à la partie supérieure de la figure 271, où a lieu la formation si spéciale des cellules ectodermiques géantes sur lesquelles nous reviendrons plus loin); les cloisons périlobulaires sont donc bien formées de plasmode ectoplacentaire primitif, c'est-à-dire non remanié par l'arrivée des vaisseaux fœtaux. Ce n'est pas à dire cependant que les vaisseaux fœtaux ne soient pas arrivés jusque dans les zones périphériques de ces cloisons de plasmode primitif, mais ils n'ont pas émietté cette partie du plasmode, ils se sont contentés de s'y loger pour y devenir les centres de distribution du sang fœtal, pour représenter les voies afférentes de la circulation fœtale dans la substance striée du lobule. Autour de ces vaisseaux fœtaux affé-

rents (en FA, FA, fig. 271 et 275), on distingue maintenant la mince gaine de cellules mésodermiques qui les sépare de la substance plasmodiale au milieu de laquelle ils sont logés.

En portant l'examen successivement de la cloison périlobulaire vers la substance striée du lobule, on constate la continuité, à la fois du plasmode primitif avec les canalicules sanguimaternels, et des vaisseaux fœtaux afférents avec les capillaires interposés entre ces canalicules. La première continuité ne présente rien de remarquable, et se trouve mieux indiquée par l'inspection des figures 271 et 275 que par aucune description. En effet nous sommes ici en présence d'un placenta au commencement du second mois, et les canalicules sanguimaternels possèdent encore une paroi plasmodiale complète; on peut seulement remarquer que les noyaux y sont moins foncés, moins colorés, que dans les travées du plasmode primitif de la cloison périlobulaire (voir surtout la figure 275). La seconde continuité présente à noter ce fait important que toute gaine de cellules mésodermiques disparaît de la surface extérieure des ramifications des vaisseaux fœtaux afférents, dès que ces ramifications représentent des capillaires interposés aux canalicules sanguimaternels de la substance striée et courant parallèlement à ces canalicules. Ces dispositions sont les mêmes que celles précédemment décrites pour les parties homologues chez le lapin et chez le type rat-souris.

c. Espaces centro-lobulaires. — Nous avons déjà indiqué, sans en donner la démonstration complète, la nature des parties qu'on trouve dans les espaces centro-lobulaires, à savoir : une quantité assez abondante d'éléments mésodermiques, au milieu et à la périphérie desquels sont disposées des *lacunes sanguimaternelles centro-lobulaires ou afférentes* et des *vaisseaux fœtaux efférents*. Nous allons faire l'étude de ces parties en procédant comme pour les cloisons périlobulaires, c'est-à-dire en les examinant successivement à des grossissements de plus en plus forts.

Sur la figure 174, à un grossissement de huit à neuf fois, les espaces centro-lobulaires se montrent sous la forme de taches claires à la périphérie desquelles vient se terminer la substance striée des lobules; dans ces espaces on distingue les lumières béantes de divers vaisseaux. Ce n'est que sur la figure 268, à un grossissement de trente-cinq fois, qu'on peut déjà reconnaître (région C, ou partie inférieure de

la figure) que ces orifices vasculaires sont de deux espèces différentes. Les uns (F E, F E, fig. 268) sont de véritables vaisseaux sanguins, avec une paroi mince se distinguant à peine du tissu mésodermique dans lequel elle est plongée; ce sont des vaisseaux fœtaux et, nous l'avons dit précédemment, ils représentent les voies efférentes du lobule; nous les appellerons *vaisseaux fœtaux efférents*. Les autres sont des canaux vasculaires, mais non des vaisseaux proprement dits; ils appartiennent au système des canaux plasmodiaux des formations ectoplacentaires; nous les avons déjà désignés (L C, L C, fig. 248) sous le nom de *lacunes sanguimaternelles centro-lobulaires* ou *afférentes*. Sur la figure 248 on voit que la paroi de ces lacunes est foncée et bien distincte du mésoderme centro-lobulaire; cette paroi est en effet formée par du plasmode, ainsi que nous le verrons dans un instant avec plus de détail.

La distinction étant établie entre les vaisseaux fœtaux efférents et les lacunes sanguimaternelles afférentes, il est facile de constater que, d'une manière générale, ces deux ordres de conduits vasculaires n'occupent pas la même place dans un espace centro-lobulaire. Les vaisseaux fœtaux efférents sont placés au centre de la cloison mésodermique qui constitue ces espaces, et cette cloison est traversée par de petits vaisseaux dans lesquels viennent se réunir les capillaires de la substance striée du lobule; cette disposition est bien accentuée sur les extrémités gauche et droite de l'espace centro-lobulaire représenté par la partie inférieure de la figure 268. Au contraire les lacunes sanguimaternelles afférentes sont disposées à la périphérie de la cloison mésodermique; là se dessine une bordure régulière de lacunes sanguimaternelles étroites, qui sont en continuité avec les canalicules sanguimaternels de la substance striée; par places ces étroites lacunes confluent et se fondent en lacunes plus larges, toujours placées à la périphérie de la cloison. Ce ne sont que quelques lacunes extrêmement larges qui font saillie jusque dans l'épaisseur de la cloison, ou qui même occupent le centre de la cloison, comme la grosse lacune centro-lobulaire représentée dans la partie la plus large de la cloison centro-lobulaire de la figure 268. On voit que dans ce cas cette grosse lacune sanguimaternelle est en connexion avec les canalicules sanguimaternels des substances striées de deux lobules adjacents; elle semble formée par la fusion de deux larges lacunes de la périphérie, lesquelles se seraient rejointes et confondues à travers la substance de la

cloison mésodermique. On voit donc qu'en somme les rapports des divers ordres de conduits sanguins sont inverses dans les espaces périlobulaires et dans les espaces centro-lobulaires. Dans les premiers, le centre est occupé par les voies efférentes maternelles (grandes lacunes de plasmode primitif) et les vaisseaux fœtaux afférents occupent le centre; dans les secondes au contraire, ce sont les vaisseaux fœtaux efférents qui occupent le centre, la périphérie étant au contraire dessinée par une bordure serrée de lacunes sanguimaternelles afférentes, dont quelques-unes seulement, les plus larges, pénètrent jusque dans l'épaisseur de la cloison. Une fois que ces dispositions ont été bien distinguées à un grossissement tel que celui donné par la figure 268, on peut constater qu'elles sont générales, car on les reconnaît encore sur une vue d'ensemble, à un faible grossissement, comme dans la figure 274, malgré les variétés de formes et de rapports que présentent les divers lobules placentaires représentés dans cette figure.

Pour arriver à des notions plus complètes non sur la topographie, mais sur la nature histologique des parties constituantes des espaces centro-lobulaires, il faut en faire l'examen à un grossissement de 300 diamètres, ainsi que le représente la figure 270. Nous y voyons (en FE, FE) diverses sections de vaisseaux fœtaux efférents; leur paroi est mince, réduite à la tunique endothéliale, renforcée en dehors par quelques couches plus compactes du mésoderme au milieu duquel sont plongés ces vaisseaux. En *LC* est représentée une lacune sanguimaternelle centro-lobulaire ou afférente, et toute la périphérie de la portion de cloison mésodermique ici représentée est bordée par une zone de lacunes semblables mais plus petites. Pour toutes ces lacunes on voit leur continuité avec les canalicules sanguimaternels (*CC*) de la substance striée du lobule. Quant à la constitution des parois de ces lacunes, on voit qu'elle est encore purement plasmodiale, et que les noyaux dont est semé ce plasmode sont irrégulièrement épars, ou bien disposés en amas plus ou moins compacts, dans les régions où la paroi plasmodiale présente des épaississements.

Avant de passer à l'étude de la constitution de la substance striée du lobule nous ferons remarquer que les parties ci-dessus décrites ont leurs homologues dans le placenta du lapin : les lacunes plasmodiales périlobulaires ou efférentes du cochon d'Inde correspondent à ce que nous avons appelé *confluents maternels* dans le com-

plexus tubulaire du placenta du lapin (planche VI, fig. 56); les lacunes centro-lobulaires ou lacunes sanguimaternelles afférentes du cochon d'Inde correspondent aux *confluents fœtaux* du lapin. Nous avons du reste déjà fait remarquer, quelques lignes plus haut, que les dispositions des courants sanguins maternel et fœtal sont les mêmes dans le lobule placentaire du lapin et du cochon d'Inde.

d. Substance striée du lobule placentaire. — A la fin de la période de remaniement, la substance du lobule en voie de formation, c'est-à-dire ce que nous avons appelé le plasmode remanié, au stade représenté par la figure 246, est formée de canalicules sanguimaternels disposés en trajet tortueux, avec interposition de capillaires fœtaux également contournés; de plus les parois de ces canalicules sont relativement épaisses, leur substance plasmodiale présentant des renflements locaux au niveau desquels les noyaux sont accumulés en plus ou moins grand nombre. Vers la fin du premier mois de la gestation on retrouve encore par places cette disposition, que représente la figure 263, et l'aspect reproduit dans cette figure se présente quelle que soit la direction des coupes, car alors les canalicules sanguimaternels ne sont pas encore parfaitement coordonnés parallèlement les uns aux autres. Les épaississements locaux, avec accumulation de noyaux, que présentent leurs parois plasmodiales, sont sans doute en rapport avec l'accroissement en longueur de ces canalicules, accroissement qui se produit en même temps que leur disposition longitudinale, en substance striée, se réalise par une sorte d'étirement du canalicule, entre les cloisons périlobulaires et les formations centro-lobulaires. Dès le début du second mois, la substance du lobule a pris son aspect strié définitif, et dès lors l'aspect des coupes est très différent selon qu'elles sont faites parallèlement ou perpendiculairement à la direction des canalicules (comparer la figure 258 avec la figure 262 par exemple, ou bien la figure 266 avec la figure 267).

D'une manière générale, la constitution de la substance striée du lobule est très simple, et peut être résumée en peu de mots, d'autant qu'elle concorde exactement avec ce que nous avons vu pour les parties homologues du placenta des autres rongeurs (complexus canaliculaire du lapin, substance spongieuse du placenta du type rat-souris). Elle se compose de capillaires fœtaux dont la surface extérieure est revêtue d'une couche plasmodiale d'autant plus mince

qu'elle est observée à une époque plus voisine du terme de la gestation; cette couche plasmodiale, semée de noyaux en général isolés, circonscrit la lumière des canalicules sanguimaternels, qui, comme leur nom l'indique, sont les voies de circulation du sang maternel, tandis que les capillaires interposés donnent passage au sang fœtal.

Or cette constitution du placenta achevé, tandis qu'elle est de peu de durée chez le lapin et le rat, persiste longtemps chez le cochon d'Inde, dont la gestation est d'environ soixante jours. Du trentième au soixantième jour on peut recueillir des pièces montrant toutes les variétés de détails que peuvent présenter dans leurs rapports et leur constitution les capillaires fœtaux et les canalicules sanguimaternels. Ces variétés dépendent de l'état de réplétion dans lequel se trouvait l'une ou l'autre des voies de circulation du lobule, lorsque la pièce a été placée dans le liquide conservateur; elles peuvent dépendre aussi de la nature du liquide fixateur (alcool, liqueur de Muller, ou liquide de Kleinenberg). Les divers aspects ainsi obtenus se complètent l'un l'autre; mais parfois quelques-uns d'entre eux présentent les parties sous des formes méconnaissables, si par exemple les capillaires fœtaux sont complètement vides et plus ou moins effacés. Il nous a donc paru intéressant d'étudier ici avec détails ces divers aspects, qui, pris isolément, pourraient être et ont été l'origine d'interprétations erronées. Nous avions à cet effet des pièces en surabondance, ayant recueilli nombre de placentas dans la seconde moitié de la gestation, alors que nous ne savions pas qu'à partir du trentième jour environ cet organe a acquis sa constitution définitive, et continue à fonctionner pendant un mois sans présenter de modifications. La connaissance des rapports de contiguïté entre le sang fœtal et le sang maternel, la notion des canalicules sanguimaternels à paroi plasmodiale atrophiée, étant les résultats les plus originaux de nos recherches sur le placenta des rongeurs, il nous a paru intéressant d'apporter une dernière fois, à propos du cochon d'Inde, toutes les démonstrations possibles de ces dispositions, et de passer en revue tous les aspects qu'elles peuvent présenter.

Nous appellerons d'abord l'attention sur les figures 258 et 262. Elles représentent la disposition typique, pour ainsi dire schématique de la substance striée du lobule, dans les premiers jours du second mois, alors que la paroi plasmodiale des canalicules n'a encore subi qu'un faible degré d'amincissement; en *CC* sont les

canalicules sanguimaternels, en *cc* les capillaires fœtaux; la pièce avait été fixée par le liquide de Kleinenberg puis par l'alcool. La figure 262 est d'une coupe longitudinale, c'est-à-dire parallèle aux canalicules; la figure 258 est une coupe transversale. Tous les détails sont tellement semblables à ce que nous avons déjà vu chez le lapin (planche V, fig. 54; pl. VI, fig. 60, 64, 65), et chez le type rat-souris (planche XV, fig. 169, 171), qu'il n'y a pas lieu d'insister sur la description des parties. Nous ferons seulement remarquer que chez le cochon d'Inde la paroi plasmodiale des canalicules sanguimaternels adhère toujours d'une façon moins intime que chez les autres rongeurs à la surface externe des capillaires fœtaux, de sorte que, même sur les pièces fixées par des réactifs appropriés, on trouve, sur les coupes, un mince espace clair interposé entre ces deux espèces de formations. Nous verrons dans un instant que, sous certaines influences, ces espaces s'exagèrent et qu'il se produit une séparation complète des parties.

Avec les figures 257 et 261, empruntées à la substance striée d'un placenta de la fin du second mois, c'est-à-dire vers la fin de la gestation, nous trouvons les parois plasmodiales des canalicules sanguimaternels arrivées à l'état d'amincissement, d'atrophie, le plus complet qu'on puisse rencontrer chez le cochon d'Inde. La figure 257 est d'une pièce fixée par l'alcool absolu, et dont le sang fœtal s'était abondamment écoulé; aussi voyons-nous les capillaires fœtaux (*cc*) revenus sur eux-mêmes, ne présentant qu'une étroite lumière. Au contraire les canalicules sanguimaternels (*CC*) sont larges et bien dessinés; leur paroi mince est nettement délimitée du côté externe, qui regarde vers le capillaire correspondant; elle est moins nette du côté interne. Il semble que cette paroi s'est réduite à une fine cuticule recouverte en dedans d'un peu de protoplasma granuleux, qui devient plus abondant seulement dans les points où siègent les noyaux. Quant à la figure 261, elle est d'un placenta du même âge que précédémment, dont les vaisseaux fœtaux avaient été injectés avec de la gélatine faiblement colorée en bleu; la pièce avait été ensuite durcie par l'alcool. La coupe ayant été colorée au carmin de Grenacher, on a obtenu une forte coloration des noyaux des capillaires (*cc*), une coloration peu intense des noyaux des parois plasmodiales des canalicules sanguimaternels, et nulle coloration de ces parois plasmodiales elles-mêmes. Ce n'est sans doute pas à dire que cette paroi ait complètement disparu,

mais probablement qu'elle était devenue très mince et réfractaire à la coloration. Nous ne saurions nous dispenser de faire remarquer combien cette figure, à part le fait de la réplétion des capillaires fœtaux par la matière à injection, est identique à la figure 181 (planche XVI) représentant le degré d'atrophie ultime de la paroi des canalicules sanguimaternels chez le type rat-souris.

Avec les figures 259 et 260 nous sommes en présence de pièces dont les parties n'ont pas conservé leurs dispositions normales. Il s'agit d'un placenta qui avait été conservé dans l'alcool ordinaire; les couches périphériques avaient été bien durcies; mais l'alcool, arrivant à l'état dilué dans les parties centrales, avait agi comme en dissociant les éléments. C'est pourquoi les préparations de ces parties centrales présentent un aspect dans lequel on aurait peine à reconnaître les éléments qui constituent normalement la substance striée du lobule placentaire. Ce sont d'abord les canalicules sanguimaternels (*CC*) qui apparaissent comme des cylindres, transparents, irréguliers, semés de noyaux; ce que nous savons par les autres modes de préparation nous suffit pour comprendre que ces espèces de cylindres rubanés sont en réalité des tubes, dont les parois se sont affaissées et accolées. Ce sont d'autre part, dans les espaces entre ces tubes (canalicules sanguimaternels), les capillaires fœtaux (*cc*), devenus absolument méconnaissables; leurs parois plissées et accolées ont pris l'aspect de lambeaux membraniformes; mais leurs noyaux allongés permettent encore de reconnaître leur vraie nature. Dans la figure 260 on voit trois canalicules sanguimaternels et deux capillaires fœtaux ainsi déformés; ces parties ont été prises en pleine substance striée d'un lobule placentaire; mais la figure 259 est d'une portion de substance striée prise au niveau de sa continuité avec une cloison périlobulaire; or à ce niveau (partie inférieure de la figure 259) les éléments ont été moins modifiés; la substance plasmodiale, plus granuleuse et plus colorable (elle conserve ici les caractères qu'elle présente dans le plasmode primitif des cloisons périlobulaires), est semée d'un plus grand nombre de noyaux; à côté des orifices qui représentent des lacunes sanguimaternelles (L,L) on voit ceux qui renferment des vaisseaux fœtaux bien conservés, c'est-à-dire dont on distingue la paroi, la lumière et les noyaux.

Les dernières préparations de substance striée que nous ayons à examiner sont destinées à bien établir la nature du contenu (sang

fœtal, sang maternel) des capillaires et des canalicules. Dans les premiers temps de la gestation, les globules sanguins maternels et fœtaux sont faciles à distinguer, par la présence d'un noyau très colorable dans les globules du sang du fœtus. Mais à la période où nous sommes arrivés, les globules du fœtus sont dépourvus de noyau comme ceux de la mère. Cependant sous l'influence des réactifs ces deux ordres de globules ne se comportent pas absolument de même; ils ne résistent pas semblablement aux causes d'altération, et notamment de déformation mécanique par compression réciproque. C'est ainsi qu'il nous semble devoir expliquer les détails si caractéristiques représentés dans la figure 264. Cette préparation est d'un placenta conservé dans la liqueur de Muller, dont l'emploi est si favorable pour obtenir, sur les coupes, des vaisseaux pleins de globules sanguins ayant conservé leur forme et leur couleur. Aussi les coupes de la substance striée de ce placenta présentaient-elles une véritable injection naturelle des voies de la circulation fœtale et de la circulation maternelle; mais, de plus, les globules sanguins maternels et fœtaux n'étant pas conservés au même degré, la pièce avait la valeur démonstrative d'une double injection, de nature différente pour l'un et pour l'autre des systèmes de circulation. On voit en effet (fig. 264, en *CC*) que les canalicules sanguimaternels renferment des globules ronds (discoïdes), parfaitement réguliers, épars dans la lumière du canalicule. Au contraire, dans les capillaires fœtaux (en *cc*), les globules sanguins, nombreux, tassés les uns contre les autres, contenus dans un tube de petit calibre, sont déformés par compression des uns contre les autres et contre la paroi du tube; ils affectent la forme de plaques ellipsoïdes, de blocs cuboïdes ou pyramidaux; en présence de préparations semblables il n'est plus possible d'avoir le moindre doute sur la nature réelle et les fonctions que nous avons assignées aux divers tubes qui composent la substance striée du lobule, en désignant les uns sous le nom de capillaires fœtaux, les autres sous celui de canalicules sanguimaternels. Une autre différence, qui n'a pas été représentée sur la figure, c'est que dans les canalicules sanguimaternels seuls on trouve par places des globules blancs, bien caractérisés par leur noyau, tandis que, nous ne saurions dire pourquoi, on n'en aperçoit nulle part dans les capillaires fœtaux. Pour terminer l'étude de cette figure, il est presque inutile de rappeler que la liqueur de Muller ne conserve pas dans les noyaux les

grains et filaments chromatiques, mais donne au noyau un aspect homogène, avec une sorte d'éclat brillant, manifeste après coloration; et en effet, sur la figure 264, on voit que les noyaux (N) de la paroi plasmodiale des canalicules sont uniformément colorés, sans présenter les granulations plus foncées qu'on voit sur les autres figures.

Après cette étude des voies de circulation grâce à une injection naturelle, il est presque superflu d'étudier les résultats d'injections artificielles. Nous le ferons cependant, en peu de mots, non pour donner un surcroît de démonstration, mais parce que, avec des injections qui ont bien rempli et distendu les canaux, nous constaterons des détails intéressants quant à la forme et les dispositions générales des vaisseaux.

Ainsi la figure 265 est une coupe de la substance striée d'un lobule dont les voies de la circulation maternelle ont été fortement remplies par une injection à la gélatine; la coupe, n'ayant subi aucune coloration, a été rendue transparente par le montage dans le baume, de sorte que sur cette préparation on ne voit aucun élément anatomique, mais seulement la matière qui remplit les canalicules sanguimaternels et nous dessine la forme de la lumière de ces canalicules. Cette forme est irrégulière, avec des renflements et des amincissements qui se succèdent sans ordre; c'est bien l'aspect qu'on pouvait prévoir à priori pour des canaux qui ne sont en somme que des lacunes entre des cellules ou leur équivalent (paroi plasmodiale); les grandes échancrures, à bord concave, qui par places rétrécissent brusquement la lumière, sont dues à la présence des noyaux et du protoplasma qui les entoure. — Bien différent est l'aspect d'une injection remplissant exclusivement les capillaires fœtaux de la substance striée; ici (fig. 267) on obtient le dessin de lumières vasculaires régulièrement calibrées, l'aspect ordinaire d'une injection capillaire. La coupe représentée dans cette figure 267 ayant été légèrement colorée au carmin, on a pu de plus rendre visible, entre les capillaires fœtaux, les éléments des canalicules sanguimaternels, représentés, en N et CC, par de gros noyaux et des lambeaux de plasmode irrégulièrement rétracté dans les mailles des capillaires. — La figure 266 représente les mêmes parties dans une région où les capillaires fœtaux ont été coupés perpendiculairement à leur direction; la coupe étant un peu épaisse on aperçoit, sous un aspect très foncé, les capillaires sectionnés, et,

sous un aspect un peu plus clair, leurs anastomoses transversales ou obliques. La substance des canalicules sanguimaternels, rétractée entre ces capillaires, est devenue méconnaissable, en ce sens qu'elle ne donne plus l'impression d'un appareil canaliculé ; à cet égard nous voyons se produire ici, pour les canalicules sanguimaternels, ce qui s'était produit, pour les capillaires fœtaux, dans les pièces représentées par les figures 259 et 260.

En examinant, à un faible grossissement, l'ensemble d'un lobule placentaire injecté soit par les voies maternelles, soit par les voies fœtales, nous résumerons tout ce que nous venons de voir aussi bien sur les dispositions générales de la substance striée du lobule, que sur les espaces périlobulaires ou centro-lobulaires. On voit, par les figures 276 et 277, que l'aspect du lobule, réduit à ses voies vasculaires, est bien différent, selon que l'injection a été faite par la mère ou par le fœtus. La figure 276 représente une injection par les voies maternelles : les cloisons périlobulaires y sont fortement dessinées par l'injection qui remplit les grandes et petites lacunes du plasmode primitif de ces cloisons (en P, P); on a ainsi une sorte d'image négative de la cloison, comparativement à l'image qui en est donnée dans la figure 268, puisque les parties foncées ou noires dans l'une sont claires dans l'autre, et inversement. De ces cloisons périlobulaires partent des tractus irréguliers, capricieusement anastomosés; c'est le dessin des canalicules sanguimaternels, vus dans leur ensemble, et rappelant encore l'aspect qu'ils avaient, à un fort grossissement, comme dans la figure 265. Enfin l'injection vient dessiner de grosses taches, vers l'espace centro-lobulaire, mais seulement à la périphérie de cet espace dont le centre reste clair; il est facile, en comparant avec la figure 268 (partie inférieure), de reconnaître ici les lacunes sanguimaternelles afférentes.

Tout autre est l'aspect d'un lobule dont les vaisseaux fœtaux ont seuls été injectés. D'abord (fig. 277) l'injection a ici, dans toutes ses parties, la forme ramifiée et dichotomique d'une injection vasculaire proprement dite, c'est-à-dire remplissant de véritables vaisseaux et non des lacunes irrégulières. Puis en passant en revue les diverses régions du lobule, dans le même ordre que précédemment, on voit que les cloisons périlobulaires sont restées claires, non pénétrées par l'injection; nous savons en effet (voir les figures 268, 271, 275) que les vaisseaux fœtaux afférents sont confinés à la périphérie des cloisons périlobulaires; là ils donnent naissance aux

capillaires qui vont prendre part à la constitution de la substance striée du lobule ; fins et relativement rectilignes, ces capillaires injectés reproduisent très exactement l'aspect strié de cette substance. Ils convergent vers l'espace centro-lobulaire et là se jettent dans les vaisseaux fœtaux efférents, lesquels, cette fois, occupent le centre (C, fig. 277) de l'espace centro-lobulaire. La comparaison avec les figures 268 et 274 nous dispensera de plus amples détails descriptifs.

e. Périphérie du placenta et toit de l'excavation centrale. — Après avoir étudié la masse principale du placenta, celle où le plasmode remanié donne lieu à la production des lobules, il nous faut voir ce que deviennent, dans le second mois de la gestation, certaines formations ectoplacentaires qui restent étrangères aux lobules, qui ne fonctionnent pas comme lieu d'échange entre le sang maternel et le sang fœtal, et qui cependant n'en sont pas moins importantes au point de vue des transformations histologiques et de la morphologie générale de l'ectoplacenta. Ces régions sont au nombre de trois : 1° la partie libre de la face supérieure du placenta, où a lieu la production de cellules géantes ectodermiques, et où se trouve un revêtement d'entoderme ectoplacentaire ; 2° le toit de l'excavation centrale ; 3° la région circulaire disposée autour de la précédente et par laquelle les gros sinus de la caduque sérotine pénètrent dans le placenta. On voit que toutes ces régions appartiennent à la face supérieure ou maternelle du disque placentaire. Les quelques détails à donner sur sa face inférieure ou fœtale seront examinés à propos des membranes (amnios et cordon, vésicule ombilicale).

1° La production des *cellules géantes ectodermiques* sur toute la superficie du disque placentaire, au-dessous de l'entoderme ectoplacentaire, a été étudiée dans la période dite de formation de l'ectoplacenta (fig. 230, planche XIX) ; nous n'en avons pas parlé pendant la période dite de remaniement, parce qu'il n'y avait alors rien de particulier à signaler à cet égard. Et en effet, si nous comparons la figure 271 (planche XXII), qui va nous servir à étudier l'état actuel de ces formations, avec la figure 230 (planche XIX) qui nous les montre au quinzième jour, on voit qu'il n'y a pas eu de changement important dans les parties. Cette figure 271 représente, à un grossissement de 300 diamètres, un point quelconque de la couche limitante supérieure (surface libre) du disque placentaire,

par exemple le point x de la figure 269. En examinant de bas en haut les détails de la figure, on voit d'abord que nous sommes en présence du plasmode primitif d'un espace périlobulaire; ce n'est pas un espace interposé à deux lobules, mais bien confinant d'un côté à un lobule, de l'autre à la surface du placenta; le plasmode primitif ici représenté et ses lacunes appartiennent donc à ce que, pendant la période de remaniement, nous avons appelé lacunes sanguimaternelles de la couche des cellules géantes (lacunes qui partout deviennent des voies efférentes de la circulation maternelle), par opposition aux lacunes de la couche compacte (lesquelles deviennent les voies afférentes maternelles). Et en effet, à mesure qu'on suit ce plasmode primitif de bas en haut, on le voit se transformer en cellules géantes ectodermiques. Au niveau des lacunes les plus externes (les plus supérieures sur la figure), les noyaux du plasmode deviennent plus volumineux; plus haut, sur la zone limite, ils sont très gros et leur chromatine affecte la disposition réticulée avec gros grains fortement colorés; en même temps des lignes de séparation, souvent peu nettes et incomplètes, apparaissent entre les noyaux et dessinent l'individualisation du plasmode en cellules distinctes autour de chaque noyau. Cependant presque jamais ces cellules géantes ne prennent l'aspect vésiculeux si caractérisé chez les autres rongeurs, mais elles n'en sont pas moins, par leur origine et par leurs caractères, les homologues des cellules vésiculeuses ectodermiques étudiées chez les autres types. La couche qu'elles forment règne sur toute la surface qui correspond à l'ectoplacenta primitif, c'est-à-dire depuis la zone d'adhérence du placenta à la caduque (en 1, fig. 269) jusqu'à la zone d'insertion de la vésicule ombilicale à la face inférieure du placenta (en 2, fig. 269). Cette couche, formée de deux à trois rangs de cellules dans la figure 271, est rarement plus épaisse; elle est parfois plus mince, et réduite à une seule rangée. (Voir aussi la fig. 248, en G et IE.)

Immédiatement en dehors (au-dessus, dans la fig. 271) de la couche de cellules géantes, sans interposition de formation cuticulaire, on trouve l'*entoderme ectoplacentaire* (IE, fig. 271). Il est formé de plusieurs rangs de cellules irrégulièrement cylindriques; leur noyau est plissé et comme ratatiné; le corps cellulaire est clair, sans granulation. Nous reviendrons sur ces cellules en les examinant dans les régions qu'il nous reste à décrire.

2° Le *toit de l'excavation centrale* est une formation singulière

qui occupe le centre de la région par laquelle le disque placentaire adhère à la caduque sérotine, et qui, par sa forme et sa teinte foncée, attire l'attention sur toute coupe médiane et perpendiculaire de ce disque. Cette partie a vivement intrigué tous les auteurs qui se sont occupés du placenta du cochon d'Inde, car chez aucun autre rongeur on ne retrouve rien de semblable; les plus singulières hypothèses ont été émises sur sa signification et son développement; et cependant le toit de l'excavation centrale nous paraît n'avoir aucune importance ni au point de vue morphologique, ni au point de vue fonctionnel. C'est une partie de l'ectoplacenta primitif, qui n'a pas évolué en plasmode remanié, et qui ne subit que des transformations régressives. Mais comme nous aurons à discuter les interprétations dont il a été l'objet, nous avons tenu à en reproduire de nombreuses figures qui en représentent l'ensemble et les détails; c'est ainsi qu'on le trouvera reproduit, dans ses rapports, sur les figures 253 et 254 (en T), figures qui sont des coupes d'ensemble du placenta; de même dans la figure 269 (planche XXII). Puis les figures 247, 248, 255 sont destinées à montrer ses parties constituantes à des grossissements de plus en plus forts.

Dans la période de remaniement nous avons longuement étudié l'origine de ce toit de l'excavation centrale, et montré, d'après les figures 233, 237, 239 et 245, que cette partie reste à l'état de plasmode primitif, avec une couche supérieure, dite des cellules géantes, une couche de plasmode réticulé à mailles allongées, et une lame compacte, formant sa limite inférieure, et commençant de bonne heure à dessiner de nombreuses saillies villeuses. Pendant la période d'achèvement on voit ces saillies devenir de plus en plus nombreuses et plus ramifiées, telle est la seule modification d'ensemble que subit le toit de l'excavation centrale; quant à ses modifications histologiques, elles consistent en un mode particulier de dégénérescence de la substance plasmodiale, ou, pour mieux dire, de ses noyaux.

Le développement que prennent les saillies villeuses est représenté, dans les figures 247 et 248, déjà vers la fin du second mois (du 26e au 30e jour). La figure 248 est d'une coupe médiane perpendiculaire au disque placentaire. La moitié inférieure de la figure est occupée par des parties déjà étudiées sur d'autres préparations, à savoir l'*axe mésodermique* du placenta (MA), et de chaque côté de celui-ci des lobules en voie d'achèvement, avec leurs espaces péri-

lobulaires (P, P, P) et leurs espaces centro-lobulaires (C, C, C); en haut et à gauche est le toit de l'excavation centrale, représenté seulement dans la moitié de son étendue. Comparativement à la figure 245 (planche XX), on voit que les saillies villeuses de la lame inférieure de ce toit se sont énormément développées, et cependant cette pièce n'est pas l'une de celles où ces parties présentent le développement le plus exubérant. Ces saillies se divisent et se subdivisent presque à l'infini, de sorte que, sur la coupe, la ligne limite de la *lame du toit* décrit une série d'anfractuosités de plus en plus profondes, dessinant des saillies de premier ordre (il y en a environ 8 de cet ordre sur la fig. 248), qui portent latéralement des saillies de second ordre, lesquelles sont elles-mêmes pourvues de saillies de troisième ordre, etc. — La figure 247 est une coupe horizontale de ces mêmes parties, selon le plan indiqué par la ligne 247 sur la figure 248. Ici les saillies villeuses sont encore plus accentuées, et, s'il est possible, plus subdivisées que dans la figure précédente.

Dans chacune de ces figures on voit que ces saillies villeuses se détachent d'une masse réticulée, à mailles allongées; c'est le plasmode primitif du toit de l'excavation centrale, tel que nous l'avons précédemment étudié, à un stade antérieur, d'après la figure 245. En approchant du tissu de la caduque sérotine, les mailles de ce plasmode s'élargissent (surtout sur la figure 247) et représentent de larges sinus sanguins à parois plasmodiales, en continuité avec les racines que le plasmode émet dans le tissu de la sérotine. Nous reviendrons sur ces dernières parties en étudiant la caduque sérotine.

Déjà sur ces figures 247 et 248, qui ne sont qu'à un grossissement de 16 à 18 fois, on est frappé de la différence de teinte présentée par les saillies villeuses et par le reste du toit de l'excavation; les saillies villeuses sont extrêmement foncées; le réactif colorant dont a été teintée la préparation s'est concentré en elles de façon à les rendre presque noires. C'est que dans ces saillies les noyaux, petits et très chargés de chromatine, sont accumulés en grand nombre, étroitement pressés les uns contre les autres, de sorte que ces saillies sont composées pour ainsi dire uniquement de noyaux. Au contraire le reste, le corps même du toit de l'excavation centrale, est d'une substance relativement claire, ou irrégulièrement foncée par places; c'est qu'ici les noyaux, qui se sont égale-

ment multipliés, sont cependant bien moins nombreux, accumulés seulement en certaines régions, et que les travées plasmodiales qui les contiennent sont réduites par places à leur substance propre peu colorée par les réactifs. C'est ce que va nous démontrer l'étude à un plus fort grossissement.

La figure 255 représente, à un grossissement de 300 diamètres, toute l'étendue en hauteur d'une partie du toit de l'excavation centrale, partie choisie dans l'une des régions où la hauteur de cet ensemble présente les dimensions les moins considérables, comme dans la région *x* de la figure 248, c'est-à-dire au niveau d'une des saillies villeuses les plus petites. En allant de bas en haut, on reconnaîtra que la constitution du toit de l'excavation centrale ne diffère guère de ce qu'elle était dans les périodes précédentes, où nous l'avons étudiée d'après les figures 237 (pl. XIX) et 245 (pl. XX). Nous trouvons toujours, en bas une *lame compacte*, dans la région moyenne une couche de plasmode réticulé, et tout en haut une couche de cellules géantes. La *lame compacte*, comme déjà aux stades antérieurs (fig. 226 et 227), contient (en LC, fig. 255) des noyaux petits et si abondamment accumulés qu'ils constituent à eux seuls cette région, c'est-à-dire les saillies villeuses, et qu'on ne peut apercevoir la substance plasmodiale à laquelle ils appartiennent; cependant cette substance plasmodiale est creusée de lacunes, dont la coupe se dessine sous la forme de larges vides arrondis placés à divers niveaux; ces lacunes contiennent du sang maternel; elles représentent encore, et presque sans modifications, les mêmes parties que nous avons étudiées dès le 14e jour (fig. 226 et 227); mais au 14e jour ces dispositions existaient dans toute l'étendue de l'ectoplacenta (fig. 226, 233, 237); actuellement elles ont disparu dans la plus grande étendue de l'ectoplacenta, qui, parcourant ses phases de remaniement et d'achèvement, a donné naissance à la substance striée des lobules avec leurs cloisons périlobulaires et leurs espaces centro-lobulaires; ces dispositions primitives ne se sont conservées que dans le toit de l'excavation centrale. C'est donc avec raison que nous avions signalé, dès le début, cette région comme une partie arrêtée dans son développement et demeurant à l'état qu'elle présente à la fin de la période de formation. — La couche de plasmode réticulé qui forme le toit de l'excavation centrale (en LM, fig. 255) est formée de travées plasmodiales dont la substance a pris un aspect presque hyalin,

transparent, sans granulations. Les noyaux se sont également multipliés ici, mais restent épars dans ces travées, ou s'accumulent par places en petits groupes; les mailles circonscrites par ces travées sont des lacunes sanguimaternelles qu'on trouve remplies de globules rouges. Enfin, à mesure qu'on examine les travées plasmodiales situées plus haut, plus près de la caduque sérotine, on y voit les noyaux plus rares et plus volumineux, et, en arrivant au contact même de la sérotine (en G, fig. 255), on voit d'une part les noyaux, très volumineux, présenter un réticulum chromatique assez nettement dessiné, et, d'autre part, le protoplasma s'individualiser en cellules distinctes autour d'un ou de plusieurs de ces noyaux; en un mot on arrive à la couche des cellules géantes qui forme la limite supérieure du toit de l'excavation. Ces cellules géantes confinent à la caduque sérotine, différant en cela seulement des cellules géantes ectodermiques que nous avons étudiées dans le paragraphe précédent et qui confinent à l'entoderme ectoplacentaire (fig. 271, pl. XXII).

L'importance que certains auteurs ont attachée à la formation que nous venons d'étudier sous le nom de toit de l'excavation centrale, nous a fait penser qu'il ne serait pas inutile de donner une série de figures qui montrent bien que cette formation n'est pas une chose surajoutée au placenta, indépendante de lui, et superposée, comme production ultérieure, à la masse principale du disque placentaire. C'est, nous l'avons montré, une partie, la région centrale de l'ectoplacenta primitif, qui subit un arrêt de développement. Nous en avons fourni la démonstration par des figures qui sont à des grossissements divers, distribuées dans des planches différentes, toutes conditions qui en rendent la comparaison difficile. Une démonstration plus frappante résulterait évidemment de figures juxtaposées, toutes au même grossissement. C'est ce que représente la figure 273; A est l'ectoplacenta de 13 jours (comparer avec la figure 219, pl. XVIII), B l'ectoplacenta de 14 jours (fig. 223, pl. XIX), C de 17 jours (fig. 236), D de 19 jours (fig. 238, pl. XX), E de 21 jours (fig. 242), F de 26 jours (fig. 254, pl. XXI); enfin en G est le placenta du second mois; la moitié droite de la figure montre le processus de lobulation commencé (fig. 243, pl. XXI) et la moitié gauche la lobulation achevée (269, pl. XXII). L'inspection de ces figures rend bien sensible la manière dont s'accroît l'ensemble du placenta, par formation de vastes masses latérales de plasmode,

masses qui grandissent à mesure qu'elles subissent le remaniement produit par la pénétration des vaisseaux fœtaux, tandis que le centre, c'est-à-dire le fond de la *calotte ectoplacentaire* primitive, ne présente qu'un accroissement relatif presque insignifiant, et, ne subissant pas la pénétration par les vaisseaux fœtaux, reste à l'état de plasmode et constitue la formation bizarre que nous avons appelée toit de l'excavation centrale.

Cette série de figures rappelle en même temps l'origine de la masse mésodermique qu'on trouve, jusqu'à la fin de la gestation, au-dessous du toit, remplissant la partie supérieure de l'excavation centrale, le reste de cette excavation s'étant transformé en *axe mésodermique* (MA, fig. 254, 253 et 269) du placenta. Ce *noyau mésodermique* (MM, fig. 247 et 248) est parcouru par de nombreux vaisseaux fœtaux, il émet des prolongements qui pénètrent entre les saillies villeuses à ramifications multiples de la face inférieure du toit de l'excavation, et s'insinuent, en se ramifiant à leur tour, entre chaque subdivision de ces saillies; mais, malgré cette pénétration réciproque des parties, il arrive presque toujours, sur les coupes des pièces durcies, que le noyau mésodermique se rétracte et que ses prolongements se dégagent des interstices dans lesquels ils pénétraient, ainsi que nous l'avons vu dans la période de remaniement (fig. 242 et 245), et que nous le retrouvons dans le second mois (fig. 253) et jusqu'à la fin de la gestation (fig. 269).

A la fin de la gestation les noyaux si abondamment accumulés dans les saillies villeuses de la face inférieure du toit de l'excavation centrale présentent l'aspect de petites masses sphériques formées par de très fines granulations de chromatine; on dirait une poussière de grains chromatiques (fig. 251); pour peu que la coupe soit épaisse, ces amas granuleux se recouvrent de telle sorte qu'il est difficile de distinguer le contour de chaque noyau composant; sur des parties plus minces, où les noyaux sont moins tassés (partie droite de la fig. 251), on reconnaît que les grains chromatiques sont tassés surtout à la périphérie du noyau, dont le centre est relativement clair.

3° Autour du toit de l'excavation centrale est *la région circulaire par laquelle les gros sinus de la caduque pénètrent dans le placenta.* Les figures 248 (moitié droite), 250 et 252 sont destinées à l'étude de cette région, dont nous avons précédemment étudié la délimitation graduelle d'après les figures 239 et 245 (pl. XX). Sur

une coupe d'ensemble (fig. 248) cette région présente une extrémité interne qui se continue avec le toit de l'excavation centrale, une extrémité externe qui répond au sinus ou sillon circulaire (S, fig. 248) au niveau duquel la face supérieure du disque placentaire devient libre (nous donnerons à ce *sillon* le nom d'*utéro-placentaire*), et enfin une région moyenne, étendue de l'une à l'autre des extrémités sus-indiquées, et au niveau de laquelle l'ectoplacenta adhère à la caduque sérotine par les racines plasmodiales dont nous avons précédemment étudié la formation, racines représentées actuellement par de larges sinus sanguins (PV, fig. 248); nous aurons donc à étudier dans les diverses parties de cette région : le tissu de la caduque, celui de l'ectoplacenta et enfin la paroi de ces sinus des racines plasmodiales.

A l'extrémité interne, qui se continue avec le toit de l'excavation centrale, nous n'avons rien de particulier à signaler; toutes ces parties sont formées de plasmode réticulé, et on peut seulement remarquer (fig. 248) qu'en allant vers la substance du toit, on voit les mailles de ce réseau modifier graduellement leur forme circulaire pour devenir ovales et allongées, forme qui est propre au réseau plasmodial du toit.

A l'extrémité externe ou sillon utéro-placentaire il faut remarquer la manière dont se comporte l'entoderme ectoplacentaire (IE, fig. 248) qui revêt toute la surface libre du disque placentaire. Cet entoderme quitte le placenta, c'est-à-dire la couche de cellules géantes, pour tapisser le fond du sinus, en se réfléchissant sur la caduque, dont il revêt (en *i e*, fig. 250) une faible étendue; en effet, en le suivant alors de dedans en dehors, on voit ses cellules s'aplatir puis disparaître, à un niveau variable selon les sujets, mais toujours à une assez faible distance du fond du sillon utéro-placentaire. La couche des cellules géantes avec laquelle était en rapport cet entoderme ectoplacentaire se continue, sans se réfléchir au fond du sillon, avec les cellules géantes de la région moyenne.

Cette région moyenne est formée, en bas, par du plasmode ectoplacentaire resté à l'état primitif, sans remaniement, c'est-à-dire sans pénétration de vaisseaux fœtaux (voir les dispositions d'ensemble sur la figure 269 (pl. XXII, puis sur la figure 248, pl. XXI). La couche limite de ce plasmode, c'est-à-dire celle qui confine immédiatement au tissu de la sérotine, présente d'ordinaire une transformation en cellules géantes ectodermiques bien dessinées,

comme le représentent (en G, G) les figures 248, 250 et 252; mais cependant ces cellules ne forment pas toujours une couche continue, et par places on trouve (fig. 252, extrémité droite) de gros noyaux disposés dans une masse protoplasmique commune. — En haut cette région est constituée par le tissu de la caduque sérotine, tissu présentant ici des caractères que nous ne trouverons pas dans les autres parties de la sérotine. En effet, par exemple au-dessus du toit de l'excavation centrale, nous aurons à signaler une dégénérescence complexe des éléments de la sérotine, dégénérescence qui en rend les éléments cellulaires méconnaissables; au contraire, dans la région que nous étudions en ce moment (S R, fig. 250 et 252), la sérotine est composée de cellules conjonctives, petites, étoilées ou fusiformes, ne présentant ni déformation, ni infiltration graisseuse, ni aucun signe de dégénérescence. Ce tissu, assez compact, forme le principal moyen d'adhérence entre le placenta et l'utérus, car tout ce qui constitue la sérotine au niveau du toit de l'excavation ectoplacentaire ne peut pas compter comme représentant un véritable moyen d'union, puisque là, comme nous le verrons bientôt, il n'y a pas à parler réellement d'un tissu, mais d'une véritable pulpe, d'un magma résultant de la dégénérescence de tous les éléments anatomiques placés à ce niveau.

C'est, nous l'avons dit, par cette zone d'adhérence du placenta à l'utérus que les gros sinus de la caduque sérotine pénètrent dans le placenta. On voit en effet sur une coupe transversale médiane (voir les fig. 253 et 254) que toutes les grandes voies de la circulation maternelle vers le placenta se concentrent, sur une pareille coupe, de chaque côté de la partie moyenne du pédicule du placenta, sur les bords de ce pédicule, entre le toit de l'excavation ectoplacentaire d'une part (T, fig. 253) et d'autre part le sinus utéro-placentaire (S, fig. 242) et la base de ce qui reste de la caduque réfléchie (C D, fig. 293). Ces grandes voies de la circulation inter-utéro-placentaire représentent, ainsi qu'il résulte de toutes nos études antérieures (revoir par exemple la série récapitulative de la fig. 273), les racines plasmodiales que l'ectoplacenta a envoyées dès le début dans le tissu de la caduque sérotine, racines dont nous avons vu, par un processus que nous avons expliqué (différences d'accroissement dans les diverses parties), la concentration se faire tout autour du toit ectoplacentaire. Ces racines canaliculées, représentant de véritables sinus utérins circonscrits par un

plasmode endovasculaire (nous avons précédemment vu que cette homologie s'imposait), se dilatent et arrivent ainsi à constituer les larges voies sanguines représentées en P V dans les figures 248 et 250. Comme pour la formation endovasculaire du lapin et de la souris, nous voyons ici la paroi plasmodiale de ces sinus subir la transformation en cellules géantes ectodermiques, par individualisation du protoplasma en corps cellulaires distincts autour de chacun des noyaux devenus très volumineux. Cette transformation n'a pas eu lieu pour le sinus P V de la figure 250; mais elle est très nette pour le sinus P V de la figure 252; quoique ici on n'ait figuré que la moitié de la circonférence de ce sinus, cette partie suffit pour montrer l'existence de deux cellules géantes constituant seules la paroi vasculaire et confinant, d'autre part au tissu de cellules étoilées ou fusiformes qui constituent ces régions périphériques de la sérotine. Les autres cellules géantes représentées dans cette figure appartiennent les unes (G, G, à la partie inférieure de la figure) à la face supérieure du disque placentaire (voir les fig. 248 et 250), les autres (g, g, à la partie gauche de la figure) à la zone la plus externe de la formation dite toit de l'excavation ectoplacentaire.

Cette paroi plasmodiale des sinus inter-utéro-placentaires s'étend plus ou moins loin dans la profondeur des parties périphériques de la sérotine. En général, en arrivant au niveau de la base de ce qui reste de la caduque réfléchie (C D, fig. 253), on voit la paroi plasmodiale cesser, et les sinus utérins ont alors la structure de simples capillaires dilatés, c'est-à-dire n'ont comme paroi qu'une simple couche endothéliale. Mais parfois cette substitution de la seconde constitution à la première se fait bien plus tôt, c'est-à-dire bien plus près du placenta proprement dit. C'est ce que nous avons tenu à représenter, dans l'un des détails de la figure 250, afin de donner une idée exacte des aspects variables de toutes ces parties. Dans cette figure 250 on voit, en S S, c'est-à-dire tout prêt du placenta, apparaître un sinus utérin à simple paroi endothéliale, sinus faisant évidemment suite au large canal plasmodial (P V) qui semble venir, de par les hasards de la coupe, se terminer au même niveau.

Nous venons de parler des racines plasmodiales primitives du plasmode se tranformant en larges sinus pour la circulation inter-utéro-placentaire; cela n'a lieu que pour celles de ces racines primitives qui sont concentrées vers le pourtour du toit de l'excavation

ectoplacentaire. Cependant il existait aussi (voir par exemple les fig. 223, 226, 236 de la pl. XIX) de semblables racines plasmodiales sur toute l'étendue de la face supérieure de ce toit, racines plongeant dans la partie moyenne (et non dans les zones périphériques) de la sérotine. Ces racines, qu'on peut appeler à proprement parler les *racines plasmodiales du toit*, ne se dilatent que peu ou pas en larges sinus; comme le toit auquel elles appartiennent, elles sont frappées d'un véritable arrêt de développement et demeurent dans leur état primitif. Bien plus, elles subissent, pendant la seconde moitié de la gestation, une atrophie et une dégénérescence qui les transforment en débris méconnaissables que nous étudierons à propos de la partie moyenne ou centrale de la sérotine; en effet ces débris dégénérés se mêlent ici à d'autres produits de dégénérescence d'origine différente, pour former cette pulpe ou magma qu'on trouve dans le centre du pédoncule du placenta.

Quelque fastidieux que puissent paraître de nouveaux détails sur la région qui nous occupe en ce moment, et quelque secondaires que soient les parties dont nous allons parler, nous n'en avons pas encore fini avec cette zone de sérotine qui occupe la périphérie du toit de l'excavation ectoplacentaire. Outre son tissu propre, outre ses gros canaux vasculaires plasmodiaux, cette sérotine présente encore par places, et d'une façon irrégulière, des sortes de vides ou pertes de substance, dont l'étude mérite de nous arrêter. Ces vides, en général circulaires, sont tels que celui dont une moitié seulement est représentée en I E dans la figure 252. On voit qu'en cette région les cellules étoilées ou fusiformes de la sérotine disparaissent; à la place du tissu relativement compact qu'elles forment se montrent des éléments cellulaires arrondis, disposés les uns en une couche régulière autour de la cavité ou perte de substance, les autres épars irrégulièrement dans la cavité. Ces cellules sont pâles, transparentes; leur noyau rond se colore uniformément. Ces cavités confinent toujours, par un de leurs côtés, soit à la couche des cellules géantes du placenta, soit à la paroi plasmodiale d'un gros sinus inter-utéro-placentaire, au moment où il aborde le placenta, soit encore, comme dans la figure 252, aux éléments de la partie périphérique du toit de l'excavation (g, g, fig. 252). Leur interprétation pourrait se borner à les considérer comme des raréfactions locales du tissu de la sérotine, avec modifications de forme des éléments devenus libres et flottants; c'est certainement ce que ferait un

observateur qui, n'ayant pas à sa disposition toute la série des phases du développement, jugerait par simple comparaison entre les éléments voisins, dans une région donnée, à un stade donné.

Mais telle n'est pas notre méthode de procéder, et précisément ces apparences de perte de substance de la sérotine sont un nouvel exemple sur lequel nous aimons à insister pour montrer combien est sûre la méthode qui consiste à ne juger de la signification d'une partie qu'en suivant son évolution depuis son origine. Ces vides dans la sérotine, au niveau de sa ligne de contact avec le plasmode placentaire ou ses dérivés (couche des cellules géantes, couche endo-vasculaire), nous les avons figurés dès leurs premières origines; ces cellules, éparses dans ces vides, ou en revêtant la cavité d'une sorte de couche épithéliale, nous les connaissons depuis les premières phases du développement du plasmode ectoplacentaire. Reportons-nous en effet à l'époque où le plasmode vient de prendre naissance par transformation de la calotte ectoplacentaire, et où il pousse dans le tissu utérin ses racines plasmodiales. Ces racines refoulent devant elles et perforent la couche d'entoderme qui revêtait les faces latérales de la calotte ectoplacentaire (I E, fig. 209, I P, fig. 217 et 220, pl. XVIII). Il en résulte que des îlots d'entoderme ectoplacentaire sont ainsi isolés du reste de l'entoderme et forment des lambeaux entodermiques interposés entre les origines des racines plasmodiales. La figure 226 de la planche XIX nous montre plusieurs formations de ce genre. A cette époque elles peuvent être décrites comme des fentes étroites disposées par places entre le tissu de la sérotine et la face supérieure du placenta, fentes revêtues, du côté du placenta, par une couche d'entoderne. Un grand nombre de ces fentes disparaissent sans doute, car elles deviennent de moins en moins nombreuses et apparentes avec les progrès du développement. Mais quelques-unes persistent; elles s'arrondissent, et finalement donnent lieu à ces sortes de cavités tapissées plus ou moins complètement de cellules épithéliales, creusées dans la sérotine, mais confinant toujours à l'ectoplacenta ou à ses dérivés. Sur les figures 237 (pl. XIX), 239 et 245 (pl. XX), on pourra suivre les premières phases de ces transformations, dont nous avons observé tous les stades ultérieurs, sans avoir eu occasion de les représenter autrement que dans le cas qui vient de se présenter avec la figure 252. On voit donc que les éléments arrondis de la région I E de la figure 252 sont des cellules de l'entoderme

ectoplacentaire; c'est à ces éléments que nous avons souvent fait allusion en disant, lors de l'étude de la période de formation de l'ectoplacenta du cochon d'Inde, que certaines parties de l'entoderme ectoplacentaire donneraient naissance à des formations méconnaissables.

Il ne nous reste plus, pour achever cette étude, qu'à parler de la caduque sérotine et de la caduque réfléchie.

f. Caduque sérotine. — Nous avons vu comment l'œuf du cochon d'Inde est encapsulé dans une caduque réfléchie résultant d'une hypertrophie de la muqueuse utérine dans la région antimésométrique (fig. 206), comment cette capsule de la caduque réfléchie, en même temps qu'elle perd ses connexions du côté antimésométrique, vient se souder à la muqueuse de la région mésométrique. La sérotine est la portion de caduque qui prend naissance par le fait de cette soudure (fig. 223, 236, pl. XIX) et qui constitue finalement le seul lieu d'adhérence de l'embryon et de ses annexes à l'utérus. Ces dispositions et leur mode d'origine sont du reste les mêmes chez le cochon d'Inde et chez le type rat-souris.

Ce que le cochon d'Inde présente de particulier, c'est le développement en largeur de son disque placentaire, alors que la surface d'adhérence de ce disque n'augmente presque pas (voir la série des dessins récapitulatifs de la fig. 273, pl. XXII). Il en résulte que le disque placentaire est bientôt comparable, dans son mode d'adhérence avec l'utérus, à un bouton cousu, par son centre, sur un habit, par un large et court pédicule. (Voir la fig. 242, pl. XX.) De chaque côté de ce court pédicule part la caduque réfléchie (même figure); mais comme celle-ci est graduellement résorbée, disparaît, et ne laisse plus comme trace de son existence qu'un lambeau appendu au pédicule du placenta (voir successivement les figures 254 et 253 de la pl. XXI), il en résulte que le pédicule du placenta s'approprie pour ainsi dire ce lambeau, s'allonge d'une étendue correspondant à l'épaisseur de ce lambeau, et apparaît finalement (fig. 269, pl. XXII) sous la forme d'un pédicule relativement long, formant une sorte de cordon qui rattache le placenta à l'utérus dans la région mésométrique. (Voir l'explication de la fig. 269.) Ce pédicule ou cordon utéro-placentaire renferme à sa partie inférieure la formation dite toit de l'excavation ecto-placentaire; il est formé dans le reste de son étendue par la sérotine [1].

1. Cette forme pédiculée du placenta est très exagérée chez un rongeur d'Amérique, l'Agouti. En 1851, Franz Muller (Wiener Zeitschrift) décrivit ce fait singulier que chez

Or de cette sérotine, ou de ce pédoncule utéro-placentaire, nous avons déjà étudié la partie périphérique, en la désignant ci-dessus sous le nom de région circulaire par laquelle les gros sinus de la caduque pénètrent dans le placenta. Il ne nous reste donc plus qu'à étudier sa partie centrale, c'est-à-dire celle qui repose au-dessus du toit de l'excavation ectoplacentaire. Cette étude est importante, parce que cette région a fixé l'attention des anatomistes qui ont cherché à formuler diverses hypothèses pour expliquer l'origine, aux dépens d'éléments maternels, de la formation que nous appelons toit de l'excavation.

Sur les coupes totales, à la fin du premier et pendant toute la durée du second mois, cette région centrale de la sérotine apparaît comme un champ clair, parsemé de taches foncées irrégulières, se continuant graduellement en haut avec le tissu plus foncé de l'utérus au voisinage de la musculature, s'arrêtant brusquement en bas selon une ligne limite dentelée qui le sépare du toit de l'excavation; ces dentelures du toit se continuent par places, irrégulièrement, dans les taches foncées semées sur le champ clair. (Voir, en S R, les fig. 253, 254 et 269.) Déjà, avec ces figures dessinées à de faibles grossissements, et en les comparant avec celles qui représentent les stades primitifs du développement (voir les fig. 223, 226, 235, 236, de la pl. XIX), il est facile de se rendre compte de ce que peuvent être ces taches foncées disposées par traînées ondulées. Ce sont les racines plasmodiales de l'ectoplacenta, racines qui ne se sont pas développées et dilatées en larges sinus inter-utéro-placentaires, et qui sont demeurées en apparence dans leur état primitif de poussées plasmodiales. Nous allons voir qu'en réalité ces racines plasmodiales ont subi une dégénérescence très marquée. D'autre part le champ clair sur lequel se dessinent ces restes de racines plasmodiales doit être formé par les éléments

le *Dasyprocta Aguti* le placenta forme un disque qui est rattaché d'une part au fœtus par le cordon ombilical, et d'autre part à la paroi utérine par un autre cordon contenant les vaisseaux utéro-placentaires. Dans son mémoire de 1852 sur le cochon d'Inde, Bischoff déclare (*Introduction*, p. 6) que la pensée de chercher l'explication de cette disposition, fut l'une des causes qui l'ont engagé à étudier l'embryologie du cochon d'Inde, rongeur très voisin de l'Agouti, et, dans un appendice qui termine ce premier mémoire (p. 46), il déclare que le fait signalé chez l'Agouti devient facile à comprendre, en partant du cochon d'Inde et en supposant que le pédicule que la caduque forme au placenta de ce rongeur s'amincit de manière à former un simple cordon contenant les vaisseaux utéro-placentaires; dans ce cas, le disque placentaire sera placé sur la partie moyenne d'un cordon allant par une de ses extrémités à l'embryon, par l'autre à l'utérus.

primitifs de la muqueuse utérine, dans laquelle ont pénétré ces racines (voir la fig. 217, pl. XVIII, et les fig. 233, 236, planche XIX); nous allons voir également que ces éléments ont subi une complète dégénérescence.

Avant de faire cette étude histologique, rappelons que lorsqu'on arrache le placenta de sa surface d'adhérence, la séparation se fait précisément dans cette caduque sérotine, dont une partie reste adhérente au placenta enlevé, l'autre à l'utérus; il y a, en un mot, rupture du pédicule du placenta, et sur la surface de rupture la sérotine apparaît comme une substance molle, pulpeuse, diffluente et grossièrement granuleuse. On peut donc faire l'étude des éléments de la sérotine en plaçant sous le microscope un fragment, je dirais volontiers une goutte de cette pulpe diffluente. On se trouve alors en présence d'éléments ou plutôt de débris d'éléments semblables à ceux qui sont représentés dans la figure 256, et dans les points 9, 10 et 11 de la fig. 249.

Mais au lieu d'opérer par dissociation sur des pièces fraîches, il vaut mieux étudier des coupes de pièces durcies et colorées, car alors on peut, en examinant les parties successivement de haut en bas, de la musculature utérine vers le toit de l'excavation, assister avec diverses phases de dégénérescences de certains éléments, et en examinant de bas en haut suivre de même les transformations et les connexions de certaines autres formes. En effet la pulpe de la sérotine provient de deux sources différentes : d'une part des cellules conjonctives du tissu utérin, d'autre part des poussées plasmodiales primitives de l'ectoplacenta.

La figure 249 (pl. XXI) montre de haut en bas les formes cellulaires qu'on voit se succéder en examinant la sérotine depuis sa partie supérieure (au voisinage de la musculature utérine) jusqu'à sa partie moyenne. Au contact de la musculature sont des cellules figurées en 1, c'est-à-dire des corps fusiformes larges et courts, à noyau net et avec les apparences d'une membrane nucléaire; ce sont, à peu de chose près, les mêmes éléments qu'on rencontre partout comme tissu conjonctif interstitiel hypertrophié de l'utérus du cochon d'Inde; ce sont les éléments des diverses formations de la caduque à ses débuts. (Voir les fig. 208, 209, 211, 217 de la pl. XVIII.) En descendant vers le centre de la sérotine, on voit ces éléments prendre les aspects représentés en 2, 3, 4, 5, 6 (fig. 249); le corps cellulaire s'hypertrophie et se transforme en une substance

granuleuse claire, réfractaire aux réactifs colorants. Nous n'avons pas fait les recherches nécessaires pour déterminer la nature de cette substance; pour le moment il nous suffit de constater son peu d'affinité pour les réactifs colorants; nous nous rendons ainsi compte de l'aspect clair du champ de la sérotine sur les coupes colorées. En même temps le noyau grossit, perd toute apparence de membrane nucléaire, et présente par contre des grains de chromatine de plus en plus nets et volumineux; ces grains se colorent fortement; les plus volumineux sont en général disposés à la périphérie des gros noyaux (voir en 4). Ces formes représentées de 1 à 6 se succèdent régulièrement, c'est-à-dire que par la juxtaposition même des éléments avec formes intermédiaires il est impossible de ne pas reconnaître qu'il s'agit là, de 1 à 6, des phases successives et directes de la transformation d'une seule et même espèce de cellule, de la cellule représentée en 1. Mais vers le centre de la sérotine les éléments sont moins cohérents; un peu de liquide est exsudé et s'interpose entre eux, les éloignant les uns des autres, en même temps que les limites des corps cellulaires deviennent diffuses et mal définies. Alors les transformations se succèdent sans régularité, et on trouve mêlées sans ordre des formes telles que celles représentées en 7, 8, 9, 10 et 11. Il n'est plus possible de suivre une filiation directe, de dire par exemple si les masses chromatiques figurées en 9 proviennent d'une fragmentation du noyau, comme semble l'indiquer le stade représenté en 7, ou bien résultent d'un grossissement graduel des boules de chromatine d'un noyau, comme le ferait croire la série de 4 à 8 et à 9. Toujours est-il que finalement les cellules primitives se réduisent à une pulpe diffluente avec amas chromatiques (en 10 et 11); ces amas chromatiques se dissocient même par places en une véritable poussière de grains de chromatine (partie gauche inférieure des éléments figurés en 11).Nous verrons que ce processus a été indiqué, sous le nom de *chromatolyse*, par Tafani, qui y voit un des modes divers de la production de ce trop fameux lait utérin. Nous n'insisterons pas; mais nous devons faire remarquer que nous avons décrit, chez le lapin, des processus de dégénérescence, sinon identiques, en tout cas extrêmement analogues, et aboutissant au même résultat final, la formation d'une pulpe diffluente dans la sérotine. Tout ce que nous venons de décrire sera suffisant pour permettre de juger de la valeur des hypothèses par lesquelles divers auteurs ont

voulu faire provenir le plasmode placentaire d'une évolution des éléments de la caduque, ainsi que nous le verrons bientôt en exposant l'histoire critique des travaux antérieurs.

Reste à examiner les taches et traînées sombres qui sont parsemées dans le champ clair de la sérotine (fig. 253, 254, 269). Ici peu de mots nous suffiront. En effet il est facile de voir que ces taches sombres émanent du toit de l'excavation ectoplacentaire; que ce sont les restes des racines plasmodiales de cette région. La dégénérescence que subissent ces fragments de racines plasmodiales est représentée dans la figure 256, qu'il suffira de comparer avec la figure 228 (pl. XIX) pour avoir une idée exacte de la véritable nature de ces parties. Ce sont des travées plasmodiales avec nombreux noyaux. La substance des travées se colore bien par le carmin aluné; elle a pris un aspect granuleux, et par places ces granulations sont disposées en séries longitudinales, telles qu'à un premier coup d'œil on croirait se trouver en présence de minces bandes musculaires. Les noyaux sont petits et accumulés par places en amas plus ou moins serrés. La constitution de ces noyaux, par des grains très fins de chromatine, est identiquement la même que celle des noyaux du toit de l'excavation, et plus spécialement de ceux de la lame inférieure ou villeuse de ce toit, tels qu'ils sont représentés dans les figures 251 et 255.

En résumé, la portion de sérotine qui forme le centre du pédicule du placenta est une pulpe formée par des éléments dégénérés, les uns d'origine maternelle, les autres d'origine fœtale. La production de cette pulpe nous paraît être, ici comme chez le lapin, un travail qui prépare et rendra facile le détachement du placenta lors de la parturition. Mais il faut noter que cette pulpe se résorbe en partie, diminue de volume vers la fin de la gestation; ainsi le champ qu'elle dessine sur une coupe est moins étendu à l'époque du terme (fig. 269), qu'à la fin du premier et au commencement du second mois (fig. 253 et 254). Du fait de cette résorption conclure que cette pulpe représente un lait utérin, c'est donner une singulière extension à cette expression de lait, ainsi que nous l'avons déjà fait observer à propos d'autres formations soumises également à une résorption graduelle.

g. Caduque réfléchie et paroi entodermique de l'œuf. — C'est à peine si nous devons dire quelques mots de ces enveloppes de

l'œuf; pour l'une, la caduque réfléchie, les dispositions sont identiques à ce que nous avons vu chez le rat et la souris; pour l'autre, la paroi entodermique de l'œuf, les dispositions à la fin de la gestation sont à peu près ce qu'elles étaient au début, puisque dès le début c'est l'entoderme proximal qui constitue la plus externe des membranes de l'œuf.

Nous avons étudié la résorption graduelle de la *caduque réfléchie*; cette résorption est assez rapide pour que déjà vers le vingt-sixième jour de la gestation cette caduque ne forme plus à l'œuf qu'une enveloppe très mince (voir la fig. 254, en CD); seule la base de cette caduque, c'est-à-dire la partie qui adhère à la région mésométrique de l'utérus, est encore relativement épaisse. Vers le trentième jour (fig. 253) ou en tout cas dès le début du second mois, la caduque réfléchie s'est déchirée après amincissement extrême et a disparu de toute la périphérie de l'œuf. Il n'en reste plus que la base, qui sur une coupe totale du renflement de gestation se présente (CD, fig. 253) sous l'aspect de deux lambeaux appendus de chaque côté du pédicule du placenta, c'est-à-dire appendus à la caduque sérotine, comme nous l'avons décrit ci-dessus. Pendant le cours du second mois ces lambeaux diminuent graduellement de dimension, et la figure 269 (en CD) montre tout ce qui en reste vers la fin de la gestation.

Dès ce moment l'œuf, qui n'a plus d'enveloppe d'origine maternelle, se trouve avoir, comme membrane la plus extérieure, l'entoderme avec ses vaisseaux omphalo-mésentériques. C'est exactement l'état où se trouvait semblablement, à la fin de la gestation, l'œuf de la souris et du rat; mais chez ceux-ci cet état ne s'était produit que graduellement, tardivement, après résorption de l'ectoderme distal, rupture de la cuticule ectodermique, dislocation et résorption de l'entoderme distal. Chez le cochon d'Inde, il n'y a eu à aucun moment d'entoderme distal, et l'existence de l'ectoderme distal (voir la fig. LVI dans le texte) a été si courte qu'elle n'a pas à entrer en ligne de compte. C'est donc dès le début que la paroi la plus externe de l'œuf a été représentée par l'entoderme (portion homologue de l'entoderme proximal des autres rongeurs), dans lequel, aux stades de formation et de remaniement, nous avons décrit l'apparition de villosités, en rapport avec la formation des vaisseaux omphalo-mésentériques. Ces dispositions ne changent pas pendant la période d'achèvement. Les villosités sont développées dans la région où cette membrane, que nous pouvons appeler paroi de la vésicule

ombilicale, vient s'attacher à la face inférieure du placenta. Longues, lamelleuses, et peu ramifiées, ces villosités sont recouvertes d'un bel épithélium cylindrique, dont la figure 272 donne une idée. Nous n'insisterons pas sur ces dispositions, ni sur l'aspect de ces cellules, tous ces détails étant ici identiques à ce que nous avons vu chez le rat et la souris.

Ces villosités à vaisseaux omphalo-mésentériques plongent, après disparition de la caduque réfléchie, dans les liquides que peut contenir la cavité utérine, et par suite peuvent servir à l'absorption de ces liquides par l'œuf, de même qu'elles n'ont certainement pas été étrangères à la rapide résorption de la caduque réfléchie. Voilà certes une disposition de nature à plaire aux partisans de la théorie du lait utérin, et nous verrons en effet, dans l'historique qui va suivre, qu'ils n'ont pas manqué de l'invoquer à l'appui de leur manière de voir.

Nous aurions aimé pouvoir terminer cette étude du placenta du cochon d'Inde par quelques considérations sur le mode de détachement du placenta lors de la parturition, et sur la restauration consécutive de la muqueuse utérine, comme nous l'avons fait pour le lapin et le type rat-souris. Malheureusement nous n'avons pas eu à cet effet une série de pièces suffisantes, et c'est une étude que nous nous proposons de reprendre à part. Le peu que nous avons pu voir à cet égard nous montre que peut-être cette recherche aura un intérêt particulier; il nous a semblé en effet que l'épithélium de la muqueuse utérine, après la parturition, se desquamait sur toute l'étendue de la loge de gestation, et peut-être même dans les intervalles de ces loges, de sorte que toute la surface interne de la cavité utérine serait mise à nu. Il y aurait donc chez le cochon d'Inde un processus analogue à celui du détachement de la caduque vraie de l'espèce humaine. C'est un fait que nous n'indiquons ici que sous toute réserve, et comme devant être le point de départ de nouvelles études.

D. — *Historique critique du placenta du cochon d'Inde.*

Dans notre étude du placenta du type rat-souris nous avons figuré et décrit la formation de ce que nous appelons la *caduque réfléchie*. Nous avons vu, dans l'historique critique qui suit cette étude, comment Ercolani et Tafani donnent à cette formation le nom de *caduque*

vraie ou de *caduque déciduale*, Ercolani ayant complètement méconnu le mode de développement de cette enveloppe complète que la muqueuse utérine fournit à l'œuf, c'est-à-dire ayant cru y voir non un encapsulement typique, par végétation et soudure de saillies de la muqueuse, ce qui correspond bien à la conception classique d'une caduque réfléchie, mais une exfoliation par clivage de la muqueuse, ce qui correspondrait alors à la notion classique de caduque vraie. Chez le cochon d'Inde nous venons de décrire longuement et de figurer le développement d'une semblable capsule formée par une caduque réfléchie; et nous verrons qu'Ercolani et Tafani ont produit ici les mêmes interprétations erronées que pour le type rat-souris. Cependant, avant Ercolani, divers embryologistes avaient bien observé quelques détails de cette formation caduque, et justifié ou tout au moins discuté l'expression de *caduque réfléchie*. Depuis Ercolani cette étude a été poursuivie et achevée, ce qui n'a pas empêché Tafani de suivre l'anatomiste de Bologne dans ses confusions et errements. Il nous a donc paru utile de traiter à part de l'histoire de cette caduque réfléchie, en extrayant des divers mémoires publiés sur le placenta du cochon d'Inde les parties qui se rapportent à cette formation caduque. Cependant nous ne saurions extraire des mémoires d'Ercolani et de Tafani leurs explications diffuses sur leur interprétation de cette partie, parce que ces deux auteurs mêlent intimement les détails qu'ils fournissent sur cette caduque avec ceux qu'ils donnent sur le placenta en général. Mais il sera facile au lecteur, après avoir eu sous les yeux l'histoire générale de la caduque réfléchie, de faire la critique des considérations éparses que présentent sur elle Ercolani et Tafani, lorsque nous reproduirons les détails de leurs études sur le placenta. Nous diviserons donc cet historique en deux parties : 1° la caduque réfléchie; 2° le disque placentaire et les autres annexes de l'embryon.

1° *Caduque réfléchie.* — Les premières indications, remarquablement exactes, sur cette formation remontent à l'année 1848. Elles sont dues à Reichert [1], dans une étude générale des enveloppes fœtales d'origine maternelle. Aux pages 90 et 100 du mémoire en question, cet auteur s'exprime ainsi : « Je n'ai pas eu l'occasion de suivre pas à pas la formation de ces caduques qui forment une enveloppe complète à l'œuf. Cependant mes études sur le cochon

1. C.-B. Reichert, Ueber die Bildung der hinfälligen Häute der Gebärmutter und deren Verhältniss zur Placenta uterina. (*Muller's Arch. f. anat.*, 1848, p. 78.)

d'Inde m'ont fourni des résultats qui éclairent singulièrement l'histoire de semblables caduques..... Le plus jeune œuf de cochon d'Inde que j'ai observé à cet égard ressemblait à un œuf de lapine âgé de quatre jours et demi. Cet œuf était, dans la cavité utérine, complètement entouré d'une épaisse caduque. En examinant la corne utérine intacte, la place occupée par l'œuf était déjà reconnaissable par un léger renflement. En pratiquant des coupes sur cette région renflée, voici ce qu'on constatait : le centre du renflement montrait une petite cavité ovale, contenant l'œuf; cette cavité était circonscrite par une véritable capsule, qui s'attachait aux parois de l'utérus par son extrémité, et dont les parties latérales faisaient librement saillie dans le canal de la corne utérine. Le tissu de cette capsule de la caduque était identique à celui de la muqueuse utérine. »

Après quelques considérations d'histologie, pour montrer que cette caduque a la même constitution que la muqueuse utérine, Reichert ajoute (pages 101 et 102) : « D'après ces faits, voici comment on peut concevoir la formation de cette caduque : l'œuf du cochon d'Inde arrive dans le canal utérin et s'y arrête; en cette région il se produit dans le parenchyme de la muqueuse une hypertrophie plastique, telle que la muqueuse se soulève tout autour de l'œuf, en l'entourant comme d'une ceinture. Il se forme ainsi, pour encapsuler l'œuf, une sorte de fourreau qui traverse la cavité utérine. Par suite de l'augmentation de volume de l'œuf, ce sac décidual se dilate, et le fourreau primitif, s'étendant par ses parties latérales, se transforme en un véritable sac, à parois épaisses, et dont on peut reconnaître cependant encore les connexions primitives avec le parenchyme de la muqueuse..... Une pareille formation caduque est bien l'analogue de la *caduque réfléchie* de l'espèce humaine; dans les deux cas c'est une partie de muqueuse utérine qui forme comme un nid dans lequel l'œuf est enveloppé. On peut, d'après mes observations, concevoir que la formation de la caduque réfléchie a lieu dans l'espèce humaine de la même manière que chez le cochon d'Inde. »

Dans son premier mémoire [1] sur l'embryologie du cochon d'Inde, Bischoff confirme la manière de voir de Reichert, avec une légère variante dans l'hypothèse sur le mode de formation, et en se gar-

1. L.-M. Bischoff, *Entwicklungsgeschichte des Meerschweinchens*. Giessen, 1852.

dant bien de prononcer le mot de *caduque réfléchie*, contre l'emploi duquel il devait ultérieurement s'élever. « D'après ce qu'on sait, dit-il (pages 28, 29. 31), de l'utérus de la chienne et de la lapine, on s'attendrait, en ouvrant un renflement utérin de cochon d'Inde, à trouver la cavité utérine dilatée au niveau de ce renflement. Mais il n'en est rien. Au contraire on y trouve la muqueuse extraordinairement épaissie et la lumière du canal de plus en plus réduite. Les saillies ainsi formées par la muqueuse vont à la rencontre l'une de l'autre et arrivent à se souder, de sorte que la cavité utérine disparaît à ce niveau. — Le professeur Reichert a bien décrit ces changements de la muqueuse utérine dans la région où se développe un œuf. Il a montré que cette hypertrophie de la muqueuse aboutit à la formation de la caduque, et montré ainsi que cette caduque n'est autre chose que la muqueuse formant une enveloppe à l'œuf. Il a exactement décrit comment cette hypertrophie forme d'abord une saillie circulaire qui, par soudure des bords, aboutit à la constitution d'une capsule contenant l'œuf..... Pour ma part, je crois que l'œuf se loge d'abord dans la cavité d'une glande, ou dans une cavité analogue de nouvelle formation. — Je suis porté à penser que, dans l'espèce humaine, le processus est le même que chez le cochon d'Inde. » Et un peu plus loin (page 38) : « L'œuf du cochon d'Inde, au quatorzième jour, encapsulé dans l'épaisse caduque, n'est donc plus situé dans la lumière même de l'utérus, lumière qui est oblitérée à ce niveau, mais bien dans la cavité de nouvelle formation circonscrite par cette caduque. Là l'œuf est sans adhérence, si ce n'est du côté de son extrémité dirigée vers le bord mésométrique, extrémité qui adhère à la caduque par de nombreux vaisseaux. » Enfin il décrit même la résorption de cette enveloppe, résorption telle que nous l'avons vue chez le rat, la souris et le cochon d'Inde : « Avec les progrès de la gestation, dit-il (page 42), la caduque disparaît comme enveloppe la plus externe de l'œuf : en effet elle s'amincit graduellement, de sorte que près du terme il n'en reste plus trace, si ce n'est un lambeau du côté mésométrique, lambeau qui arrive à faire masse commune avec le placenta. »

Lorsque, en 1862, Reichert entreprit, à propos de l'inversion des feuillets, ses recherches de contrôle (analysées dans le présent mémoire : deuxième partie, histoire de l'inversion), il reprit l'étude de la capsule caduque de l'œuf, et en donnant plus de détails sur sa

formation, il s'expliqua plus nettement encore sur sa signification morphologique, sur le nom de caduque réfléchie qu'elle mérite. « Chez le cochon d'Inde, dit-il dans ce nouveau mémoire (pages 129, 131, 132, 133 et 140) [1], il n'y a pas à parler de *caduque vraie*; mais il y a une *caduque réfléchie*, qui commence par un épaississement de la muqueuse utérine du côté libre de la corne, c'est-à-dire du côté opposé au mésomètre. Le côté adhérent de la corne ne prend pas part tout d'abord à cet épaississement. En examinant un utérus ouvert sur toute sa longueur, on constate que dans la région en question la lumière de la corne se rétrécit brusquement et n'est plus visible que vers le bord mésométrique..... On voit, sur une pièce où la formation de la caduque est surprise à son début, que ce rétrécissement de la lumière de la corne est dû au rapprochement et même à la soudure des parois épaissies, qui partent du bord libre pour se diriger vers le bord adhérent..... En écartant et séparant les parties, on constate que la soudure n'est pas complète, mais qu'à ce niveau subsiste une petite cavité occupant le centre de la caduque, et se dirigeant transversalement, de manière à se terminer d'une part en cul-de-sac plus ou moins long du côté du bord libre, tandis que d'autre part, du côté du bord adhérent, elle se continue avec ce qui reste de la cavité utérine à ce niveau. Cette cavité est revêtue d'épithélium semblable à celui de la muqueuse utérine [2]..... A diverses reprises j'ai été assez heureux pour retrouver l'œuf dans cette cavité où il est encapsulé..... Cette capsule, résultant de la végétation et de la soudure de la muqueuse, est l'origine de la *caduque réfléchie*..... La formation de la caduque réfléchie commence donc dans la seconde moitié du septième jour après la fécondation, dans les points où s'arrête un œuf qui est alors en pleine période de segmentation. Cet œuf n'est pas, à ce moment, logé dans un diverticule de nouvelle formation, ni dans une glande, puisque le canal d'une glande utérine est presque trois fois plus étroit que le diamètre de l'ovule; il est tout d'abord libre dans la cavité de la corne, et se trouve ultérieurement libre aussi dans la cavité formée par la capsule de la caduque. »

1. Reichert (C.-B), *Beiträge zur Entwickelungsgeschichte der Meerschweinchens*. Berlin, 1862.

Voir aussi : Campana; analyse du mémoire de Reichert *sur le développement du cochon d'Inde*. (*Journal de l'Anatomie et de la Physiologie*, 1865, t. II, p. 196.)

2. Nous avons vu que c'est dans cet épithélium que Reichert a cherché l'origine de l'*œuf cylindre* de Bischoff, et qu'il a donné le nom de *capsule épithéliale* à ce qui est en réalité la paroi entodermique proximale de l'œuf à feuillets en apparence inverses.

Lorsque, quatre ans plus tard, Bischoff publia ses nouvelles recherches sur le cochon d'Inde, pour réfuter le travail de Reichert, à côté de la grosse question, celle de l'inversion des feuillets, il reprit aussi celle de la capsule de la caduque; il y revient aux pages 24, 27 et 28 de son mémoire [1]. « C'est à tort, dit-il, que j'avais supposé que l'œuf va se loger dans l'orifice d'une glande utérine. Actuellement je partage l'opinion de Reichert, à savoir que l'œuf est encapsulé dans une végétation de la muqueuse..... Mais je ne vois aucune raison pour donner, avec Reichert, le nom de *caduque réfléchie* à cette végétation de la muqueuse formant une capsule autour de l'œuf. D'après les notions classiques, admises par Reichert lui-même, une *caduque vraie* est représentée par cette hypertrophie de la couche superficielle de la muqueuse utérine, y compris la couche glandulaire, hypertrophie qui a lieu dans l'espèce humaine lors de la gestation et aussi lors de la menstruation; une *caduque réfléchie* est une portion de cette caduque vraie allant former une enveloppe à l'œuf. Rien de semblable ne se passe chez le cochon d'Inde. Ici, dans le lieu où s'arrête un œuf, se produit une rapide végétation de la muqueuse utérine et de ses glandes, de manière à entourer et à encapsuler l'œuf. C'est là purement et simplement une caduque vraie, mais nullement une caduque réfléchie. D'après les explications mêmes de Reichert, il semble que cet auteur veut réserver le nom de caduque vraie pour une hypertrophie totale de la muqueuse, sur toute l'étendue de la cavité utérine, et celui de caduque réfléchie pour une hypertrophie locale, au niveau de chaque œuf qu'elle enveloppe. Mais une semblable définition n'a pas de raison d'être et est en contradiction avec l'histoire et la valeur naturelle de ces expressions. Il faut qu'il y ait d'abord une *caduque vraie*, pour qu'une *caduque réfléchie* puisse s'en détacher [2]. »

Il nous paraît évident, pour notre part, que Bischoff entame ici une simple discussion de mots, et que s'il a eu raison contre Reichert en ce qui concerne la nature de l'œuf cylindre, il a eu tort en ce qui regarde la caduque réfléchie. Cela résulte de toutes nos

1. Bischoff (L.-W.), *Neue Beobachtungen zur Entwicklungsgeschichte des Meerschweinchens*. Munchen, 1866.

2. Dans son analyse des travaux de Reichert (*Journal de l'Anatomie et de la Physiologie*, 1865, t. II, p. 201), Campana dit aussi : « Ce que Reichert appelle *caduque réfléchie* n'offre que des analogies lointaines, sous le rapport anatomique, avec la véritable caduque réfléchie que nous connaissons en ovologie humaine ».

descriptions et de l'inspection de nos figures, aussi bien celles relatives au cochon d'Inde que celles de l'utérus du rat et de la souris. Mais, puisque nous en sommes à un exposé historique, nous laisserons la parole à Creighton, qui dès 1878 s'est chargé de réfuter Bischoff.

Le mémoire de Creighton est un des plus importants et des plus précis qni aient été publiés sur l'embryologie du cochon d'Inde [1]. Nous verrons plus loin qu'il a décrit, avant Laulanié, le plasmode placentaire sur lequel ce dernier auteur a tant insisté ; dans son étude de l'œuf cylindre et de la capsule épithéliale de Reichert, il confirme la manière de voir de Bischoff (*op. cit.*, pages 539 et 540). Enfin, pour la question qui nous occupe en ce moment, il a décrit avec soin et figuré (*op. cit.*, p. 533) « l'encapsulement de l'œuf qui se loge dans un réceptacle tubuliforme formé par un épaississement de la muqueuse du bord libre de la corne utérine, épaississement dont les bords se soulèvent et se rapprochent par leurs extrémités libres. L'encapsulement s'achève par la soudure de ces bords avec la partie de muqueuse correspondant à la région mésométrique. L'œuf est alors inclus dans une chambre séparée du reste de la cavité de la corne, et qui semble conserver son revêtement épithélial. La figure 2 (fig. LXXXI, en A) représente, sur une coupe longitudinale, ces dispositions vers le douzième ou quatorzième jour. Cette formation de la caduque présente un volume prédominant à sa partie supérieure, là où s'est achevé l'encapsulement, et c'est cette partie épaisse qui, ultérieurement, sera le siège des transformations qui donneront naissance au placenta. Un étranglement se produit à l'extrémité opposée, qui avait été le lieu primitif de l'épaississement de la caduque, de sorte que de ce côté la capsule n'est plus rattachée à la paroi utérine que par un court pédicule, qui se rompt bientôt (fig. 3 ; — fig. LXXXI, en B), de sorte que la continuité se rétablit entre les parties adjacentes de la cavité utérine. De ce côté la capsule s'amincit ensuite graduellement, et sa cavité s'élargit ; du côté opposé la cavité de la capsule est étroite et anguleuse et le tissu qui borde cette portion étroite représente les premières traces de la caduque sérotine ou placentaire (*b'*, fig. 3 ; — fig. LXXXI, en B). La portion de caduque qui forme la capsule est ce que Reichert a appelé la *decidua reflexa* ;

1. Charles Creighton, *On the formation of the Placenta in the Guinea-Pig*. 1re partie. *The Journal of Anatomy and Physiology*, vol. XII, 1878, p. 534.

Bischoff s'est élevé contre cette expression, qui est cependant exacte, au moins étymologiquement. Comme l'intérieur du reste de la cavité utérine ne présente aucune turgescence dans les régions où il n'y a pas d'œuf encapsulé, il n'y a rien qui représente la *caduque vraie* de l'utérus humain en gestation. »

Le fait le plus important signalé par Creighton, c'est cette rupture du pédicule graduellement aminci, qui rattachait la capsule de la caduque réfléchie à la paroi antimésométrique de la corne utérine. Nous n'avons pu trouver, dans les auteurs antérieurs, aucune mention de ce fait, en présence duquel nous paraît s'imposer le nom de *caduque réfléchie*.

Les auteurs postérieurs à Creighton n'ont fait que confirmer sa

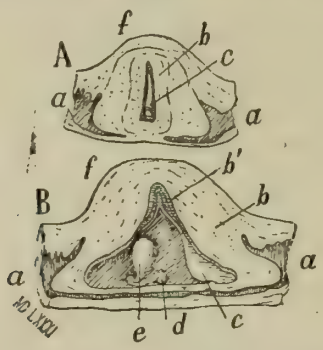

Fig. LXXXI. Fig. 2 (A) et 3 (B) de Creighton. — Légende de l'auteur : A. Section longitudinale de la caduque environ au 13e jour de la gestation; aspect à l'œil nu; grandissement d'environ trois fois; — *a*, cavité de la corne utérine; — *b*, renflement de la caduque; — *c*, cylindre membraniforme qui représente le disque blastodermique; — *d*, coupe d'une masse discoïde, qui représente le disque embryonnaire; — *e*, étranglement au niveau de l'attache de la capsule de la caduque au bord libre de l'utérus; — *f*, bord mésométrique de l'utérus. — B. Section longitudinale de la capsule de la caduque au 15e jour, grandissement d'environ trois fois; — *a* et *b*, comme précédemment; — *b'*, la formation déciduale secondaire (caduque sérotine) qui représente le placenta; — *c*, vésicule blastodermique; — *d*, embryon, avec sa surface dorsale (revêtue de l'amnios) tournée vers la cavité blastodermique; — *e*, allantoïde; — *f*, bord mésométrique de l'utérus.

description ou l'étendre à un plus grand nombre de rongeurs, de manière à montrer la signification générale de cette disposition. En 1887 a été décrit et figuré le développement de cette caduque réfléchie chez un rongeur américain, myomorphe, l'*Hesperomys* [1]. En 1888, dans un mémoire de I. Straus et Sanchez-Toledo [2], nous

1. John A. Ryder, *The inversion of the germinal layers in Hesperomys.* (*The american naturalist.* 1887. XXI, 863.)

2. I. Straus et Sanchez-Toledo, *Recherches microbiologiques sur l'utérus après la parturition physiologique.* (Annales de l'Institut Pasteur, août 1888, n° 8.)

avons fourni une note donnant le schéma complet de l'évolution de la capsule de caduque réfléchie chez le cochon d'Inde. Enfin tout récemment, chez l'*Arvicola arvalis* (Campagnol des champs) et chez un rongeur de la famille des sciurides, c'est-à-dire voisin de l'écureuil, chez le *Spermophilus citillus*, Fleischmann [1] vient de montrer qu'il se produit une formation caduque toute semblable à celle du cochon d'Inde; il décrit avec soin les détails de son évolution, s'attachant à y signaler des détails d'après lesquels il cherche à établir un rapprochement entre les transformations de la muqueuse utérine chez le lapin et chez les rongeurs à feuillets inversés [2]. Nous ne le suivrons pas ici dans ces considérations générales, nous réservant d'étudier un jour les formations caduques dans la série des mammifères [3].

2° *Disque placentaire et annexes de l'embryon.* — Nous suivrons dans cette revue l'ordre chronologique, et nous reproduirons les plus importantes des figures des auteurs cités [4]. Souvent la simple

1. A. Fleischmann, *Der einheitliche Plan der Placentarbildung bei Nagethieren.* (*Sitzungsberch. der Köngl. preuss. Akademie der Wissenschft zu.* Berlin, 1892, XXVI; pl. III.)

2. Fleischmann, dans ce mémoire, s'est proposé de démontrer qu'il y a des formes de transition entre les rongeurs qui ont une capsule de caduque réfléchie (type cochon d'Inde) et ceux qui n'en ont pas (type lapin), de même, dit-il, « qu'il a montré (*Embryolog. Untersuch.* — II. *Die Stammgeschichte der Nagethiere, die Umkehr der Keimblätter*) que l'ontogénie dite à inversion du rat et du cochon d'Inde trouve son homologie complète dans la disposition que présentent les stades avancés de l'œuf du lapin et de l'écureuil ». Nous devons faire remarquer que c'est nous qui le premier avons donné cette démonstration pour le lapin (dans la partie du présent mémoire parue dans le numéro de novembre 1890 du *Journal de l'Anatomie*), et que Fleischmann a seulement retrouvé les mêmes dispositions chez l'écureuil, qu'il a décrites en 1891. Et nous ajouterons que nous avons plus complètement que lui montré ces homologies, car s'il a bien observé l'invagination de l'hémisphère supérieur de l'œuf, il ne s'est pas rendu compte de ce fait essentiel, à savoir qu'ultérieurement l'hémisphère inférieur ou distal s'atrophie complètement et est résorbé, de sorte que la superficie de l'œuf du lapin est alors formée par l'entoderme proximal, comme chez les rongeurs dits à feuillets inversés. (Voir, dans le présent mémoire, l'historique critique du placenta du type rat-souris.)

3. Signalons dès maintenant l'existence d'une capsule de caduque réfléchie chez certains insectivores, capsule qui diffère de celle des rongeurs uniquement en ce qu'elle est attachée non au bord mésométrique, mais au bord opposé de l'utérus. (Voir Hubrecht, *The Placentation of Erinaceus Europæus.* — Quart, *Journ. of. micr. sc.* Décembre 1889.)

4. Nous reproduisons ces figures surtout pour les auteurs dont les mémoires sont difficiles à trouver dans les bibliothèques publiques. Nous avons été frappé de la nécessité de faire ainsi notamment en voyant que Selenka déclare à deux reprises qu'il lui a été impossible de consulter les mémoires originaux d'Ercolani (Em. Selenka, *Die Blätterumkehrung im Ei der Nagethiere*, Wiesbaden, 1884, pages 79 et 88); et en voyant d'autre part que Laulanié n'avait pas eu connaissance des travaux de Creighton, lequel était arrivé cependant à des résultats à tant d'égards semblables aux siens.

lecture des passages cités suffira, sans autre commentaire, pour montrer en quoi l'opinion de l'auteur s'éloigne de la réalité; d'autres fois nous aurons soin d'attirer l'attention du lecteur sur la signification réelle des faits interprétés autrement que ce qui résulte du présent mémoire. Ces interprétations erronées ont toujours eu pour cause le manque de préparations sériées, le manque des stades antérieurs au stade examiné, et dont on a voulu donner l'explication par des hypothèses plus ou moins vraisemblables.

Les deux plus importantes formations sur lesquelles il y aura lieu d'insister, sont d'une part ce que nous appelons le *toit de l'excavation ectoplacentaire* (*noyau du placenta* pour Bischoff, *organe cotylédonaire* pour Ercolani), et d'autre part l'origine ectodermique du plasmode placentaire. Quoique le cochon d'Inde fournisse si facilement un matériel d'étude pour l'embryologiste, son placenta n'a guère attiré l'attention avant 1852; un seul travail, celui de Barkow, est antérieur à cette date; puis, après les publications de Bischoff et de Reichert (1852-1866), qui attirent l'attention sur ce sujet, nous voyons se produire à courts intervalles les recherches d'Ercolani, Schäffer, Creighton, Laulanié, Pacanowski, Tafani, Lombardini, Strahl et Paladino.

1° *Barkow*. — Barkow [1] distingue trois portions dans le placenta du cochon d'Inde; le placenta maternel représenté par la caduque sérotine qui forme ce que nous avons appelé le pédicule du placenta; le placenta fœtal formé par la masse où se mêlent les vaisseaux fœtaux et maternels; enfin un *placenta accessoire*. Par analogie avec les nombreuses villosités du placenta humain, et pensant que le placenta du cochon d'Inde est également formé au début par des villosités choriales, il a pensé voir un reste de ces villosités dans les saillies vasculaires que la paroi ombilicale forme au voisinage du placenta, et c'est à ces saillies villeuses qu'il a donné le nom de *Placenta accessoria sive secundaria*.

2° *Bischoff*. — Dans son premier mémoire [2] Bischoff donne d'excellentes figures de tout ce qu'on peut voir du placenta à l'œil nu, et c'est pour cela que pour notre part nous n'en avons représenté que des coupes, renvoyant pour les dessins d'anatomie descriptive au travail de Bischoff qu'on trouve dans toutes les bibliothèques. Nous signalerons particulièrement sa planche V qui représente tous

1. Barkow (H.-C.-L.), *Zootomische Bemerkungen*. Breslau, 1851.
2. Bischoff, *Entwicklungsgeschichte der Meerschweinchens*. Giessen, 1852.

les aspects de la face inférieure ou fœtale du placenta, telle qu'elle se présente après l'ouverture de l'œuf; et sa planche VII où est figuré le pédoncule du placenta en place, ainsi que le noyau pulpeux qui apparait dans ce pédicule quand il a été rompu.

Mais quant à la nature même et la constitution du placenta, Bischoff est extrêmement sobre de détails. Pour lui le placenta est une région de la caduque pénétrée par des villosités fœtales. « La région de la caduque, dit-il (*op. cit.*, p. 39-40), à laquelle adhère une extrémité de l'œuf, représente le placenta maternel, et cet organe est déjà très développé avant que l'allantoïde y arrive et y apporte les vaisseaux fœtaux. La partie centrale en est déprimée, tandis que la périphérie forme un bourrelet de plus en plus épais. Ce bourrelet enserre, dans la partie centrale, une sorte de noyau membraneux, d'abord peu distinct et difficile à isoler. Mais après l'arrivée de l'allantoïde, c'est-à-dire vers le seizième jour, on peut constater que le bourrelet périphérique est recouvert d'une mince membrane, dépourvue de vaisseaux, qui constitue dans le centre le noyau membraneux étoilé sus-indiqué [1]. » Et plus loin (p. 41) : « L'allantoïde, en se développant de plus en plus, atteint, vers le dix-huitième jour, ce lieu d'adhérence de l'œuf à la caduque, c'est-à-dire le placenta maternel. Aussitôt l'allantoïde s'attache à ce placenta maternel et le pénètre de ses vaisseaux. Je n'ai pu faire d'observations précises sur cette pénétration des vaisseaux allantoïdiens dans le placenta maternel. Tout ce que je puis dire, c'est qu'il n'y a pas à parler de villosités ou de plis quelconques développés sur l'allantoïde et pénétrant soit dans des glandes, soit dans les intervalles de plis de la caduque..... Les vaisseaux allantoïdiens pénètrent dans le centre du placenta, et aussitôt l'allantoïde disparait comme vésicule, n'étant représentée que par ses vaisseaux et le cordon qui les contient ; dès lors l'embryon, enveloppé dans son amnios, flotte dans la cavité de la vésicule ombilicale. De son abdomen se détachent, sur le côté gauche, les vaisseaux de la vésicule ombilicale, lesquels se dirigent vers le côté libre de cette vésicule dans laquelle ils se ramifient jusque vers la région du pourtour du placenta. Du côté droit de l'abdomen, au contraire, partent les vaisseaux allantoïdiens

1. On voit par là que Bischoff a entrevu le début de la formation du tout de l'excavation ectoplacentaire, car ce *noyau membraneux étoilé* dont il parle plus tard en l'appelant simplement *noyau du placenta*, et qu'il désigne de même dans l'explication de ses planches (voir la fig. 71 de sa planche VII), n'est autre chose que notre tout de l'excavation.

qui vont s'insérer sur le placenta..... Ces vaisseaux pénètrent dans le centre du placenta et y forment un noyau particulier, qui ressemble à une sorte d'écuelle [1]. Le professeur Barkow a bien décrit ces dispositions; il a montré que les veines placentaires, en sortant du placenta, forment un anneau autour de ce noyau, avant de plonger dans la caduque et dans le tissu utérin. Les vaisseaux allantoïdiens se distribuent non seulement dans ce noyau, mais encore dans tout le placenta, auquel ils donnent de nombreux rameaux qui rayonnent du centre à la périphérie (p. 43). »

Ercolani (1869, 1870, 1877). — Dans son premier mémoire [2] il n'accorde qu'une courte mention au placenta du cochon d'Inde. Il a entrevu les noyaux du plasmode des canalicules sanguimaternels, et ce sont ces éléments qu'il décrit en disant (*op. cit.*, p. 186) : « Chez le lièvre, mais beaucoup mieux chez le lapin et chez le cochon d'Inde (cavia cobaya), lorsque le placenta est complètement formé, on voit que les anses vasculaires, très nombreuses et très compliquées, qui en constituent la portion fœtale, sont entourées par une couche de grandes cellules de la sérotine, qui ont l'apparence de gros corpuscules du tissu conjonctif. »

Dans son mémoire de 1870 [3], il donne comme le commentaire de l'idée si brièvement formulée précédemment, et il l'accompagne d'une figure (reproduite dans la fig. LXXXII ci-contre), dans laquelle il est facile de reconnaître un fragment de lobule placentaire (en *a* et *f* est la cloison interlobulaire avec ses grandes lacunes sanguimaternelles, *f*; — en *b*,*c*,*d*,*e* est la substance striée du lobule). Il explique cette figure de la manière suivante (*op. cit.*, 1870, p. 40) : « Pour se former une idée exacte, quoique assez grossière, de la structure du placenta du cobaye, il n'y a qu'à imaginer une éponge dont les vides nombreux et irréguliers sont occupés par les villosités vasculaires fœtales. En réalité les parties solides ou travées de l'éponge sont formées par l'organe glandulaire ou portion maternelle du placenta (*a*,*b*,*c*, fig. LXXXII), et les vides de l'éponge (*f*,*d*,*e*) ne sont autre chose que les vaisseaux fœtaux qui pénètrent le placenta. La masse de ce placenta est subdivisée par une série de cloisons peu épaisses parcourues par les troncs princi-

1. On peut suivre cette description sur les figures 238 et 242 de notre planche XX.
2. Ercolani, *Mémoires sur les glandes utriculaires de l'utérus*, et *sur l'organe glandulaire de nouvelle formation*, etc. (Trad. franç. par Bruch et Andreini. Alger, 1869.)
3. Ercolani, *Sul processo formativo della porzione glandulare o materna della Placenta*. Bologna, 1870.

paux (*f*) des vaisseaux fœtaux; ces cloisons, figurées en *a*, *a*, sont formées d'un tissu homogène de cellules de la sérotine [1]. Sur les bords de ces cloisons, limitant une série de cotylédons, ces troncs fœtaux se subdivisent en vaisseaux plus petits (*d*,*d*), qui sont entourés de couches cellulaires moins épaisses (*b*,*b*); enfin, dans la portion centrale de chaque cotylédon, il y a à peu près une quantité égale de parties fœtales ou vasculaires et de parties maternelles ou cellulaires. Dans cette région l'intrication des vaisseaux est très compliquée et telle que, sur les coupes verticales aussi bien que sur les

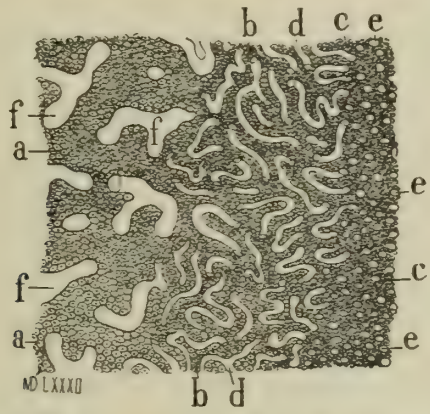

Fig. LXXXII. Ercolani, 1870. pl. V, fig. 4. — Légende d'Ercolani : Coupe verticale du placenta complètement formé du Cavia Cobaya; — *a*, portion d'une des grandes cloisons verticales de cellules de la sérotine divisant le placenta en nombreux compartiments ou cotylédons; dans ces cloisons sont les gros vaisseaux fœtaux (*f*). — Au voisinage de ces cloisons les couches cellulaires de la sérotine (en *b*), représentant jusqu'à la fin de la gestation la portion maternelle du placenta, sont moins volumineuses et les vaisseaux fœtaux deviennent moins larges et plus nombreux. — Dans la région centrale, entre deux des cloisons sus-indiquées, les cellules de la sérotine (en *c*) deviennent encore moins volumineuses et forment une couche entourant les vaisseaux fœtaux (*e*), lesquels forment ici un réseau compliqué, tel qu'ils se trouvent tous coupés perpendiculairement à leur axe.

horizontales, les vaisseaux se présentent toujours sectionnés transversalement comme le montre la figure, en *e* [2]. »

Quant à la signification de ces prétendues cellules de la sérotine,

1. Il est donc bien évident que les *cellules de la sérotine* d'Ercolani ne sont autre chose que les éléments du plasmode (les éléments *des cloisons qui séparent les lobules du placenta*, comme le dit Ercolani lui-même : nous avons vu qu'il en était de même pour ces prétendues cellules de la sérotine chez le lapin et chez la souris. Mais ce ne sont pas les vaisseaux fœtaux, c'est le sang maternel qui circule dans les lacunes de ces cloisons interlobulaires.

2. Il n'en est rien. En disposant d'un plus grand nombre de coupes, Ercolani en aurait trouvé où les canalicules sanguimaternels (*e*, *e*, de la fig. LXXXII) n'auraient pas été coupés transversalement, mais bien longitudinalement, de manière à donner à la substance du lobule son aspect strié (*substance striée du lobule*).

Ercolani se livre, à ce propos, à ces mêmes considérations, déjà citées pour le lapin et le rat, sur l'*élément cellulaire de nouvelle formation*, représentant l'*organe* glandulaire du placenta. « De même que, dit-il (*op. cit.*, 1870, p. 62-63), l'élément cellulaire épithélial représente l'élément fondamental de tout organe glandulaire, de même l'élément cellulaire de nouvelle formation, quelles que soient sa forme et sa masse, représente l'élément fondamental de l'organe glandulaire ou portion maternelle du placenta, quel que soit le degré de complication et de développement auquel il arrive dans les diverses espèces animales. La démonstration de ce fait important nous a été donnée par l'étude du placenta du cobaye, du lapin et du lièvre. Chez le cobaye (pl. V, fig. 4, en *a*,*b*; fig. LXXXII, ci-contre), les cellules de la sérotine demeurent jusqu'à la fin de la gestation en contact immédiat avec les vaisseaux de la portion fœtale, et on trouve ainsi, d'une manière permanente, une disposition qui n'existe qu'au début et d'une manière transitoire dans le placenta humain, dans le placenta de la jument, et dans celui de la biche. On peut donc dire que le placenta achevé du cobaye représente un arrêt de développement, figurant les premiers degrés de formation du placenta humain et du placenta de divers animaux, c'est-à-dire la néoformation directe des cellules de la sérotine. »

Son mémoire de 1877 [1] est plus riche en détails descriptifs et produit des faits nouveaux (noyau en forme de cotylédon de ruminant).

Ce sont d'abord des détails relatifs à la caduque, et l'historique donné précédemment sur la caduque réfléchie, ainsi que ce que nous avons dit à propos de l'histoire du placenta du type rat-souris, permettra facilement au lecteur de comprendre ce que Ercolani entend par *caduque déciduale* (qui est notre caduque réfléchie), et par *caduque réfléchie* (qui n'est que la partie périphérique de la sérotine ou du pédoncule du placenta). « L'étude du placenta achevé du cobaye, dit-il (*op. cit.*, 1877, p. 21, 22 et suivantes), présente des particularités anatomiques du plus haut intérêt. Je n'ai pu suivre les premières phases de son développement, moins heureux ici que pour le rat. Peu après l'arrivée de l'ovule dans l'utérus,

1. Ercolani, *Sull'unità del tipo anatomico della Placenta nei mammiferi, e nell'umana spécie*. Bologna, 1877. — Voir aussi : Louis Vella; Analyse du mémoire d'Ercolani *Sur l'unité du type anatomique du placenta chez les mammifères et l'espèce humaine, et sur l'unité physiologique*, etc. (*Journal de l'Anat. et de la Physiol.*, 1877, t. XIII, p. 531.)

j'ai vu cependant se reproduire dans la muqueuse utérine les mêmes faits que j'avais observés chez le rat dans les segments utérins où se fixe un œuf. A cette période la destruction de la muqueuse correspond exactement à ce que j'ai décrit et figuré chez le rat : mais je manque d'observations quant au développement de la caduque primitive.

« La figure 1 de la planche IV (fig. LXXXIII, ci-contre) représente la moitié d'une coupe transversale totale de l'utérus et du placenta du cobaye à son état complet de développement. La caduque déciduale (en *c*) se montre formée d'éléments anatomiques déjà altérés qui ne permettent pas de se rendre compte de la forme qu'ils ont affectée antérieurement, mais il n'y a pas de doute à concevoir sur la destruction de la muqueuse primitive et de la couche glandulo-vasculaire sous-jacente, comme le prouvent les observations sus-indiquées, relativement aux profonds changements survenus dans la muqueuse au début de la gestation, et comme le prouve aussi ce fait que la couche musculaire interne de l'utérus se trouve actuellement revêtue d'une simple couche épithéliale (voir *a* et *b*), telle que celle observée chez le rat, couche qui a pris la place de toutes les parties disparues. Une particularité remarquable de la caduque déciduale du cobaye est le revêtement épithélial qu'elle présente, aussi bien à sa surface utérine (en c') qu'à sa surface fœtale (en c''). En effet la surface externe ou utérine de cette caduque, déjà complètement détachée de l'utérus, se montre couverte d'une couche épithéliale, dont il est difficile de dire si elle est de nouvelle formation, ou si, au contraire, elle ne serait que la zone la plus externe [1] de l'épithélium qui s'est formé sur la musculature (*b*) et qui est demeuré en partie attaché à la caduque pendant le décollement de celle-ci. D'autre part, quant au revêtement épithélial de la surface interne ou fœtale de la caduque, nous n'avons eu chez le rat qu'une preuve indirecte qu'il est de nouvelle formation : chez le cobaye nous en avons une preuve directe, puisque nous voyons ce revêtement se continuer directement avec l'épithélium de la caduque réfléchie (en *h*), lequel a chez le cobaye un développement spécial, car il recouvre non seulement le pédoncule du placenta, mais encore tout le placenta lui-même, alors

1. Il y a *externe* dans le texte, mais évidemment (voir la figure) il faut lire *interne*.

Fig. LXXXIII. Ercolani, 1877, pl. IV, fig. 1. — Légende d'Ercolani : Moitié d'une coupe transversale complète de l'utérus et du placenta achevé du Cavia Cobaja : — *a*, *a*, parois musculaires de l'utérus; — *b*, *b*, surface interne de l'utérus couverte d'une nouvelle couche épithéliale qui représente tous les éléments de la muqueuse de l'utérus non gravide, y compris la couche glandulo-vasculaire sous-jacente, détruite au début de la gestation, pour la formation de la caduque; — *c*, la caduque déciduale revêtue d'un épithélium spécial, aussi bien sur sa face utérine (*c'*) que sur sa face fœtale (*c''*); — *d*, portion de la caduque réfléchie en rapport avec la musculature utérine; on y remarque les vaisseaux utéro-placentaires de nouvelle formation entourés de cellules placentaires; — *e*, caduque réfléchie entourant le pédoncule du placenta; on y remarque les gros vaisseaux placentaires qui sont en connexion avec les utéro-placentaires sus-indiqués à la base de la caduque réfléchie, et avec les capillaires irrégulièrement dilatés qui traversent le pédoncule du placenta; — *f*, *f*, portion de caduque réfléchie revêtant le placenta et dont les éléments vont se fondre avec ceux du chorion; — *g*, lieu de cette fusion; — *h*, épithélium recouvrant la surface extérieure de la caduque réfléchie qui revêt le pédoncule du placenta; — *i*, épaisse couche épithéliale, formant par places des saillies villeuses, et revêtant la caduque placentaire; cet épithélium est en continuité avec celui qui revêt la surface fœtale de la caduque déciduale (*c''*); — *l*, portion du chorion qui adhère au placenta; — *m*, portion libre du chorion; — *n*, pédoncule du placenta; on y remarque : 1° le réseau de capillaires placentaires irrégulièrement dilatés; 2° les dimensions diverses des éléments cellulaires néoformés (n'') et dont quelques-uns sont gigantesques; — *o*, portion centrale ou cotylédonaire du placenta; — *p*, portion périphérique ou vasculaire du placenta, dans laquelle les vaisseaux fœtaux viennent au contact des couches cellulaires qui revêtent les vaisseaux maternels; — *q*, cavité du placenta remplie de tissu chorial que traversent les vaisseaux fœtaux se rendant à la portion cotylédonaire.

même que celui-ci est arrivé à son complet développement (voir en *f*) [1]. »

« Quant à sa forme générale, le placenta du cobaye se présente comme pédonculé et toute sa superficie, excepté la région centrale de la face fœtale, adhérente au chorion (en *l*), est, comme il vient d'être dit, recouverte par la caduque réfléchie, présentant des caractères différents dans la portion qui revêt le pédoncule du placenta et dans celle qui revêt le placenta lui-même. »

« Tout autour du pédoncule du placenta (en *e e*) la caduque réfléchie forme de larges plis frangés recouverts d'une couche épithéliale, le tout donnant l'idée d'un plissement festonné de la muqueuse utérine primitive hypertrophiée; mais on constate facilement qu'il s'agit ici d'une néoformation en ayant égard à la nature des éléments cellulaires arrondis et si spéciaux qu'on observe à la partie interne de cette caduque (en *n'*), éléments qui sont en continuité avec ceux qui forment le pédoncule du placenta, et sont complètement différents des corpuscules ordinaires du tissu conjonctif; il faut aussi tenir compte de l'absence complète de glandes utriculaires et des caractères spéciaux des gros vaisseaux utéro-placentaires qui parcourent cette région (en *e*). Dans la région où cette portion de la caduque réfléchie se continue sur la couche musculaire utérine (en *d*) on a encore une meilleure preuve de sa néoformation, en trouvant ici un grand nombre de vaisseaux utéro-placentaires qui, transversalement sectionnés, se montrent entourés de cellules de nouvelle formation. Cette disposition, que j'ai observée seulement en cette région de la caduque réfléchie chez le cobaye, correspond exactement avec celles que j'ai observées et décrites en recherchant le processus de formation du placenta chez le lapin, et en montrant que chez celui-ci les cellules de la sérotine dérivent des parois de vaisseaux dus eux-mêmes à une néoformation. Ainsi, dans cette région limitée de la caduque réfléchie du cobaye, alors même que le placenta est arrivé au terme de son développement, nous trouvons une confirmation de mes idées sur l'origine des cellules de la sérotine ou cellules placentaires. Et ce n'est pas seulement la caduque réfléchie entourant le pédoncule du placenta qui présente des caractères

1. Est-il besoin de remarquer que la face externe du placenta (en *f*) est recouverte par l'*entoderme ecto-placentaire* et non par l'épithélium utérin, non par une caduque ou formation quelconque d'origine utérine? Du reste l'entoderme ecto-placentaire a échappé à tous les auteurs, aussi bien pour le cochon d'Inde que pour le rat et la souris.

importants pour exclure tout doute possible sur l'existence d'une néoformation, mais la même démonstration résulte également de l'étude de la portion de caduque réfléchie qui revêt la plus grande partie de la surface du placenta (en *f.*).

« Ce revêtement spécial fourni à la surface externe du placenta par la caduque réfléchie, revêtement que je n'ai observé que chez le cobaye, est formé de grandes cellules sérotines, très caractérisées dans la région où la caduque réfléchie passe du pédoncule placentaire sur le placenta lui-même [1] ; leur volume décroît graduellement à mesure qu'on les suit vers la région où pénètrent les vaisseaux fœtaux et où le chorion adhère au placenta. Du côté de la substance du placenta cette couche de caduque réfléchie recouvre une sorte de sinus vasculaire superficiel, tandis que du côté externe elle est revêtue d'un épithélium à épaisseur inégale et formant des saillies irrégulièrement éparses. Ce singulier épithélium est en continuité directe avec la couche épithéliale uniforme qui revêt la caduque réfléchie entourant le pédoncule [2] et avec celle qui revêt la superficie de la caduque déciduale, nouvelle preuve qu'il ne saurait y avoir aucun doute sur la néoformation de cette dernière » (page 24).

« La partie centrale du pédoncule du placenta (en *n*) est formée d'un tissu mou et délicat que constituent des éléments anatomiques de dimensions diverses, représentant des cellules géantes à petits noyaux arrondis, le tout répandu dans une masse de protoplasma à apparence gélatineuse. Au milieu de ce singulier tissu, qui a pris la place des éléments primitifs de la muqueuse utérine, on voit un réseau de capillaires sanguins irrégulièrement dilatés et qui représentent les vaisseaux utéro-placentaires [3]. »

C'est dans ce même mémoire qu'Ercolani signale pour la première fois ce que Bischoff avait appelé le *noyau du placenta*, et que nous nommons, pour rappeler son origine et sa signification morphologique, *toit de l'excavation ectoplacentaire*. On va voir comment Ercolani considère cette formation comme homologue d'un coty-

1. Ceci est une description des *cellules géantes ectodermiques* (voir la fig. 271 de notre planche XXII), formant une couche revêtue par l'entoderme ectoplacentaire. (Voir la note précédente.)

2. La vérité est que l'entoderme ectoplacentaire s'arrête sur le pédicule du placenta, comme le montrent les figures 248 et 250 de notre planche XXI.

3. Ce *singulier tissu* est la pulpe du pédoncule du placenta, pulpe dans laquelle nous avons démontré en effet la présence d'éléments dégénérés, les uns d'origine maternelle (méritant réellement le nom de cellules de la sérotine), les autres d'origine fœtale (racines primitives du plasmode ectoplacentaire).

lédon de ruminant. « Très singulière, dit-il (*op. cit.*, p. 24), à un autre point de vue, est la composition anatomique du placenta du cobaye : en effet, si déjà chez le rat nous avons vu qu'on peut distinguer deux parties dans le placenta, cette distinction se présente chez le cobaye avec ce caractère particulier que la portion, que chez le rat je nomme glandulaire, affecte ici la forme exacte d'un cotylédon de vache (en *o*, figure LXXXIII); je lui donnerai donc le nom de portion cotylédonaire, réservant à l'autre portion le nom de placenta proprement dit, parce que dans cette dernière les rapports des éléments fœtaux avec les éléments maternels sont les mêmes que dans le placenta des carnassiers (en *p*). Pour se former une idée exacte de la structure du placenta du cobaye il faut se figurer un entonnoir vide et fermé à sa partie inférieure étroite. La partie annulaire supérieure et périphérique (en *p*) est formée par la portion placentaire proprement dite; la partie inférieure ou cul-de-sac de l'entonnoir est formée par la portion cotylédonaire (en *o*); la cavité de l'entonnoir est entièrement remplie par le tissu du chorion (*q*).

« La portion cotylédonaire (*o*) émane de ce singulier tissu que j'ai décrit comme formant le pédoncule du placenta et a la forme d'une coupe dont le fond concave est élégamment ondulé et festonné, ce fond étant constitué par une couche continue, mais d'épaisseur inégale, de cellules toutes semblables, étroitement pressées les unes contre les autres, entre lesquelles, au niveau des plis saillants sus-indiqués, est disposé un riche réseau de petits vaisseaux irrégulièrement dilatés. Toute la cavité de cette portion cotylédonaire est complètement remplie de tissu chorial (*q*) au milieu duquel se ramifient les vaisseaux fœtaux. L'identité de cette portion du placenta du cobaye avec un petit cotylédon de vache serait parfaite si les éléments du chorion n'adhéraient à la surface de la couche ondulée des cellules ci-dessus décrites, cellules qui ne sont autre chose que des éléments de la sérotine disposés comme le sont les cellules placentaires d'un cotylédon de vache. En effet chez la vache la portion fœtale et la portion maternelle sont bien distinctes l'une de l'autre, tandis que chez le cobaye il n'y a d'épithélium ni sur l'une ni sur l'autre de ces parties qui sont intimement fusionnées. Pour donner une idée exacte de la constitution de cette portion cotylédonaire du placenta du cobaye, j'en ai fait représenter un fragment examiné à un fort grossissement (500 diamètres) dans la figure 3 de la plan-

che 4 (fig. LXXXIV, ci-contre). En *b* est la couche de cellules qui revêtent le fond de la cavité cotylédonaire; en *a* est le réseau des capillaires maternels dilatés et des parois desquels est émanée la susdite couche cellulaire ondulée; enfin en *c* et *d* est le tissu du chorion avec ses vaisseaux, montrant ainsi nettement quels sont ici les rapports de la portion fœtale avec la maternelle [1]. »

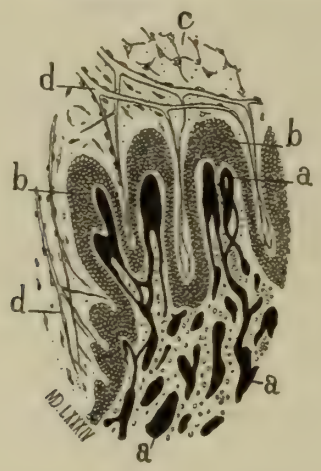

Fig. LXXXIV. Ercolani, 1877, pl. IV, figure 3. — Légende d'Ercolani. Un fragment de la portion cotylédonaire du placenta du Cavia Cobaja à un grossissement de 500 fois. — *a*, *a*, réseau de capillaires irrégulièrement dilatés, appartenant au pédoncule du placenta; — *b*, couche cellulaire irrégulièrement épaisse et festonnée qui forme le fond de la partie centrale ou cotylédonaire du placenta; — *c*, éléments cellulaires du chorion; — *d*, vaisseaux fœtaux qui puisent les matériaux nutritifs, pour le fœtus, dans cette portion du placenta.

1. L'étude que nous avons faite de l'origine de ce toit de l'excavation ectoplacentaire a bien montré que cette formation n'a aucun rapport avec un cotylédon de ruminant. Nous compléterons ultérieurement cette démonstration lorsque nous étudierons les placentas cotylédonaires. Mais la comparaison ou homologie indiquée par Ercolani a paru séduisante, et a eu, comme nous le verrons, un grand retentissement. Pour le moment nous pouvons en citer comme exemple le passage suivant de De Sinéty.

« En comparant le résultat de mes recherches sur la mamelle et le mamelon du cobaye, avec ce que Hüss et Puech ont dit de la mamelle de la vache, j'étais arrivé à cette conclusion, qu'au point de vue morphologique, la mamelle du cobaye me paraissait présenter une forme intermédiaire entre la mamelle des ruminants et la mamelle des carnivores. — Des faits du même ordre ont été signalés tout récemment, pour le placenta du cobaye, par Ercolani... On voit dans ce placenta deux portions dont la structure est complètement différente. Ercolani émet l'hypothèse que ces deux parties, si distinctes par leur forme, ont peut-être aussi un rôle différent... Mais le fait le plus intéressant, c'est que la partie profonde, autrement dit la plus rapprochée des parois utérines, présente le type du placenta des ruminants, tandis que la partie la plus voisine du fœtus possède à peu près la structure du placenta des carnivores. Le placenta du cobaye serait donc aussi, au point de vue morphologique, un intermédiaire entre le placenta des ruminants et des carnivores. — J'ai vérifié, ces jours-ci,

Revenant alors au placenta proprement dit, Ercolani constate bien la continuité de substance entre lui et le prétendu cotylédon (en effet nous savons l'origine plasmodiale ectodermique commune de ces parties), et donne sur la composition du placenta des détails plus précis que dans ses précédents mémoires : « La couche (*op. cit.*, 1877, p. 25 et 26) de petites cellules de cette portion cotylédonaire s'étend sur tout le bord supérieur et constitue le gros anneau supérieur de l'ensemble dont j'ai comparé la forme à celle d'un entonnoir (planche IV, figure 1, en *p*; fig. LXXXIII, ci-dessus). Cette partie placentaire proprement dite est formée par une intrication de fins vaisseaux fœtaux et de vaisseaux maternels; ces derniers figurés en noir, parce qu'il s'agit d'une préparation où ils ont été injectés. Ces vaisseaux maternels sont entourés d'une couche épaisse de cellules un peu plus volumineuses que celles précédemment décrites dans la portion cotylédonaire, et dans la masse formée par ces cellules se ramifient les vaisseaux fœtaux, représentés incolores et vides dans la figure en question. Dans la figure 2 de la planche IV (figure LXXXV, ci-contre), j'ai fait représenter, à un grossissement de 500 diamètres, un fragment de cette portion placentaire proprement dite pour bien faire saisir les rapports des parties fondamentales. En *a* sont figurés les vaisseaux maternels injectés, entourés de tous côtés par les couches *b*, au milieu desquelles se ramifient les vaisseaux fœtaux *c*, *c*, vides et incolores. Quelques gros troncs fœtaux en *d* se montrent entourés des éléments du chorion (*e*) [1]. »

Le plus considérable des mémoires d'Ercolani est celui de 1880 Nous n'en parlerons donc que plus tard, puisque nous suivons l'ordre chronologique, qui appelle ici les travaux de Schäfer et

l'exactitude de la description donnée par Ercolani dans son dernier mémoire. » (De Sinéty, *Sur l'anatomie comparée du placenta. Soc. de Biologie*, 24 mars 1877, p. 163; et *Gaz. méd. de Paris*, 1877, n° 15, p. 185.)

1. Cette description et cette figure sont plus complètes que tout ce qu'avait donné antérieurement Ercolani sur le placenta du cobaye. En effet, il figure ici et les vaisseaux fœtaux et les vaisseaux maternels, tandis que, chose singulière, dans sa figure de 1870 (fig. LXXXII, ci-dessus), il ne figurait que des vaisseaux fœtaux en réalité des lacunes sanguimaternelles qu'il interprétait à tort, ainsi que nous l'avons dit, comme des vaisseaux fœtaux) et ne signalait comme entrant dans la constitution du placenta que « des parties fœtales ou vasculaires et des parties maternelles ou cellulaires ». — Et cependant la présente figure est bien loin de reproduire la réalité; elle représente sans doute, mais inexactement, une région analogue à celle représentée dans la figure 263 de notre planche XXI. Ercolani n'a pas vu qu'entre les vaisseaux ne sont pas disposées des cellules, mais bien un plasmode à noyaux serrés (pris par lui pour les cellules).

de Creighton, et puisque précisément il est fait de nombreuses allusions au mémoire de Creighton dans celui qu'Ercolani a publié en 1880.

Schäfer. — Avec Schäfer nous voyons enfin paraître de véritables études histologiques sur le placenta du cochon d'Inde, et ces études, sans remonter aux premières phases du développement, s'efforcent cependant de saisir l'origine des parties.

Le mémoire de Schäfer [1] se compose de deux parties parues à une année d'intervalle.

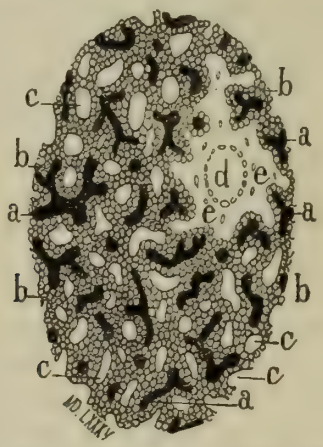

Fig. LXXXV. Ercolani, 1877, pl. IV, fig. 2. — Légende d'Ercolani : Un fragment de la portion vasculaire du placenta du Cavia Cobaja à un grossissement de 500 diamètres; — *a*, vaisseaux placentaires injectés; avec la couche cellulaire qui les revêt, ils constituent la partie maternelle du placenta; — *b*, revêtement cellulaire de ces vaisseaux maternels; il est en contact avec les vaisseaux fœtaux; — *c*, lumière de ces vaisseaux fœtaux; — *d*, gros vaisseau fœtal entouré des éléments cellulaires du chorion; — *e*, ces éléments.

Dans la première il s'occupe de l'ensemble de l'œuf cylindre, à l'exception de son bout adhérent, c'est-à-dire à l'exception de la région placentaire. Nous avons déjà vu (seconde partie du présent mémoire : Inversion des feuillets; historique) comment il déclare n'avoir pas retrouvé la capsule épithéliale de Richert, et comment il avait bien reconnu que l'ovocylindre comprend, dans ses parois, deux couches, l'extérieure hypoblastique, l'intérieure mésoblastique.

Dans la seconde partie, parue en 1877, il s'occupe de l'extrémité adhérente de l'œuf cylindre étudié sur deux pièces, qui, d'après

1. Schäfer (E.-A.), *A contribution to the history of development of the guinea pig.* — 1re partie (*Journal of Anatomy and Physiology*, 1876, vol. X, p. 772); — 2e partie (*Ibid*, 1877, vol. XI, p. 332).

ses figures, me paraissent répondre au quatorzième ou quinzième jour de la gestation. Sa description est extrêmement remarquable; pour la première fois nous voyons une représentation exacte de la calotte ectoplacentaire, au moment où la cavité ectoplacentaire commence à s'oblitérer par végétation plasmodiale de la lame inférieure; pour la première fois nous voyons tenir compte de ce que nous nommons l'entoderme ectoplacentaire. Mais ne disposant pas des stades antérieurs, l'auteur en est réduit à faire une hypothèse sur l'origine de ce premier rudiment du placenta, et cette hypothèse n'est pas heureuse, puisqu'elle l'amène à assigner à ces

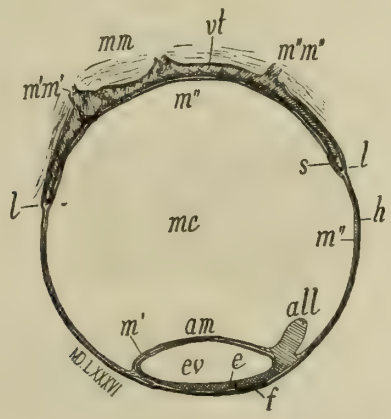

Fig. LXXXVI. Schäfer, 1877, pl. X, fig. 5. — Légende de Schäfer : Coupe totale de l'œuf, suivant l'axe longitudinal de l'embryon; — *mc*, cavité générale ou mésoblastique de l'œuf; — *all*, allantoïde; — *mm*, muqueuse utérine; — *vt*, formation vasculaire caverneuse en connexion avec la muqueuse utérine en *m'm'* et se glissant entre l'hypoblaste et le mésoblaste pariétal; — *ll*, limites du tissu utérin; — *s*, espace clair dans le bord de cette végétation vasculaire utérine; — *m'm'*, *m''m''*, bourgeons fongiformes de la muqueuse utérine. (Comparer cette figure avec notre fig. 223, planche XIX.)

parties une origine utérine. La description, courte et précise, de Schäfer, mérite plus que toute autre d'être ici reproduite en entier.

« Le pôle de l'œuf opposé à l'embryon, dit-il (*op. cit.*, 1877, p. 343), est solidement attaché à la muqueuse utérine. Au-dessous de ce pôle, l'œuf est formé par seulement deux feuillets blastodermiques, l'hypoblaste et le mésoblaste, ce dernier limitant la large cavité (planche XI, figure 5, *m c*, figure LXXXVI, ci-contre), qui occupe la plus grande partie de l'œuf et confine en bas à l'amnios. Ce mésoblaste est un simple feuillet de cellules plates appliquées contre la couche de cellules cylindriques hypoblastiques. Mais au niveau de leur lieu d'adhérence à l'utérus les deux feuillets se sépa-

rent l'un de l'autre par le fait de l'interposition entre ceux d'une végétation vasculaire émanée de l'utérus, végétation qui a perforé l'hypoblaste sur divers points et qui s'est étendue à une certaine distance entre les deux feuillets. Les dispositions des parties seront bien comprises en se reportant à la figure 5 (fig. LXXXVI, ci-contre), qui représente une coupe totale de l'œuf et de la partie des parois utérines où il est attaché. On voit que le mésoblaste *m''* forme un revêtement continu à la face inférieure de la végétation vasculaire sus-indiquée. L'hypoblaste *h*, qui sur les parties latérales de l'œuf est en contact direct avec le mésoblaste, s'en sépare, sur cette coupe, au niveau marqué en *l l*, et se continue en dehors de la végétation vasculaire, laquelle est ainsi comprise entre ces deux feuillets blastodermiques. Là où la surface de l'œuf est

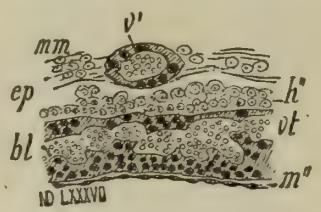

Fig. LXXXVII. Schäfer, 1877, fig. 7. — Légende de Schäfer : Coupe de la formation vasculaire à la base de l'œuf, au contact avec la muqueuse utérine; — *m''*, mésoblaste formant une mince lame de cellules plates (fusiformes sur la coupe); — *vt*, tissu caverneux; — *bl*, globules du sang; — *h''*, couche de cellules épithéliales au contact de la formation caverneuse (dérivées de l'hypoblaste?); — *ep*, cellules épithéliales plus volumineuses; — — *mm*, muqueuse utérine; — *v'*, une veine utérine.

en contact avec la paroi utérine, l'hypoblaste ne présente pas longtemps la disposition d'une simple lame de cellules; les éléments épithéliaux, interposés entre la végétation vasculaire *vt*, et la muqueuse utérine *mm*, sont disposés en deux ou trois couches, présentent une forme arrondie et paraissent représenter non seulement les cellules hypoblastiques de l'œuf, mais encore l'épithélium utérin, les deux espèces de cellules étant plus ou moins fusionnées ensemble. La formation vasculaire qui est ici comprise entre les deux feuillets blastodermiques est caverneuse et provient évidemment [1] des vaisseaux (veines) de la muqueuse utérine. Ces veines utérines (pl. XI, fig. 7, *v*; fig. LXXXVII, ci-contre) ont pour parois

1. Pour quiconque n'a pas examiné tous les stades antérieurs au quatorzième jour, l'impression sera la même que celle de Schäfer en face d'une préparation telle que celle de la fig. LXXXVI, et chacun dira qu'évidemment cette formation, pleine de sang maternel, provient des vaisseaux maternels. C'est l'erreur dans laquelle nous allons voir tomber Creighton, aussi bien que Laulanié. Et comment en effet soupçonner ici

des cellules épaisses, granuleuses, à aspect épithélial [1]; et ce sont des éléments semblables, en couches plus ou moins épaisses, qui forment les couches supérieure et inférieure du tissu caverneux en question, et le traversent de façon à en cloisonner plus ou moins complètement la cavité. Ces cavités se montrent toutes pleines de sang. Des deux couches limites de ce tissu caverneux, celle qui est du côté de la lame mésoblastique est la plus épaisse et présente par places l'aspect d'un épithélium cylindrique [2]. Cette dernière dis-

Fig. LXXXVIII. Schäfer, 1877, fig. 6. — Légende de Schäfer : Coupe du bord de la formation vasculaire, montrant le mésoblaste m'' et l'hypoblaste h se séparant pour limiter un espace qui est rempli par le feuillet cellulaire c et par l'amas de cellules serrées (p). Cet espace contient des globules du sang. — (Comparer cette figure avec la partie intérieure gauche de la fig. 227 de notre planche XIX.)

position est particulièrement évidente vers le bord libre de la formation vasculaire (pl. XI, fig. 6, l; fig. LXXXVIII, ci-contre), où on trouve bien nettement une couche continue de cellules cylindriques

une formation fœtale ectodermique? Mais en embryologie il n'y a de choses évidentes que celles qui sont déduites pas à pas de l'étude de l'évolution d'une partie depuis sa première apparition.

1. Ces parois vasculaires, à aspect épithélial, sont, est-il besoin de le dire? les racines plasmodiales que l'ectoplacenta pousse dans le tissu de la caduque sérotine, et l'aspect de ces racines creuses est parfaitement rendu dans la figure de Schäfer. Du reste, cette figure LXXXVII pourrait parfaitement, sans modifications, recevoir la légende suivante, qui est celle des figures de notre planche XIX : — m'', mésoderme ectoplacentaire; — vt, calotte ectoplacentaire (avec la lame ectoplacentaire interne et la lame ectoplacentaire externe); — h'' et ep, entoderme ectoplacentaire; — v', racine plasmodiale de l'ectoplacenta. — (Comparer notamment avec la figure 227 de notre planche XIX.)

2. C'est la couche cytoblastique de Van Beneden, laquelle persiste plus ou moins longtemps. Dans tous ses détails cette description de Schäfer est d'une admirable exactitude. Il ne se trompe que lorsque, en l'absence de faits d'observation, il comble cette lacune par une hypothèse.

c en contact avec le mésoblaste. Au niveau de la séparation de l'hypoblaste et du mésoblaste, cette couche de cellules cylindriques se réfléchit et se continue pour accompagner l'hypoblaste, mais ses éléments deviennent graduellement plus petits et s'appliquent étroitement contre les cellules hypoblastiques ; de fait il est difficile de faire alors la distinction de ces deux espèces de cellules. Dans quelques points du bord de la formation vasculaire, un espace vide est limité par cette réflexion de la couche en question. Cet espace contient des globules du sang, et néanmoins il est séparé du reste des cavités caverneuses par un amas (*p*, figure LXXXVIII) de cellules pressées les unes contre les autres et qui sont évidemment dans un état d'active prolifération... En d'autres points il n'y a pas d'espace libre de ce genre, et l'amas de cellules en prolifération est en contact immédiat avec le pli de réflexion sus-indiqué. »

Creighton. — Cet auteur a publié deux mémoires sur le placenta du cochon d'Inde ; leur ensemble forme incontestablement le travail le plus important qui ait paru jusqu'ici sur ce sujet. Vu leur importance, le lecteur excusera la longueur des passages que nous pensons devoir en reproduire.

Dans son premier mémoire [1], dont nous avons déjà donné un extrait à propos de l'histoire de la caduque réfléchie, il étudie avec soin la caduque sérotine, question de première importance à ses yeux, puisque c'est de cette caduque qu'il fera dériver toute la formation placentaire. Il décrit le tissu sous-épithélial, qui est l'origine de cette caduque, et voit des modifications jusque dans la musculature ; « les couches musculaires longitudinale et circulaire sont, dit-il (p. 543), bien différentes et bien séparées. La longitudinale demeure comme vraie musculature de l'utérus, tandis que les éléments de la circulaire sont englobés dans l'hyperplasie du tissu sub-épithélial et perdent leur fonction de cellules musculaires, au moins dans les couches les plus voisines du tissu sub-épithélial. » Nous verrons plus loin que ce détail, qui peut paraître de peu d'importance, en acquiert une grande dans ses interprétations. Il insiste aussi sur ce que, dans ce tissu sub-épithélial, les vaisseaux ont tous le caractère de simples capillaires, présentant le même calibre sur toute leur longueur, fait très exact et que nous avons précédemment signalé. Comme type de ce *primitif décidual tissu* il donne sa

1. Ch. Creighton, *On the formation of the Placenta in the Guinea-Pig.* (*Journ. of. Anat. and Physiol.*, 1878, vol. XII, p. 534.)

figure 4 (fig. LXXXIX, ci-contre), où, dit-il (p. 544), on voit : « trois vaisseaux (*a*), marchant plus ou moins parallèlement, et présentant la structure de capillaires; entre eux, ou appliquées sur leurs parois, sont les cellules déciduales. Celles-ci ont un noyau central arrondi, et un large corps cellulaire; elles sont souvent réunies en séries de manière à former des cylindres protoplasmiques, semés de noyaux, et dans lesquels il est difficile de distinguer les limites individuelles des cellules..... Cette transformation des éléments sub-épithéliaux commence dans les couches immédiatement voisines de la cavité utérine, s'étend graduellement dans les couches plus pro-

Fig. LXXXIX. Creighton. 1878, pl. XIX, fig. 4. — Légende de Creighton : Fragment du tissu primitif de la caduque, à un grossissement de 300 fois; — *a*, vaisseaux capillaires, entourés de cellules de la caduque, lesquelles adhèrent à leurs parois. — (Comparer avec la fig. 208 de notre planche XVIII.)

fondes, et arrive à porter presque sur la couche musculaire interne » (p. 545). Tout cela est très exact (voir la fig. 208 de notre planche XVIII), si ce n'est cependant qu'on distingue toujours bien les limites individuelles des cellules de la caduque; mais en portant peut-être son attention sur quelques rares endroits où ces limites sont moins distinctes, Creighton nous prépare à sa théorie, d'après laquelle le plasmode placentaire est produit par ces cellules déciduales.

Analysant son mémoire page par page, nous passerons cependant les parties de la page 559 où il parle de l'œuf cylindre et montre que sa paroi est formée par une couche de cellules entodermiques, et laissant de côté ce qu'il dit de l'embryon situé à

l'extrémité libre de l'ovo-cylindre, nous nous arrêterons avec lui sur l'autre extrémité, correspondant au bord mésométrique. « Cette extrémité (page 559) adhère d'abord à la caduque par une couche de mucus; mais son adhérence définitive et spéciale s'établit à l'aide de vaisseaux qui arrivent à la surface et pénètrent cette couche de mucus. C'est aux dépens de ces connexions vasculaires de l'extrémité mésométrique que se développe le placenta. La nature de ces connexions est mise en évidence, quoique quelques

Fig. XC. Creighton, 1878, pl. XIX, fig. 6. — Légende de Creighton : Coupe de la capsule de la caduque, à un grossissement d'environ 30 fois; — *a*, coupe de l'aire embryonnaire suspendue à la vésicule blastodermique; — *b*, point où la vésicule blastodermique est invaginée par la sérotine; — *c*, la membrane blastodermique (hypoblaste) dans les intervalles entre la caduque primitive et la sérotine; — *d*, tractus de vaisseaux à épaisses parois protoplasmiques; — *e*, végétations sérotines donnant naissance au placenta; — *f*, couche de larges cellules entre la sérotine et la membrane invaginée; — *g*, extrémités brisées de la caduque réfléchie. — (Comparer avec la figure 226 de notre planche XIX.)

détails en soient encore obscurs, par les dispositions représentées dans la figure 6, pl. XIX (fig. XC, ci-contre). En suivant la paroi de l'œuf depuis la surface ventrale de l'aire embryonnaire, on voit qu'elle présente une invagination au niveau des points *bb*, et qu'elle réapparaît par places entre le tissu primitif de la caduque et la végétation spongieuse qui forme la caduque sérotine ou portion maternelle du placenta. Dans les points d'invagination *b*,*b*, la membrane de l'œuf peut être suivie d'une part, le long de la

caduque réfléchie, en bas vers le blastoderme, et d'autre part sur la surface du placenta dont elle forme le revêtement. Le long de la surface placentaire de la capsule de la caduque, les vaisseaux de cette caduque se sont développés en saillies qui ont repoussé devant elles la membrane de l'œuf, et ont produit ainsi son invagination. L'apparition de cette membrane invaginée dans divers points interrompus dans l'espace qui est entre la caduque primitive et son expansion placentaire dépend de ce que la coupe intéresse différents plis réfléchis autour d'un certain nombre de saillies qui s'irradient en partant de la surface convexe du dôme placentaire... A un stade plus avancé que celui de la figure 6 (fig. XC), mais avant que l'allantoïde arrive à la sérotine (au placenta), la surface du placenta est revêtue d'un autre feuillet, formé de cellules fusiformes, feuillet qui n'est autre chose que le mésoblaste venant doubler l'hypoblaste » (p. 560).

Toute cette description est parfaitement exacte, seulement nous savons qu'au lieu d'invagination, il y a une évagination de l'hypoblaste, par l'effet des racines que le plasmode émet de dedans en dehors, et non par poussées de la caduque allant de dehors en dedans. Nous savons aussi qu'il n'y a pas à parler, pour cette face externe ou supérieure du placenta, de mésoblaste venant doubler l'hypoblaste. Quant à cet hypoblaste, dont Creighton a, comme Schäfer, bien reconnu la nature, il s'explique très catégoriquement sur sa nature, car un peu plus loin (p. 565), il complète sa pensée, et analysant le travail de Schäfer, il dit : « D'après lui, l'hypoblaste et le mésoblaste de la vésicule blastodermique se trouveraient, au niveau du placenta, séparés l'un de l'autre, et c'est dans leur intervalle que seraient développées les houppes vasculaires spongieuses, qui seraient arrivées en ce lieu en traversant l'hypoblaste. Il me semble cependant que la description que donne Schäfer de la couche de cellules de la marge du placenta, plaide plutôt en faveur de l'interprétation que j'ai défendue, à savoir que l'hypoblaste revêt et constitue la surface antérieure de la végétation vasculaire ou placentaire, par laquelle il a été refoulé et invaginé sous forme de membrane continue. »

Passant alors à l'étude histologique de cette végétation spongieuse ou portion maternelle du placenta, Creighton est le premier qui donne une bonne description du plasmode placentaire, et qui émette l'idée d'une origine vaso-formative, manière de voir qui a

été plus tard celle de Laulanié. « Le terme de sérotine, dit-il (p. 566), est employé dans différents sens; nous l'emploierons ici dans sa signification littérale, pour désigner le résultat de la transformation ultime qui, du tissu primitif de la caduque, fait naître la portion maternelle du placenta discoïde..... Cette transformation ne se produit qu'au niveau de l'extrémité mésométrique de la capsule de la caduque.. .. Son étude est difficile, et les explications qui vont suivre ne sauraient être considérées comme définitives sur tous les points. Pour aborder plus facilement le sujet, il convient de décrire les caractères généraux de cette formation de la sérotine maternelle. La figure 6 (fig. CX) montre une cavité centrale limitée de chaque côté par une bande de tissu (*e*), qui se présente comme faisant suite à une série de tiges ou trabécules descendant (*d*) ver-

Fig. XCI. Creighton, 1878, pl. XX, fig. 8. — Légende de Creighton : Végétation de la sérotine, produite par le bourgeonnement de ses vaisseaux à épaisses parois protoplasmiques; — *a*, région du tissu décidual primitif; — *b*, intervalles, entre les bourgeons de végétation vasculaire, dans lesquels on retrouve l'hypoblaste invaginé.

ticalement vers la cavité... En examinant ces formations à un puissant grossissement (fig. 8, pl. XX; fig. XCI, ci-contre), on constate que leur tissu est d'origine purement maternelle et qu'il acquiert un développement considérable et une structure caractéristique bien avant que les vaisseaux ombilicaux soient arrivés à son contact. C'est une masse compacte de protoplasma granuleux et nucléé, creusé de nombreuses lacunes ou vacuoles arrondies, dont les plus petites ont à peu près les mêmes dimensions que les noyaux de ce tissu. Lorsque plus tard les vaisseaux fœtaux ont pénétré dans cette partie maternelle du placenta, ce protoplasma spongieux nucléé ne présente plus son aspect primitif que par places... Le tissu bourgeonnant de la fig. 8 (fig. XCI) est caractéristique de la *sérotine* ou

formation placentaire proprement dite, et non seulement par le fait de sa structure intime spéciale, mais encore par son mode de délimitation et par ses connexions vasculaires. Sa délimitation et la manière dont il reçoit le sang maternel ne sont que deux questions se rapportant à un seul et même problème; mais il sera bon de les examiner toutes deux à part et en commençant par la seconde.

« Le tissu bourgeonnant de la figure 8 (fig. XCI), et les bandes de tissu situées de chaque côté de l'excavation centrale de la figure 6 (fig. XC) sont évidemment un épanouissement des tiges ou épaisses trabécules qui descendent verticalement à travers la caduque. Dans la figure 8 (fig. XCI) il est facile de constater que ce sont des vaisseaux à parois épaisses et que la masse protoplasmique spongieuse et nucléée qui forme la végétation de la sérotine est la suite et l'expansion de ces parois vasculaires semées de noyaux. Par suite les lacunes arrondies qui donnent un aspect spongieux à cette formation font directement suite à la lumière de ces vaisseaux. En un mot, ce tissu spongieux représente le territoire capillaire des vaisseaux caractérisés par leurs épaisses parois protoplasmiques... C'est la formation de cette épaisse paroi protoplasmique des vaisseaux qui est le fait essentiel de l'évolution de la caduque primitive en tissu placentaire proprement dit (ou caduque sérotine). Ces éléments de la caduque sérotine sont des *cellules vaso-formatives* » (p. 570).

Cependant ce qu'il entend par cellules vaso-formatives a besoin d'explications. Pour les fournir, Creighton rappelle (voir ci-dessus la fig. LXXXIX) que la caduque ne contient que des capillaires, conservant le même calibre sur toute leur longueur, qui est considérable, et passant à la description de la transformation susindiquée de ces capillaires (p. 571) : « Cette transformation ne se passe pas dans la mince paroi propre des capillaires, mais dans les cellules déciduales qui les entourent; de cellules périvasculaires, ces éléments deviennent cellules vaso-formatives..... En effet, on aperçoit dans la caduque des taches et traînées fortement colorées par l'hématoxyline, tandis que le tissu fondamental interposé entre ces taches paraît entrer en dégénérescence. Cette forte coloration indique des parties cellulaires dans un degré spécial d'activité plastique, tandis que les parties interposées sont formées de cellules déciduales qui tombent en détritus, ou bien qui, lorsqu'elles conservent leur individualité, deviennent vésiculeuses et

se transforment en sphères muqueuses. Les cellules fortement colorées sont des cellules vaso-formatives; elles se trouvent disposées par traînées le long des vaisseaux capillaires..... Dans cette adaptation de la caduque à la fonction placentaire un grand nombre de ses cellules déciduales sont sacrifiées, et quelques-unes seulement persistent pour évoluer en la formation nouvelle (p. 572). Les divers degrés de cette dernière transformation sont représentés dans la figure 11, pl. XX (en A, fig. CXII, ci-contre). En *a* est une cellule déciduale fortement colorée qui a pris une forme allongée par l'accroissement de son protoplasma à ses deux extrémités, et dont le noyau s'est transversalement divisé. En *b*, chaque moitié de ce noyau est devenue un centre indépendant et il en résulte que l'ensemble forme un cylindre allongé de protoplasma nucléé. En *c*, le noyau d'une large cellule déciduale se divise longitudinalement, et en *d* et *e* les noyaux nouveaux qui en résultent sont chacun entourés d'une masse de protoplasma disposé selon leur axe, de manière à former deux cylindres de protoplasma nucléé, placés parallèlement et séparés par une lumière ou intervalle bien visible. En *f* cet intervalle est devenu plus grand, et la coupe a passé à travers ce complexus cellulaire de façon à montrer la disposition creuse ou tubulaire du cylindre ainsi formé [1]... La production d'une cavité centrale tubulaire dans ces traînées vaso-formatives est mise en évidence sur des éléments vus dans d'autres directions : fig. 12, (en B; fig. CXII, ci-contre). Dans le premier état on voit, en *a*, une large cellule contenant plusieurs noyaux, dont quelques nucléoles commencent à prendre un aspect vésiculeux; en *b*, une petite cavité s'est formée dans le centre d'une cellule du même genre, cavité qui correspond au nucléus qui s'est transformé en vésicule fluide; en *c* cette lumière est plus large, et circonscrite par le corps cellulaire où les noyaux, aplatis ou allongés, sont disposés en un cercle concentrique... Ce sont là des coupes transversales de vaisseaux à épaisse paroi protoplasmique; on ne peut y apercevoir aucune trace de revêtement endothélial [2]. »

1. Tout ceci est une bonne description des tractus de plasmode (racines plasmodiales) émanés de l'ectoplacenta, tels que nous les avons représentés dans la figure 228 de notre planche XIX. En choisissant, parmi les fragments très divers de dimensions que présentent ces tractus semés dans la sérotine, en choisissant les fragments les plus petits pour passer graduellement aux plus volumineux, Creighton a cru faire une série montrant la transformation des cellules de la caduque en cylindres de protoplasma.

2. En somme ces descriptions sont remarquablement exactes et Creighton a échappé

Après ces citations, il est inutile que nous reproduisions ici les passages (p. 574 à 577) où l'auteur reprend l'ensemble de la question, et décrit les divers aspects que présentent ces vaisseaux, tantôt isolés, tantôt groupés en masses plus ou moins considérables, et comment leurs végétations refoulent la membrane de l'œuf et produisent la masse du placenta.

Jusqu'ici Creighton n'a eu en vue que le disque placentaire proprement dit, et non le toit de l'excavation ectoplacentaire (*noyau du placenta* de Bischoff, *cotylédon* d'Ercolani). C'est à cette formation qu'il consacre les dernières pages de son premier mémoire et la totalité de son second.

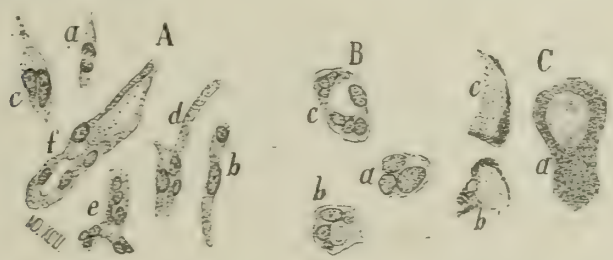

Fig. XCII. En A, fig. 11, pl. XX, de Creighton, 1878. — Légende de Creighton : Cellules du tissu de la caduque, en arrière du placenta, montrant les degrés successifs du processus vaso-formatif; — *a*, cellule dont le noyau subit la division transversale; — *b*, les deux noyaux nouvellement formés, entourés chacun de leur masse cellulaire, formant une longue colonne de protoplasma nucléé; — *c*, cellules en division longitudinale; — *d*, extension du corps cellulaire suivant la ligne de la division longitudinale; — *e*, production d'un étroit espace entre les deux colonnes de protoplasma nucléé; — *f*, production d'une lumière centrale tubuliforme dans le cordon vaso-formatif. (Comparer avec la figure 228 de notre planche XIX.) — En B, fig. 12, pl. XX, *ibid.* — Légende de Creighton : Mode de production des vaisseaux à épaisse paroi protoplasmique, selon une coupe transversale; — *a*, large cellule, avec plusieurs noyaux, et de larges nucléoles devenus vésiculeux; — *b*, noyaux disposés vers la périphérie de manière à entourer un petit espace central; — *c*, l'espace central devenu plus large et représentant la lumière d'un vaisseau à épaisse paroi protoplasmique sectionné perpendiculairement à son axe. — En C, fig. 3, pl. XVI, de Creighton, 1879. — Légende de Creighton : Trois cellules des couches profondes du placenta du cochon d'Inde; — *a*, large cellule géante, excavée et ayant ses parties périphériques bourrées de noyaux; — *b*, cellule géante à prolongements excavés, formant une partie d'un canal sanguin et de ses branches; — *c*, stade plus avancé du processus vaso-formatif dans une cellule géante; la cavité est occupée par des globules rouges du sang.

« Cette portion additionnelle, dit-il (1er mémoire, chap. 5, intitulé : *Formation d'un organe placentaire secondaire derrière le placenta discoïde*), cette portion additionnelle, qui est comparable, d'après Ercolani, à un petit cotylédon de ruminant, est représentée

à l'erreur qui consiste à voir dans ces masses canaliculées de plasmode une transformation de l'endothélium vasculaire.

dans la fig. 14 (fig. XCIII, ci-contre) telle qu'elle apparaît à l'œil nu. En *e* est un demi-cercle de saillies villeuses qui se détachent de la paroi utérine et se projettent dans un espace clair (*f*). Cet espace est occupé par un tissu gélatineux d'origine fœtale, dans lequel sont disposés des vaisseaux fœtaux. Dans la figure cet espace paraît être absolument sans connexions avec le pédicule du placenta discoïde, mais dans le dessin qu'en donne Ercolani le tissu gélatineux qui le remplit est représenté en connexions avec le tissu mésoblastique de la surface antérieure du placenta par une cloison mésodermique occupant l'axe du disque placentaire [1]. Les rapports des parties maternelles et fœtales dans ce placenta secondaire sont

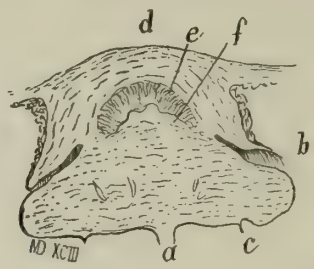

Fig. XCIII. Creighton, 1878, pl. XX, fig. 14. — Légende de Creighton : Coupe verticale du placenta entièrement développé; aspect à l'œil nu; — *a*, cordon ombilical; — *b*, caduque réfléchie; — *c*, point où les enveloppes externes de l'œuf se réfléchissent en partant de la surface antérieure du placenta; — *d*, lieu de formation des cellules géantes; — *e*, demi-cercle de végétations en forme de villosités, formant le placenta secondaire; — *f*, espace en arrière du placenta discoïde, occupé par un tissu gélatineux et des vaisseaux sanguins d'origine fœtale.

des plus simples. Le demi-cercle de saillies villeuses est une végétation du tissu de la caduque, et des vaisseaux maternels; chaque villosité a un revêtement épais de noyaux à travers lesquels est exsudé le plasma maternel. Les vaisseaux fœtaux décrivent des anses entre ces villosités maternelles; ces anses sont supportées par le tissu gélatineux mésoblastique, mais il n'y a pas ici de revêtement épithélial... D'après Ercolani cette formation serait semblable à un petit cotylédon de la vache, mais sa constitution peut être aussi bien comparée à celle d'une portion du placenta zonaire du chat. — Dire que c'est une forme distincte de placenta sura-

1. C'est que Creighton n'a pas vu l'*axe mésodermique* du disque placentaire. Nous savons en effet que cet axe, toujours bien visible dans toute sa continuité sur les jeunes placentas, devient tortueux sur le placenta à terme, et qu'alors il est rare de voir son trajet complet sur une seule et même coupe. (Voir, à cet égard, la figure 269 de notre planche XXII.)

joutée au centre du placenta ordinaire des rongeurs est purement une manière de parler. En effet l'origine de cette partie n'est que la continuation du processus d'adaptation par lequel le placenta discoïde se développe aux dépens du tissu de la caduque primitive. » — Il s'attache alors à démontrer que cette partie est, comme le reste du placenta, le résultat d'une végétation de cellules vaso-formatives. Mais nous trouverons plus de détails à cet égard dans son second mémoire.

Ce nouveau mémoire [1] est spécialement consacré à justifier la proposition émise dans le travail précédent, relativement à la portion secondaire ou cotylédonaire du placenta du cochon d'Inde, à savoir que : « Dire que c'est une forme distincte de placenta surajoutée au centre du placenta ordinaire des rongeurs est purement une manière de parler, car l'origine de cette partie n'est que la continuation du processus d'adaptation par lequel le placenta discoïde se développe aux dépens du tissu de la caduque primitive. » — Pour démontrer cette manière de voir, l'auteur admet que la transformation dite vaso-formative va s'étendre jusqu'à la musculature utérine (!) : « Quoique, dit-il (p. 174), cette portion secondaire ou additionnelle du placenta soit en apparence très différente de l'autre, plus primitivement formée, elle tire cependant son origine de ce même processus vaso-formatif qui produit le disque placentaire. Il n'y a pas d'interruption dans la continuité du processus histologique, mais il y a changement dans la nature du tissu qui en est le siège..... C'est quand la transformation des éléments de la caduque arrive jusqu'au niveau de la couche musculaire que le processus vaso-formatif présente un nouveau caractère..... Cette couche musculaire subit elle-même la transformation vaso-formative et c'est là une des causes qui établit les différences d'aspect entre les deux portions du placenta » (p. 175).

Alors il revient sur les différences entre la couche musculaire longitudinale et circulaire, cette dernière n'étant pas bien délimitée du côté de la caduque. (Nous avons eu soin de signaler précédemment le passage relatif à cette question, tout au début de son premier mémoire.) C'est pourquoi (p. 176) : « l'hyperplasie vaso-formative qui s'est montrée d'abord dans les éléments immédiatement sous-jacents à l'épithélium utérin, puis s'est étendue à toute

1. C. Creighton, *Further observations on the formation of the placenta in the Guinea-Pig.* (*Journal of Anatomy and Physiology.* Vol. XIII, 1879, p. 173.)

l'épaisseur de la caduque, finit par atteindre la couche musculaire circulaire elle-même. Au quinzième jour on trouve les cellules musculaires très grandies, et leur mince noyau en bâtonnet s'est dilaté en un gros corps ovoïde ou même sphérique..... » Évidemment la cause de cette singulière interprétation doit être cherchée dans les formes cellulaires que présentent les cellules de la sérotine en se transformant en pulpe du pédicule du placenta. Nous avons représenté dans la figure 249 de notre planche XXI ces transformations et cette dégénérescence des éléments de la sérotine (voir notamment les éléments figurés en 2 et 3 et qui correspondent bien aux *noyaux dilatés en un gros corps ovoïde* tels que les décrit Creighton). Au moment où se produit cette dégénérescence, il y a bien longtemps que le corps cotylédonaire d'Ercolani est formé, et on a peine à comprendre que Creighton n'ait pas eu l'idée d'examiner ce corps dans les stades antérieurs; il aurait évité ainsi de le considérer comme une formation surajoutée, à une époque postérieure, et aurait par conséquent échappé à cette singulière hypothèse qui consiste à en chercher l'origine, vers la fin de la gestation, dans une transformation des fibres musculaires. Mais continuons l'exposé de Creighton, tantôt en le résumant, tantôt en reproduisant son texte. Il explique alors (p. 177), par des considérations dans lesquelles il serait trop long de le suivre en détail, que l'hyperplasie vaso-formative développée aux dépens des éléments musculaires diffère de celle développée aux dépens de la caduque, parce que la caduque est richement vascularisée tandis que la couche musculaire renferme surtout des vaisseaux qui ne font que la traverser. L'effet de cette différence dans l'irrigation sanguine est l'abondante production, au niveau de la couche musculaire hyperplasiée, de grands blocs multinucléés connus sous le nom de cellules géantes. — A partir de ce point, ses explications deviennent si hypothétiques, si métaphysiques, dirions-nous volontiers, qu'il nous faut reproduire ses termes mêmes, de crainte de les altérer par une analyse (p. 178) : « Quelle est la signification de ces masses multinucléées dans cette région? La réponse à cette question est donnée par l'étude de leur développement ultérieur. Ces masses n'ont pas toutes la même destinée. Il est facile de constater que quelques-unes d'entre elles se creusent de cavités, de manière à devenir des sinus sanguins, dont les parois sont formées par les noyaux devenus marginaux. Deux cellules montrant cette

transformation sont représentées dans la figure 3, en *b* (Voir la fig. XCII, en C); il est vraisemblable que le protoplasma foncé et fortement granuleux se résout en une masse de globules sanguins. Mais le plus souvent la transformation vaso-formative de ces cellules géantes se fait autrement, la lumière du canal sanguin apparaissant non dans le centre de la cellule, mais dans les espaces intercellulaires limités par les noyaux serrés de deux cellules voisines. Plusieurs des masses multinucléées ont leurs noyaux accumulés seulement vers l'un des angles ou des bords, et les bords nucléés de deux cellules de ce genre forment, par leur opposition, la paroi nucléée des conduits sanguins. Alors la partie non nucléée du protoplasma paraît tomber en dégénérescence. »..... « Ces tractus vasculaires, produits par l'association de productions de ce genre, sont caractéristiques de la partie profonde du placenta du cochon d'Inde et spécialement de sa portion secondaire ou cotylédonaire..... Poursuivis jusqu'au niveau de la surface libre de cette portion, ces tractus forment les saillies villeuses qui sont représentées dans la figure 5 (figure XCIV, ci-contre), et qui sont caractéristiques de la portion secondaire ou cotylédonaire du placenta. Le bord et l'extrémité libre de ces saillies en forme de villosité renferment des noyaux étroitement serrés les uns contre les autres, mais leur intérieur n'est en somme qu'une expansion uniforme de protaplasma granuleux..... Les vaisseaux fœtaux sont appliqués à la surface de ces villosités ou cotylédons, formant une série d'anses qui alternent avec les saillies villeuses. Cette disposition est la même, d'après Ercolani, que dans le placenta des ruminants. » — Et plus loin (p. 180) : « Le contraste entre le processus vaso-formatif dans les parties profondes et les parties superficielles est facile à établir. A la surface, les larges cellules périvasculaires se fusionnent en cordons vaso-formatifs, chaque cellule conservant par places une indication de son individualité. Dans les couches profondes, au contraire, les éléments vaso-formatifs sont de grosses masses multinucléées et les parois vasculaires sont comme découpées aux dépens d'une matrice commune de protoplasma multinucléé. De cette découpure résultent des pièces linéaires qui sont plus particulièrement utilisées pour la formation de conduits vasculaires, et des blocs cubiques ou sphériques qui, placés entre les traînées linéaires vasculaires, subissent en général le processus de la nécrose.. .. Ces changements subséquents des masses multi-

nucléées montrent que certaines parties du tissu hyperplasié arrivent à se vasculariser, tandis que d'autres n'y parviennent pas. Il y a réellement une sorte de sélection qui amène certains éléments à l'état de tractus vasculaires, tandis que les autres tombent en dégénérescence. Les cellules géantes qui arrivent à prendre part à la formation d'un sinus sanguin ne tombent pas en dégénérescence; mais pour les cellules géantes qui ne participent pas au processus vaso-formatif, il n'y a d'autre alternative que de subir la transformation caséeuse, ou de se résoudre en un détritus » (p. 181)[1].

Fig. XCIV. Creighton, 1879, pl. XVI, fig. 5. — Légende de Creighton : Villosités terminales ou cotylédons du placenta secondaire du cochon d'Inde. (Comparer avec la figure 255 de notre planche XXI.)

Nous verrons dans un instant que Laulanié, par ses études sur le placenta du cochon d'Inde, a été amené à entreprendre une étude des cellules géantes en général. Or, chose singulière, les

1. Il faut avouer qu'il n'est pas facile en effet de se reconnaître au milieu des *détritus*, selon l'expression fort juste de Creighton, qui forment la pulpe de la sérotine dans le milieu du pédoncule du placenta. Nous avons vu que ces détritus sont de deux ordres, les uns provenant des cellules de la sérotine (fig. 249, pl. XXI), les autres des tractus plasmodiaux émis, sous forme de racines, dans cette sérotine (fig. 256, pl. XXI). Faute de notions sur les premières phases du développement, Creighton a confondu toutes ces formes et a voulu établir entre elles une seule et même filiation. Il est évident, par exemple, que les éléments représentés dans la fig. 3 de sa planche XVI (reproduits en *C* dans la fig. XCII) sont les mêmes que nous avons représentés dans la fig. 256 de notre planche XXI. — Quoi qu'il en soit, ces explications embarrassées de Creighton sont un type des hypothèses laborieuses par lesquelles, en l'absence de préparations sériées, comprenant tous les stades d'un développement, l'observateur se croit obligé de combler ces lacunes: ces hypothèses pourraient, par hasard, rencontrer la vérité; les longues critiques historiques auxquelles nous nous livrons dans ce mémoire montrent que toujours elles se sont égarées loin de la vérité.

mêmes circonstances ont amené Creighton aux mêmes tentatives de généralisation, et son mémoire sur le placenta fut aussitôt suivi d'une étude sur les cellules géantes du tubercule. Nous ne le suivrons pas dans les théories de ce nouveau travail [1]. Mais ce mémoire débute par un résumé de ses études sur le placenta, résumé que nous avons intérêt à reproduire, car il est de nature, par sa forme plus concise et plus condensée, à jeter un peu de lumière sur les théories qu'il avait précédemment émises. « Dans un travail précédent, dit-il, j'ai décrit l'apparition de cellules géantes dans l'aire de formation du placenta du cochon d'Inde et je me suis efforcé de déterminer les circonstances qui amènent cette production. Ces éléments dérivent des cellules normales des couches profondes (musculaires) de la paroi utérine, par multiplication intra-cellulaire du noyau. La forme si spéciale d'hyperplasie utérine périodique qui aboutit à la formation des cellules géantes, se produit dans la couche musculaire circulaire serrée, dense et peu vasculaire. Le tissu sous-épithélial (cellules de la caduque hypertrophiée) qui prend la plus grande part au bourgeonnement placentaire, est d'une texture moins serrée, plus abondamment vascularisée, et il n'est point le siège de la formation de cellules géantes. Ses cellules, après être restées un certain temps à l'état d'éléments périvasculaires, se transforment en cellules vaso-formatives, et telle est aussi la destinée des cellules géantes de la région plus profonde. Dans les deux régions, l'hyperplasie du tissu est suivie de la production de nouveaux vaisseaux. Il semble que les vaisseaux antérieurement existants sont devenus insuffisants pour la nutrition du tissu fortement hyperplasié, c'est pourquoi on observe cette production abondante de nouveaux et larges vaisseaux dans toute la région qui est soumise à l'hypertrophie. Les cellules qui donnent naissance à ces nouveaux vaisseaux sont les éléments mêmes du tissu hypertrophié, et ce qui caractérise la formation placentaire, c'est qu'elle consiste purement et simplement dans la production de vaisseaux à épaisses parois protoplasmiques, et d'une substance spongieuse ou caverneuse qui représente le territoire capillaire de ces vaisseaux. Les cellules hyperplasiées deviennent des cellules vaso-formatives; et celles d'entre elles qui ne participent pas à ce processus vaso-formatif subissent une dégénéres-

1. C. Creighton, *On the physiological type of the Giant-Cells of tubercles and granulations.* (*Journ. of. Anat. and Physiol.*, vol. XIII, 1879, p. 183.)

cence qui les liquéfie en une sorte de mucus ou les transforme en un détritus granuleux caséiforme. La dégénérescence de ces éléments, dans les intervalles placés entre les cordons vasculaires de nouvelle formation, s'observe aussi bien dans les couches superficielles que dans les profondes; mais cette dégénérescence est bien plus considérable dans les couches profondes qui sont occupées par les cellules géantes, éléments multinucléés dans lesquels on trouve tous les stades de la nécrose et de la désintégration. Ces cellules géantes du placenta ressemblent, par leur forme et leurs autres caractères généraux, aux cellules géantes du tubercule et autres produits pathologiques [1]..... »

Ercolani (1880). — Nous arrivons maintenant au dernier mémoire d'Ercolani, publié en 1880 [2]. Quoique ce travail soit postérieur à celui de Creighton, on verra facilement qu'il est de beaucoup inférieur à celui-ci.

Dans un chapitre intitulé *Du processus néoformatif de la caduque chez les rongeurs* (*op. cit.*, p. 47), Ercolani consacre au cochon d'Inde les lignes suivantes : « C'est par un processus de destruction de tous les éléments anatomiques de la muqueuse utérine non gravide que commence la formation d'une caduque vraie et complète, comme celle de l'espèce humaine, caduque qui cependant ne s'étend pas à toute la surface interne de la corne utérine, mais se limite aux segments dans lesquels se fixe un œuf fécondé. J'en ai fait antérieurement les premières observations chez le rat, et je les ai répétées plus récemment chez le Cobaye. Je n'insisterai ici que sur ces dernières observations, que j'ai pu rendre plus complètes, et j'y insisterai d'autant plus volontiers que les études de

1. Qu'il nous soit permis, au moment d'en finir avec Creighton, de faire remarquer que cet auteur n'a pas toujours été bien heureux dans ses interprétations relativement aux origines et dérivations cellulaires. Nous en donnerons comme preuve les singulières conclusions auxquelles il arrive relativement à l'origine de la mamelle. Charles Creighton, *On the Development of the Mamma and of the Mammary Function*, avec 1 planche. — *The Journ. of Anat. and Phys.*, vol. XI, 1877, p. 1. — C'est une notion classique depuis longtemps que la mamelle se développe aux dépens d'un bourgeon profond de l'épiderme. Creighton au contraire conclut de ses recherches que les acini de la glande se forment chacun séparément dans le tissu embryonnaire sous-épidermique (mésoderme). Les cellules aux dépens desquelles ils se développent sont de même nature que celles qui donnent naissance au tissu adipeux, et le développement des acini glandulaires est à peu près le même que celui des lobules du tissu adipeux. Les conduits de la glande se forment dans le même tissu que les acini, par agrégation des cellules mésodermiques embryonnaires qui se disposent en séries suivant des lignes déterminées.

2. Ercolani, *Nuove ricerche sulla Placenta nei pesci cartilaginosi e nei mammiferi*. Bologna, 1880.

Creighton sur cette même formation chez ce même animal concordent complètement avec les miennes. La muqueuse utérine du Cobaye, à l'époque du rut, se gonfle et s'épaissit, et, s'il y a conception, cette tuméfaction s'exagère dans les régions où doivent

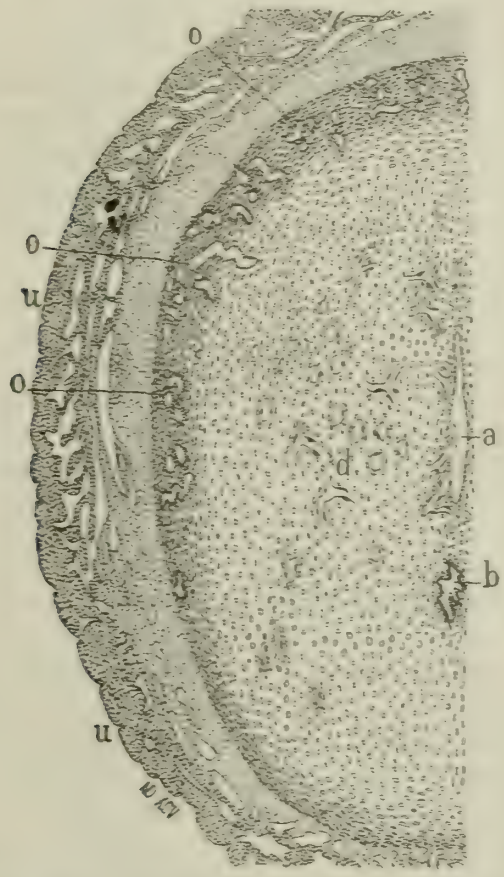

Fig. XCV. Ercolani, 1880, pl. VIII, fig. 3. — Légende d'Ercolani : Tuméfaction déciduale ou formation de la caduque avec destruction de tous les éléments primitifs de la muqueuse utérine; — *u*, musculature utérine; — *o*, restes des glandes utriculaires; — *d*, vaisseaux et masses de cellules périvasculaires qui comblent presque complètement le segment utérin avant que l'œuf y arrive; — *a*, petite cavité où se fixera l'œuf; — *b*, autre cavité, plus petite encore, où se formera la portion maternelle du placenta.

s'arrêter les œufs fécondés (p. 78)... La figure 3, pl. VIII (fig. XCV, ci-contre), représente à un grossissement de 50 fois la moitié d'un segment utérin préparé à recevoir l'œuf fécondé, mais alors que

celui-ci n'y est pas encore arrivé [1]. On voit combien la cavité utérine est rétrécie par la muqueuse tuméfiée; cette cavité est en effet remplie d'un tissu d'une nouvelle formation, constitué d'éléments cellulo-vasculaires (en *d*), au milieu desquels on ne voit plus de glandes utriculaires, si ce n'est en quelques régions particulières (en *o*), ces glandes étant soumises au processus destructif. Dans le centre de cette masse cellulo-vasculaire on voit deux cavités : l'une plus grande (en *a*), de forme elliptique, et sans revêtement épithélial, est destinée à recevoir l'œuf; l'autre petite (en *b*), de forme irrégulière, est destinée à former cette portion du placenta à laquelle, dans un précédent mémoire, j'ai donné le nom de portion cotylédonaire, et jusqu'à laquelle les vaisseaux fœtaux arriveront, mais sans s'y distribuer [2].

« La fig. 4 (fig. XCVI, ci-contre) représente à ce même grossissement de 50 diamètres la partie centrale de la néoformation cellulo-vasculaire qui forme la caduque déciduale vraie. Ici l'œuf est déjà arrivé dans l'utérus, c'est-à-dire dans la cavité indiquée par la lettre *a* dans la figure précédente, et dans cet œuf on reconnaît les feuillets embryonnaires (*e*) déjà formés, les lames amniotiques (*a*) étant déjà soudées entre elles. Au pôle opposé de l'œuf, dans la caduque qui est en contact avec la paroi externe de l'œuf, les éléments vasculaires prédominent sur les éléments cellulaires (en *p*), et adhèrent à la membrane externe de l'œuf. Ce fait, sur lequel j'aurai à revenir en parlant du processus formatif et de l'état achevé du placenta du Cobaye, ce fait ne s'observe que dans cette partie de la néoformation déciduale qui deviendra placenta maternel parcouru par les vaisseaux fœtaux, et on dirait que cette partie représente exactement la caduque sérotine de la femme, si, comme je l'ai indiqué, il ne se formait une autre portion de placenta au niveau de la cavité désignée par la lettre *b* dans la présente figure (figure XCVI) et dans la figure précédente (figure XCV), portion avec

1. Dans une coupe telle que celle figurée ici, l'œuf est déjà arrivé, fixé et encapsulé dans la capsule réfléchie; il y est à l'état d'ovo-cylindre, comme le représente la fig. 206 de notre planche XVIII. Cette figure 206 permettra également de se rendre compte de la véritable signification des deux cavités qu'Ercolani décrit ici, cavités dont il n'a pu voir les connexions sur une unique coupe transversale.

2. Nous n'aurions pas autre chose à faire ici que de reproduire les critiques déjà formulées à propos des figures analogues que donne Ercolani pour le rat. Nous renvoyons donc le lecteur à l'explication des figures LXXIV et LXXV (ci-dessus, dans le texte) et aux observations dont nous avons accompagné l'interprétation d'Ercolani relativement à ces figures.

laquelle les vaisseaux allantoïdiens n'affecteront que des rapports de contiguïté.

« Avec les progrès de la gestation, les éléments cellulo-vasculaires néoformés (en *p*) et ceux qui entourent la cavité *b* subiront seuls les

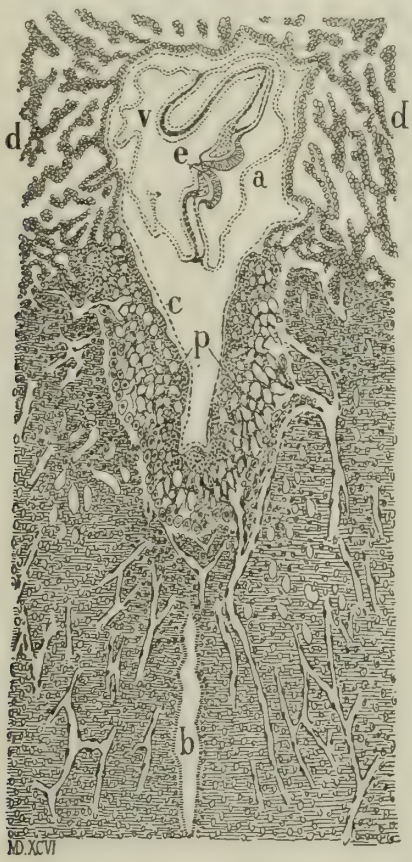

Fig. XCVI. Ercolani, 1880, pl. VIII, fig. 4. — Légende d'Ercolani : Les deux cavités de l'utérus et les éléments qui les entourent, alors que l'œuf y est en voie de développement. (Grossiss. de 50 diam.); — *e*, feuillets embryonnaires; — *a*, amnios déjà fermé; — *v*, vésicule ombilicale; — *c*, la membrane la plus externe de l'œuf correspondant au vrai chorion des autres mammifères, si toutefois ce n'est pas précisément le chorion, comme le prétendent quelques auteurs; — *p*, portion de caduque très vascularisée, qui adhère intimement à la membrane externe de l'œuf et qui se transformera en portion fœtale du placenta; — *b*, cavité encore persistante dans laquelle se développera ultérieurement la portion maternelle du placenta (portion cotylédonaire au contact de laquelle les vaisseaux fœtaux arrivent sans la pénétrer); — *d*, désagrégation des éléments vasculo-cellulaires de la caduque dans la région où celle-ci se transformera en caduque déciduale vraie.

phases progressives de développement pour constituer le placenta, et tous les autres éléments anatomiques qui entourent l'œuf seront

d'abord frappés d'un arrêt de développement, puis subiront un processus régressif et se détacheront finalement de l'utérus pour former une sorte de grosse membrane qui correspond entièrement à la caduque déciduale vraie de la femme (en *d*, fig. XCVI). »

On voit qu'Ercolani mêle à la description de la caduque celle du placenta, et c'est, nous l'avons dit, ce qui nous a empêché de le faire figurer dans la partie de notre historique consacrée spécialement à la caduque réfléchie. Il est du reste facile de reconnaître que sa figure 4 (fig. XCVI) est d'une coupe d'une pièce altérée, déformée, où l'œuf est ratatiné et plissé dans tous les sens. C'est un stade de développement intermédiaire à ceux représentés dans les deux figures 219 et 223 de nos planches XVII et XIX. De même ce qu'il dit de la formation du placenta serait entièrement incompréhensible sans sa figure, et devient facile à interpréter en comparant son dessin avec les deux figures 219 et 223 de nos planches.

Mais, vers la fin de cette étude sur le processus néoformatif de la caduque, Ercolani fait une remarque qui est pour nous de la plus haute importance; elle est relative à ce que nous avons signalé, dans le tout dernier paragraphe de notre étude sur le cochon d'Inde, et dont nous avons remis l'étude complète à une autre série de recherches, à savoir une desquamation complète de l'utérus après la parturition, c'est-à-dire quelque chose qui ferait penser à une caduque vraie, analogue à la caduque vraie de la femme : « Dans ces derniers jours, dit-il (p. 80), recherchant comment la muqueuse tuméfiée pendant la gestation dans les régions vides de la corne utérine revenait à son état normal, je demeurai fort étonné, je l'avoue, en constatant que cette muqueuse elle-même se détruit et devient caduque *post partum*. Je n'ai pu avoir les matériaux nécessaires pour suivre minutieusement ce processus destructif et la formation consécutive d'une nouvelle muqueuse utérine. Mais d'après ce que j'ai pu observer, je puis dire que ce processus destructeur commence rapidement après qu'a eu lieu la parturition et d'une manière ni uniforme, ni simultanée sur tous les nombreux plis de la muqueuse, puisque sur les préparations on voit de ces plis qui sont en partie détachés et en partie unis encore, par les couches profondes de leur tissu conjonctif, avec les strates musculaires internes; et ce qu'il y a de remarquable, c'est que les parties qui restent dénudées par le détachement partiel des plis de la muqueuse, se montrent déjà recouvertes d'une nouvelle couche épithéliale

appliquée sur le tissu conjonctif que la muqueuse primitive a abandonné. Il me semble que cette néoformation d'éléments épithéliaux mérite l'attention des histologistes. Mais, quoi qu'il en soit, il en résulte que le cobaye présenterait une caduque semblable à celle de la femme non seulement dans les segments utérins où se développe un œuf, mais qu'il présenterait encore une caduque *post partum*, se détachant des segments utérins demeurés vides pendant la gestation, en un mot toute la muqueuse utérine serait ici caduque, partie pendant la parturition dans les régions profondément modifiées par la gestation, partie après la parturition dans les régions où la muqueuse se détache. »

Passons au chapitre (p. 180 et suivantes) où Ercolani s'occupe plus spécialement du disque placentaire et du prétendu cotylédon surajouté. Après avoir rappelé les descriptions données dans ses précédents mémoires, et que, dit-il, Creighton a confirmées, il annonce qu'il va donner une démonstration du processus évolutif des parties en question, démonstration qu'il recule sans cesse, et que finalement il ne fournit pas, ainsi qu'on va le voir, autrement que par quelques hypothèses incessamment répétées sur la néoformation de la caduque et l'origine de ses cellules déciduales.

« Pour arriver maintenant, dit-il (p. 181 et suivantes), à donner une idée exacte non tant de la structure de ces deux portions du placenta, que de leur processus évolutif, il me semble indispensable de donner ici (planche VIII, fig. 1 ; fig. XCVII, ci-contre) une figure reproduisant sans détails l'ensemble de ce que j'ai fait minutieusement représenter dans mon précédent mémoire. En *a* est la paroi musculaire utérine revêtue à sa surface interne d'une simple couche épithéliale qui s'est reformée après la séparation de la caduque déciduale ou caduque vraie; cette caduque vraie, figurée en *d*, se continue avec la portion de caduque qui entoure le pédoncule du placenta et qui peut être considérée comme représentant la caduque réfléchie (en *r*), laquelle, chez le Cobaye, revêt la portion fœtale du placenta (en *r'*) [1]. Le chorion, adhérent à toute la surface fœtale du placenta, est figuré en *c*. Dans le placenta, on voit en *f* la portion fœtale, et en *m* la portion maternelle, et enfin en *o* un faisceau de

1. Nous avons déjà fait remarquer, à propos des précédents mémoires d'Ercolani, que cette prétendue caduque revêtant le placenta était l'entoderme vitellin. Comment Ercolani n'a-t-il pas remarqué que Schäfer et Creighton avaient fort bien reconnu cette couche d'*hypoblaste* à la face supérieure du placenta?

vaisseaux provenant du cordon ombilical et passant par le milieu de la portion fœtale pour arriver jusqu'à la portion maternelle sans la pénétrer. Maintenant, pour établir les rapports entre les dispositions de ce placenta achevé et celles qu'on observe dans les premiers stades de son développement, telles que les représentent très exactement les figures 3 et 4 (figures XCV et XCVI, ci-dessus), il me suffira d'indiquer que c'est cette portion de caduque adhérente avec parois inférieures de l'œuf (en *p*, fig. 4; fig. XCVI) qui se transforme en portion fœtale du placenta (*f*, fig. XCVII) : au contraire la cavité *h* de ces mêmes figures (XCV et XCVI) et les cellules déciduales qui l'entourent se transforment en portion maternelle du placenta (*m*,

Fig. XCVII. Ercolani, 1880, pl. VIII, fig. 1. — Légende d'Ercolani : Vue d'ensemble et sans détails d'une coupe verticale de l'utérus et du placenta, à complet développement, du Cavia Cobaja; — *a*, musculature utérine revêtue d'une simple couche épithéliale dans les parties autres que celle où se forme le placenta; — *c*, chorion avec de courtes villosités entourant le placenta; — *d*, caduque vraie; — *r*, caduque réfléchie revêtant le pédoncule du placenta; — *r'*, caduque réfléchie revêtant le corps même du placenta et se continuant avec le chorion; — *f*, portion fœtale du placenta, dans laquelle les vaisseaux fœtaux viennent au contact direct des éléments périvasculaires des vaisseaux maternels; — *m*, portion maternelle du placenta formant une sorte de calice à fond ondulé; c'est la portion cotylédonaire, dans laquelle ne se distribuent pas les vaisseaux fœtaux; — *o*, faisceau de vaisseaux fœtaux qui arrivent simplement au contact de la portion précédente.

fig. XCVII); enfin les éléments cellulo-vasculaires indiqués en *d* (sur la fig. XCVI) sont ceux qui, frappés d'un processus régressif, se transforment en caduque vraie et caduque réfléchie, selon la région qu'ils occupent primitivement. Mais avant d'analyser un peu plus minutieusement ces transformations, je dois dire quelques mots de la disposition anatomique de ces deux portions du placenta, lorsque celui-ci est arrivé au terme de son développement. Quant à sa forme extérieure, elle est pédonculée. D'autre part il est, excepté à sa surface fœtale adhérente au chorion, il est revêtu d'une couche de

caduque réfléchie (en *r*, *r'*, figure XCVII), qui présente des caractères différents sur le pédoncule et sur le corps même du placenta. Autour du pédoncule cette caduque apparaît comme une large bande frangée revêtue d'une couche épithéliale, et ressemble à une plicature de muqueuse utérine hypertrophiée, mais dans laquelle tous les éléments primitifs ont disparu, de sorte qu'elle est actuellement formée d'éléments cellulaires jeunes, identiques à ceux qui constituent la portion centrale du pédoncule, éléments bien différents des corpuscules ordinaires du tissu conjonctif; les glandes utriculaires y sont totalement absentes et les vaisseaux qu'on y observe ont tous la structure de capillaires dilatés. La néoformation de cette caduque réfléchie est plus évidente encore dans la région qui confine à la musculature utérine, car ici les nombreux vaisseaux qui la parcourent sont entourés d'une épaisse couche de cellules périvasculaires qui rendent évident le fait d'une néoformation et non d'une simple transformation des éléments préexistants. La caduque réfléchie qui revêt le corps même du placenta, caduque que je n'ai observée si clairement que chez le cobaye et le *Dasyprocta aguti*, est en continuité avec les éléments cellulaires que je viens de décrire autour du pédoncule, et, d'autre part, au niveau du bord de la face fœtale du placenta, ses éléments se fondent avec ceux du chorion qui revêt cette face et lui adhère. Toute la surface de cette caduque réfléchie est revêtue d'une couche épithéliale d'épaisseur irrégulière, et présentant de place en place des accumulations épithéliales qui figurent de courtes villosités [1]. La partie centrale du pédoncule, en continuité avec la portion maternelle du placenta (en *m*, fig. XCVII), est formée d'un tissu cellulo-vasculaire mou et délicat, dans lequel les éléments cellulaires affectent les formes les plus variées, depuis celle de petits noyaux arrondis entourés de protoplasma gélatineux, jusqu'à celle de cellules géantes à nombreux noyaux, toutes ces formes étant irrégulièrement mélangées. Au milieu de ces éléments cellulaires est un réseau de capillaires irrégulièrement dilatés, qui représentent une forme rudimentaire des dilatations vasculaires formant les lacunes du placenta des singes et de l'espèce humaine. La portion mater-

1. Nous avons vu en effet que l'*entoderme ectoplacentaire* (car c'est bien de lui qu'il est ici question sous le nom de caduque revêtant le placenta et se continuant avec le chorion) présente de courtes villosités formées uniquement de cellules épithéliales, puisqu'ici il n'y a pas trace d'éléments mésodermiques. (Voir, par exemple, la fig. 271 de la planche XXII.)

nelle ou centrale du placenta a la forme d'une coupe du fond de laquelle s'élèvent de nombreuses saillies frangées et festonnées, à surface revêtue d'une couche compacte de petites cellules à contours nets et distincts. »

Après cela le lecteur croit enfin arriver à cette étude, si longtemps promise et si souvent différée, de l'évolution, des origines du placenta. Il est encore et définitivement déçu dans cette espérance, car Ercolani se borne à répéter à peu près ce qu'il a déjà dit, en y ajoutant quelques critiques peu heureuses à l'adresse de Bischoff, et quelques emprunts à Creighton. Nous allons en effet reproduire ces passages d'Ercolani, sans plus de commentaires (p. 184 et suiv.).

« J'ai déjà indiqué précédemment comment, chez le cobaye, l'œuf fécondé, en arrivant dans l'utérus, y trouve déjà formée une épaisse caduque (pl. VIII, fig. 3; — fig. XCV, ci-dessus) qui l'entoure, et comment, après quelques jours, le pôle de l'œuf qui regarde la portion mésométrique de l'utérus reste comme encapsulé par les éléments cellulo-vasculaires néoformés qui lui adhèrent (en *p*, fig. 4; — fig. XCVI, ci-dessus). En arrachant l'œuf de l'utérus à cette phase de son développement, comme l'ont fait les embryologistes qui ont voulu étudier l'évolution du cobaye, on enlève en même temps ces éléments cellulaires, et c'est ainsi que Bischoff a été amené à considérer ces éléments comme faisant partie de l'œuf lui-même. Reichert d'abord et Hensen ensuite reconnurent que ce revêtement externe et partiel de l'œuf lui est fourni par l'utérus, mais comme ces auteurs pensaient que la néoformation déciduale primitive n'est qu'une simple tuméfaction de la muqueuse utérine, ils furent amenés à considérer ce revêtement comme formé par l'épithélium de la muqueuse utérine et le nommèrent simplement capsule épithéliale, sans soupçonner la part importante que doit avoir ledit revêtement épithélial dans la formation du placenta. Creighton, auquel on doit un important travail sur la formation et la structure du placenta du cobaye, confirma mes observations sur la turgescence de la muqueuse utérine à l'époque du rut, avant la gestation, et la nomma turgescence déciduale (p. 184).

« L'origine périvasculaire des cellules déciduales, soupçonnée par Waldayer, fut confirmée par Creighton, qui veut bien me reconnaître le mérite d'en avoir donné la démonstration, et d'en avoir suivi les transformations avec une minutieuse exactitude; et

cependant cet auteur se montre porté à croire à une simple transformation des éléments préexistants plutôt qu'à admettre l'idée d'une néoformation. Quant à la structure intime du placenta du cobaye, Creighton confirme toutes mes assertions, seulement il n'approuve pas que j'aie comparé la portion maternelle à un cotylédon de vache, car il trouve plutôt que cette partie ressemble, comme structure, au placenta des carnassiers. De fait, je ne tiens pas à ma comparaison, mais je ne puis non plus accepter cette prétendue ressemblance avec le placenta des carnassiers.....

« Une importante observation que j'avais faite sur le placenta du rat, puis sur celui du lapin et du lièvre, mais qui m'avait échappé chez le cobaye, a été faite ici par Creighton, à savoir qu'en divers points de la portion fœtale les cellules périvasculaires se transforment en se fondant en une sorte d'humeur muqueuse qui est absorbée par les villosités fœtales, de sorte, dit Creighton, qu'on peut conserver l'expression d'organe glandulaire pour le placenta. Ainsi, d'après Creighton, le fœtus de cobaye reçoit de la partie centrale du placenta seulement des éléments de nutrition fournis par le sang maternel, tandis que de la portion périphérique ou fœtale il reçoit encore le produit de liquéfaction des cellules protoplasmiques. En raison de la double composition de ce placenta, je pencherais à soupçonner aussi une double fonction, relative l'une à la nutrition, l'autre à la respiration du fœtus (p. 187).

« Un fait remarquable dans le placenta du cobaye avait été déjà observé par Bischoff et a été confirmé par Creighton. Bischoff pensait que chez ce rongeur la surface externe du blastoderme fonctionnerait comme sac vitellin et recevrait seule les vaisseaux omphalo-mésentériques, de sorte que chez cet animal il n'y aurait pas un véritable chorion, et il n'y aurait pas non plus un sac vitellin comme chez les autres mammifères, et telle serait la raison pour laquelle l'embryon du cobaye présenterait cette disposition exceptionnelle dite inversion des feuillets du blastoderme. Ce n'est pas le moment d'entrer dans la discussion de cette grosse question. Je ferai seulement remarquer que les plus illustres observateurs s'accordent pour affirmer que la portion périphérique ou fœtale du placenta du cobaye ne reçoit que les vaisseaux omphalo-mésentériques, et que les vaisseaux allantoïdiens se rendent seulement à la partie centrale ou maternelle. En vertu de cette double origine des vaisseaux du fœtus, et en raison de la disposition différente

qu'ils affectent avec les éléments cellulaires du placenta, Creighton accueille mon idée d'une double fonction du placenta, chacune des portions du placenta ayant une fonction spéciale [1].

« Je n'ai pas eu l'occasion d'étudier l'œuf du cobaye dans les phases successives de son premier développement, de sorte que je ne puis rien affirmer relativement à la question de l'inversion des feuillets, disposition admise, depuis Bischoff, par les plus éminents embryologistes; mais en m'en tenant au point qui m'intéresse particulièrement, à savoir la double origine des vaisseaux fœtaux qui se rendent au placenta, je ne puis m'empêcher de signaler aux hommes compétents la préparation que j'ai fait très exactement représenter dans la figure 4 de la planche VIII (fig. XCVI, ci-dessus). Il est facile de se convaincre sur cette figure que, à cette période du développement, l'œuf du cobaye est identique à celui de tous les autres mammifères. D'autre part je me suis assuré que dans les enveloppes du fœtus à terme on ne trouve aucune trace de la vésicule ombilicale. C'est pourquoi, cherchant à coordonner cette observation avec les faits relatifs au mode de vascularisation du placenta, je serais conduit, sinon à croire, du moins à soupçonner, dans l'état actuel de nos connaissances, que la vésicule ombilicale, qui dans la figure 4 (fig. XCVI, ci-dessus), en *v*, n'est pas en rapport avec les parties où se formera le placenta, est destinée à se souder et à se confondre avec le chorion (*c*), et à vasculariser ainsi la portion périphérique ou fœtale du placenta, comme le fait l'allantoïde chez les autres mammifères, et que chez le cobaye l'allantoïde, dont on perd bientôt toute trace, porte bien ses vaisseaux à la partie centrale du placenta, affectant avec les éléments cellulaires de cette partie un simple rapport de contact; ainsi serait confirmé le fait signalé par Bischoff que la superficie externe de l'œuf reçoit les vaisseaux omphalo-mésentériques; mais il ne serait pas exact de dire qu'il n'existe pas un vrai chorion; chez le cobaye ce chorion serait simplement vascularisé par les vaisseaux de la vésicule ombilicale et par ceux de l'allantoïde » (p. 188).

Pacanowski. — Cet anatomiste a publié, en polonais, une étude d'ensemble sur les diverses formes de placenta. Il propose sur la nature du toit de l'excavation (*noyau du placenta* de Bischoff, *coty-*

1. Ceci est une erreur absolue : nous avons vu que le placenta ne reçoit aucune ramification omphalo-mésentérique. Nous verrons plus loin que Tafani, par ses belles injections, est arrivé à des résultats qui réfutent complètement cette erreur d'Ercolani.

lédon d'Ercolani) une manière de voir nouvelle; et, en effet, du moment qu'on ne cherche à résoudre la question que par des hypothèses, et non par des faits d'évolution, il faut s'attendre à voir se produire les suppositions les plus variées. Pour lui il s'agirait là de larges glandes utérines pénétrées par des villosités choriales. Voici en effet le résumé de cette partie de son mémoire [1]. « Chez le cochon d'Inde le placenta achevé est formé de deux disques bien distincts. Autour du placenta la muqueuse utérine se creuse en une fosse circulaire. Le placenta utérin renferme dans sa partie centrale les extrémités en cul-de-sac des glandes utérines, dans lesquelles pénètrent des villosités choriales allongées et riches en vaisseaux. Les autres villosités choriales, moins allongées, ne dépassent pas le placenta fœtal, dans lequel elles forment 7 à 10 lobules. Les houppes vasculaires se divisent et se ramifient, et sont entourées de tous côtés par le tissu riche en cellules déciduales provenant de la muqueuse utérine. Les cellules déciduales à gros noyaux sont particulièrement accumulées autour des gros vaisseaux. Sur les limites entre le placenta utérin et le placenta fœtal les cellules géantes ou cellules de la sérotine sont très nombreuses. » (Hoffmann-Schwalbe, p. 514.)

Laulanié. — Dans une série de notes à la Société de biologie, en 1885 et 1886, Laulanié a décrit la masse protoplasmique du placenta et insisté sur les caractères qui doivent la faire considérer comme un véritable *symplaste* ou *plasmode*. En 1888, il a repris la question dans un travail d'ensemble sur les *cellules géantes* [2]. C'est de ce dernier mémoire que nous donnerons des extraits. Pour lui le placenta du cobaye présente (*Cellules géantes*, p. 88) : « deux zones bien distinctes dont la limite est précisément celle de la pénétration des villosités choriales. La caduque se dédouble donc naturellement en deux parties : une supérieure ou superficielle, qui fait saillie sous la forme d'un disque aplati, rougeâtre et ombi-

1. Pacanowski (H.), *Die Entwicklung der Placenta bei einigen Thiergattungen.* Kosmos. Lemberg, 1884. — Nous n'avons pu connaître ce mémoire, écrit en polonais, que par l'analyse qui en est donnée dans le *Jahresberichte von Hofmann und Schwalbe*, 1886, t. XIII, p. 514.

2. Laulanié, *Sur une nouvelle espèce d'élément anatomique, la cellule placentaire de quelques rongeurs.* (*Soc. de Biologie*, 21 février 1885, p. 130.) — *Sur le Processus vaso-formatif qui préside à l'édification de la zone fonctionnelle du placenta maternel dans le cobaye.* (*Soc. de Biologie*, 20 novembre 1886, p. 506.) — *Sur la nature de la néoformation placentaire et sur l'unité du placenta.* (*Journ. d'Hist. Nat. de Bordeaux et du Sud-Ouest*, 1885, n° 4, p. 50.) — *Étude critique et expérimentale sur les cellules géantes normales et pathologiques.* Paris, 1888.

liqué et qui est pénétrée par les villosités fœtales [1]; l'autre, profonde, supporte la première et repose sur la tunique charnue de l'utérus. C'est la caduque inter-utéro-placentaire, que l'on voit se continuer par la caduque réfléchie jusqu'à l'insertion coronaire du chorion [2]. Je propose de désigner la première sous le nom de *zone fonctionnelle* du placenta, parce que c'est dans son épaisseur que s'opèrent les échanges osmotiques entre la mère et le fœtus, et la seconde sous le nom de *zone basilaire*. La zone fonctionnelle est formée par une seule cellule angioplastique que j'ai proposé de désigner sous le nom de symplaste placentaire. La zone basilaire est formée par la réunion de ces éléments connus sous le nom de cellules de la caduque. Ce sont tout simplement des cellules conjonctives. La plupart forment dans la caduque la masse de l'appareil de soutien, mais beaucoup reçoivent des différenciations variées, aboutissant précisément aux différentes formes de géantisme que nous avons à faire connaître. — La plus importante de ces différenciations est celle qui amène la formation des cellules géantes vaso-formatives. Parmi ces cellules vaso-formatives, il en est qui s'oblitèrent et avortent à un certain moment du développement du placenta et donnent par là même les équivalents immédiats des angioblastes néoplastiques [3]. »

1. On voit dès ce début que Laulanié n'a pas observé la première apparition du placenta, et n'a pas constaté que la caduque, c'est-à-dire les éléments du tissu utérin, ne prend aucune part à la formation du disque placentaire, lequel est un tissu fœtal (l'ectoplacenta) où pénètre, comme éléments maternels, uniquement le sang de la mère.

2. Laulanié ne donnant pas de figure d'ensemble du placenta, il est difficile de bien saisir le sens de ces derniers mots : sans doute a-t-il pris, comme les auteurs précédemment cités, l'entoderme ectoplacentaire pour un revêtement que la caduque donnerait au disque placentaire. (Voir notamment la description d'Ercolani et les critiques que nous en avons faites.)

3. Il est impossible de n'être pas frappé de la similitude des idées exprimées dans ces lignes avec celles que nous avons reproduites d'après Creighton : « Les cellules hyperplasiées deviennent des cellules vaso-formatives, et celles d'entre elles qui ne participent pas à ce processus vaso-formatif subissent une dégénérescence... » (Voir, ci-dessus, l'analyse du mémoire publié en 1879, par Creighton, sur les *Cellules géantes*.) A part la singulière hypothèse d'après laquelle Creighton a fait intervenir les éléments musculaires dans le processus de néoformation, les interprétations des deux auteurs sont entièrement semblables, comme on va le voir par la suite; ils ont le même point de départ, aboutissent au même résultat, et tous deux sont amenés par l'étude du placenta du cobaye à entreprendre un travail d'ensemble sur les cellules géantes normales et pathologiques. Evidemment Laulanié ignorait les travaux de Creighton, puisqu'il ne les cite pas. Voilà donc deux auteurs qui, travaillant indépendamment l'un de l'autre, arrivent aux mêmes conclusions sur l'origine et la nature du placenta du cobaye, pour nous en tenir à la question qui nous intéresse ici. Combien, *à priori*, ce *consensus* serait de nature à faire penser qu'ils ont raison, que leur théorie répond à la réalité! Et cependant ils se sont trompés tous deux, comme se serait trompé tout autre observateur qui se serait contenté d'examiner quelques stades

Après ces indications générales, nous poursuivrons l'analyse du mémoire de Laulanié surtout au point de vue du plasmode placentaire, puisque déjà ailleurs nous avons parlé de ses opinions sur d'autres éléments accessoires. (Voir l'historique du placenta du lapin.)

« On voit, dit Laulanié (*Cellules géantes*, p. 93), quelques cellules vaso-formatives converger vers le symplaste réticulé [1] et s'y terminer par une continuité évidente. Le symplaste paraît n'être ici qu'un épanouissement, une efflorescence très riche des réseaux vaso-formatifs émergés de la zone basale. Quoi qu'il en soit au fond de cette apparence [2], elle témoigne d'une étroite parenté entre le symplaste et ses racines vaso-formatives. Cette parenté se tire d'autre part d'une parfaite identité d'organisation. Cette organisation atteint toute sa perfection dans le symplaste..... A un faible grossissement, on constate déjà très facilement que le symplaste n'est pas homogène et se découpe en bandes alternatives dont les unes

de ce placenta, sans remonter rigoureusement à l'étude des phases premières de son apparition. C'est qu'en effet, en l'absence de ces phases premières, les interprétations de Creighton et de Laulanié sont les plus logiques en apparence, les plus vraisemblables, celles qui, par comparaison des formes cellulaires diverses existant à un moment donné, établissent le lien le plus probable de filiation de ces formes entre elles.

1. En réalité ce sont les racines plasmodiales (prises pour des cellules vaso-formatives, qui divergent du plasmode, dont elles émanent, pour pénétrer dans la caduque sérotine. — Nous avons dû faire la même observation à propos des interprétations de Schäfer et de Creighton. Aussi, à part quelques détails particuliers, allons-nous analyser et reproduire, presque sans commentaire, les parties qui nous intéressent dans le mémoire de Laulanié, tant les observations que nous aurions à y ajouter seraient identiques à celles déjà faites pour Creighton et Schäfer. Il sera facile au lecteur d'appliquer ici les critiques faites à propos des deux anatomistes anglais. C'est pour la même raison que nous ne reproduisons pas les deux figures de Laulanié (*Cellules géantes*, p. 89 et 95), figures très simples dont l'une représente les mailles du plasmode et l'autre la région de contact (disons de pénétration) du plasmode dans la sérotine.

2. Si Laulanié parle ici seulement de parenté, réservant la question de savoir si le symplaste résulte de la confluence et de la fusion des cellules vaso-formatives différenciées dans la caduque, ou si les éléments dits cellules vaso-formatives émanent du symplaste, c'est-à-dire la question de savoir si la parenté ou dérivation se fait de dedans en dehors ou de dehors en dedans, c'est qu'à cette époque nous avions déjà publié une première note à la *Société de Biologie* (12 mars 1887), *Sur les premières phases du développement du placenta du cobaye*, et nous sommes heureux de constater avec quelle impartialité et quelle bonne grâce Laulanié rapporte dans son mémoire (*Cellules géantes*, p. 105) l'opinion que nous avions opposée à la sienne (formulée à la *Société de Biologie* le 20 nov. 1886). Il ajoute : « Je n'ai pas eu d'ailleurs l'occasion jusqu'ici de vérifier les résultats annoncés par Mathias Duval, et je n'en éprouve qu'un médiocre chagrin, parce que s'ils infirment les miens sur un point, ils laissent entières et ils sanctionnent les autres conclusions qu'il m'importe ici de mettre en relief, à savoir que la formation placentaire du cobaye est un symplaste et partant une unité, une individualité anatomique, une forme remarquable de géantisme colossal. »

répondent aux régions pénétrées par les villosités choriales, tandis que les autres restent encore préservées et offrent dans toute leur pureté les caractères du symplaste [1]. A un fort grossissement on trouve les apparences d'une immense formation réticulaire, parfaitement continue et homogène, et parsemée d'un nombre considérable de très gros noyaux sphériques dont quelques-uns présentent des traces de division..... Cette masse protoplasmique (p. 96), continue dans toute l'étendue du placenta fœtal, est creusée de lacunes sanguines *dépourvues d'épithélium* et dans lesquelles les hématies sont, par conséquent, au contact direct du protoplasma. Ces lacunes forment du reste un réseau très riche et d'un dessin fort élégant, qui transforme la cellule placentaire en une masse trabéculaire et spongieuse. Ce réseau sanguin forme un certain nombre de territoires distincts, perpendiculaires à la surface et dont l'axe est occupé par une énorme lacune sanguine. Celle-ci procède du pédoncule du placenta et tient sous ses dépendances la circulation du petit territoire dont elle forme l'axe. Il y a là les indices d'une sorte de lobulation du placenta qui s'affirme encore par ce fait que chaque lobule est pénétré progressivement de sa périphérie au centre par les villosités choriales qu'on voit arrêtées, au vingtième jour de la gestation, à une distance notable de la partie centrale du lobule [2]. »

« Quoi qu'il en soit (p. 97), pénétrées ou non par les villosités choriales, nos travées protoplasmiques sont en parfaite continuité les unes avec les autres et forment un tout homogène auquel il est impossible de refuser l'unité et l'individualité qui s'attache à tout être continu pouvant vivre d'une vie indépendante. Comme cette continuité est ici la chose nouvelle [3] et discutable, il importe d'y

1. Ceci est une très exacte description de ce que nous avons appelé la pénétration du plasmode primitif, par le plasmode remanié; et on pourra suivre cette description sur la figure 242 de notre planche XX, d'autant que cette figure 242 est d'un placenta au 21e jour, et que précisément Laulanié décrit le symplaste d'un placenta mesurant 8 millimètres de diamètre, ce qui représente précisément les dimensions du placenta au 21e jour. Notons en passant que Laulanié (*Cellules géantes*, p. 102) considère comme très jeunes les placentas de 8 à 9 millimètres de base sur 4 à 5 millimètres de hauteur, alors qu'un pareil placenta (21e jour) a dépassé la période de formation et se trouve en pleine période de remaniement.

2. Remarquons combien est exacte, à part l'expression malheureuse de villosité choriale, cette description de la lobulation du placenta, et des grandes lacunes sanguimaternelles des cloisons perilobulaires, car ce sont ces cloisons que l'auteur a principalement en vue.

3. On voit que Laulanié ignorait les descriptions antérieures de Creighton. Il est vrai que celui-ci n'a pas insisté sur les expressions de symplaste ou de plasmode,

insister : et d'abord les objectifs les plus pénétrants et les plus définissants ne parviennent pas à résoudre le stroma protoplasmique que nous étudions en cellules distinctes. Cette impuissance des objectifs pourrait, il est vrai, ne pas être considérée comme un élément décisif de la démonstration. Aussi m'attacherai-je surtout à mettre en relief la distribution si irrégulière et, on pourrait dire, si désordonnée des noyaux. En certains points ils forment, en effet, des groupes très compacts où on les voit jetés les uns sur les autres. Ailleurs ils deviennent plus rares pour disparaître complètement, et il est assez fréquent de voir des travées entières dépourvues de noyaux. Toutes ces observations sont assez significatives pour ne laisser aucun doute dans l'esprit des observateurs et leur imposer au contraire la conviction que le protoplasma se mouvait silencieusement pendant la vie, imprimant aux noyaux des oscillations qui dépassaient considérablement les limites d'un territoire cellulaire [1]. »

Nous ne pousserons pas plus loin ces citations, le reste du mémoire ayant pour objet, dans l'idée d'une étude générale des cellules géantes, de chercher quelle valeur on peut attribuer à une masse protoplasmique vivante, multinucléaire, continue et irréductible. Notons seulement encore les deux passages suivants, qui résument bien, au point de vue qui nous intéresse, l'opinion de l'auteur sur notre plasmode ectoplacentaire (p. 98) : « C'est une éponge protoplasmique dont les cavités sont remplies de sang..... Or, comme la présence naturelle des globules sanguins en plein protoplasma n'a été signalée jusqu'ici que dans les cellules vasoformatives, c'est probablement à côté des cellules angioplastiques qu'on pourra placer la cellule placentaire. »

Tafani. — Les recherches de Tafani sur les diverses formes de placenta doivent leur valeur principale aux merveilleuses injections faites par cet auteur et dont il donne de très belles figures. Aussi Tafani commence-t-il l'étude du cochon d'Inde en réfutant l'erreur d'Ercolani quant à une distribution vasculaire différente dans la

mais cette idée est au fond de toutes ses descriptions, et à la page 180 de son mémoire de 1879, il dit très explicitement que « les couches profondes sont de grosses masses multinucléées et que les parois vasculaires sont comme découpées aux dépens d'une matrice commune de protoplasma multinucléée ».

1. Nous reproduisons ce passage parce qu'il donne de très exacts détails descriptifs sur des particularités que nous n'avons peut-être pas mises assez en évidence dans nos descriptions, mais que nous avons figurées à diverses reprises aussi bien pour le plasmode ectoplacentaire du cochon d'Inde que pour celui du type rat-souris.

partie dite cotylédonaire et dans le disque placentaire proprement dit. « Le placenta du cobaye, dit-il (p. 86) [1], est celui qui offre les plus grandes difficultés d'étude, tellement que des anatomistes comme Ercolani et Creighton n'ont fait qu'entrevoir la plupart des faits qui s'y rapportent. Ainsi Ercolani a pensé à tort que chez le cobaye il existerait dans le placenta deux portions, l'une semblable au placenta des autres rongeurs, et l'autre correspondant à tous égards à un cotylédon de ruminant. Il a dit de plus que le cotylédon, placé entre la sérotine et le disque placentaire, est vascularisé par l'allantoïde, tandis que l'autre partie reçoit exclusivement les vaisseaux omphalo-mésentériques. Mes recherches m'ont amené à des résultats complètement opposés. De très nombreuses injections faites à la gélatine diversement colorée pour les vaisseaux ombilicaux et pour les omphalo-mésentériques, m'ont démontré que, sans qu'il puisse y avoir à ce sujet aucune espèce de doute, le placenta, y compris la portion de forme cotylédonaire, est vascularisé tout entier par les vaisseaux allantoïdiens et que les vaisseaux du sac vitellin se rendent tous au faux chorion. »

Les détails descriptifs dans lesquels il entre ensuite sont assez concis pour que nous les reproduisions ici textuellement. Nous y trouverons une confirmation entière de ce que nous avons dit pour préciser les voies afférentes et efférentes de la circulation maternelle et de la circulation fœtale.

« En incisant un placenta de cobaye on voit qu'il renferme des parties compactes alternant avec des bandes de tissu spongieux d'où le sang sort en abondance. Il semble que ce placenta est formé de divers segments semblables réunis entre eux par un tissu de nature particulière..... Ces diverses parties se replient les unes sur les autres, de manière à constituer un tout très complexe, et dans lequel on ne réussit, à aucun moment, à séparer les parties fœtales d'avec les maternelles. Pour donner, d'une manière approximative, une idée de cette composition, je ne puis faire de meilleure comparaison que celle d'un bonnet dont on replierait le bord dans l'intérieur, après avoir festonné ce bord, d'où résulterait un corps de forme toute nouvelle, plus petit que dans sa forme primitive, et dans lequel on trouverait une superposition inégale de parties sem-

1. Alessandro Tafani, *Sulle condizioni utero-placentari della vita fetale*. Firenze, 1886.

blables..... La fig. 1 de la pl. IV (fig. XCVIII ci-contre) donne une idée de ces dispositions complexes. »

« Parmi les conditions utéro-placentaires de la vie fœtale du cobaye, il faut distinguer les parties suivantes : d'une part, le placenta discoïde auquel est ajouté, vers la face maternelle, le petit chapeau (*capelleto*) comparé à un cotylédon de vache; d'autre part, la sérotine, la caduque et le faux chorion. »

« Le placenta et le prétendu cotylédon sont plus vasculaires que

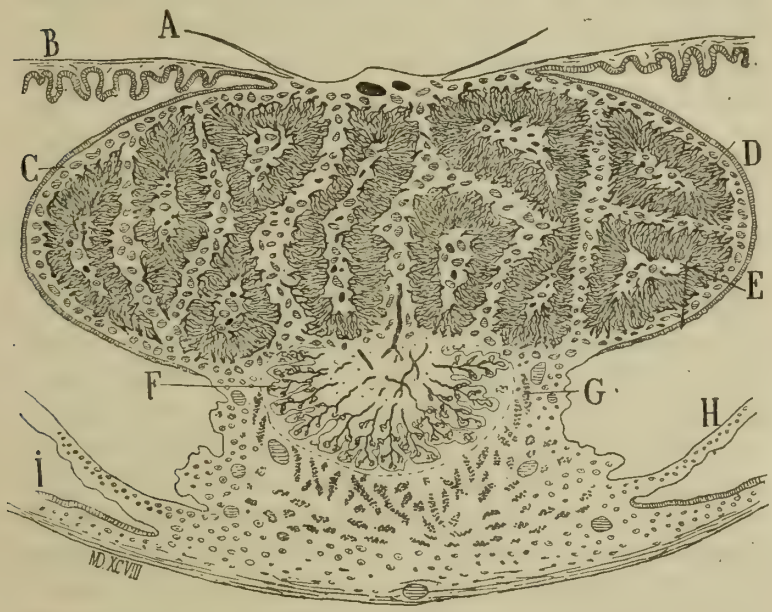

Fig. XCVIII. Tafani, fig. 1, pl. IV. — Légende de Tafani : Placenta du Cavia Cobaya. Coupe complète comprenant la partie discoïde, le cotylédon sous-jacent, la sérotine et l'utérus; — *a*, amnios; — *b*, chorion vascularisé par les vaisseaux mésentériques; — *c*, couche superficielle des veines maternelles et des artères ombilicales; — *d*, réseau où se mêlent les capillaires fœtaux et maternels; — *e*, couche renfermant les artères maternelles et les veines ombilicales; — *f*, vaisseaux allantoïdiens du cotylédon placentaire; — *g*, tissu de la sérotine; — *h*, caduque vraie; — *i*, tissu des parois utérines.

la sérotine et la caduque. Dans le placenta proprement dit, les vaisseaux se distribuent comme dans les divers placentas zonaires, cotylédonés et discoïdes, et on ne constate aucune dilatation vasculaire. Dans les régions qui renferment les afférents maternels se trouvent les efférents fœtaux, et *vice versa*. Le seul fait qui me paraisse digne d'être noté, parce qu'il confirme entièrement l'interprétation que j'ai donnée de la disposition compliquée de l'organe,

c'est que sur toute la superficie du placenta, comme sur la face qui se continue avec la sérotine, on trouve les veines maternelles et les ramifications des artères ombilicales.

« La partie discoïde du placenta correspond en tout et pour tout à la partie vasculaire du placenta zonaire du chien, tandis que, à ce qu'il me semble, le petit chapeau (cotylédon d'Ercolani), qui est surajouté du côté de la sérotine, représente tout simplement ces villosités terminales qui chez la chatte et la chienne sont disposées aux embouchures des glandes utriculaires. La différence consiste seulement en ce que, tandis que chez ces carnassiers ces villosités sont éparses çà et là, chez le cobaye elles se réunissent et se groupent toutes en un même point..... Contrairement à l'opinion d'Ercolani, je me suis absolument assuré que dans ce petit chapeau n'arrivent pas d'autres vaisseaux que ceux de la portion discoïde [1].

« Sous ce petit chapeau cotylédonaire on observe une riche production cellulaire, formant ce qu'on nomme la sérotine. Celle-ci en effet est formée d'un grand nombre de cellules, diverses dans les diverses couches qu'elles constituent, c'est-à-dire se modifiant au fur et à mesure qu'on va du tissu propre de l'utérus vers le placenta. Près de la musculature utérine, ce sont des cellules grandes, claires, dont le noyau volumineux est chargé de substance chromatique autrement disposée que lorsque se prépare le processus de la caryokinèse. De ces cellules en dérivent d'autres contenant de nombreux noyaux et qui méritent le nom de cellules géantes; enfin, au voisinage du placenta, les cellules multinucléées changent d'aspect en subissant le processus de la chromatolyse, c'est-à-dire que les innombrables petits noyaux perdent toute apparence de texture, se réduisant à de fines gouttes de nucléine, qui se colorent d'une manière intense; enfin le tout se réduit en granulations dans le corps de la cellule, qui par suite prend l'aspect déjà décrit à propos du lait utérin des ruminants [2]..... »

Après quelques détails, sans intérêt pour nous, sur le lait utérin (voir à cet égard ce que nous avons dit dans l'historique critique du placenta du type rat-souris), Tafani termine par quelques considérations sur la caduque (il appelle caduque vraie la caduque

1. Nous verrons ultérieurement, en étudiant le placenta des carnassiers, ce qu'il faut penser de cette nouvelle homologie proposée pour cette formation que nous avons appelée toit de l'excavation ectoplacentaire.

2. Ceci est, on le voit, une assez bonne description de la pulpe centrale du pédoncule du placenta.

réfléchie), et sur le prétendu faux chorion (entoderme proximal) qu'il interprète comme pour le rat : « Si nous passons (p. 87) à l'étude de la surface interne de l'utérus, nous trouvons, dans chaque compartiment contenant un fœtus, la caduque vraie, comme chez le rat, laquelle ici aussi se résorbe et disparaît, sans présenter rien de particulier à noter. Cette caduque est constituée comme la sérotine, et se détruit de même pour former le lait utérin. Dérivée de la tuméfaction primitive qui reçoit l'œuf fécondé, elle s'amincit graduellement à mesure que l'œuf s'accroît. Entre la caduque vraie et le faux chorion on ne trouve pas cette mince membrane anhiste que nous avons vue chez le rat; le produit de la destruction de la caduque vraie vient donc directement au contact de l'épithélium qui recouvre le faux chorion. Quant à ce dernier, il est formé par la membrane subzonale unie au sac vitellin dont elle reçoit les vaisseaux omphalo-mésentériques. Il présente des villosités nombreuses et longues au voisinage du placenta, et qui disparaissent graduellement à mesure qu'on s'éloigne de celui-ci..... »

Lombardini. — Dans une série de courtes notes publiées récemment par Lombardini [1] sur les diverses formes de placenta, nous trouvons, sur le cochon d'Inde, quelques brèves indications, parmi lesquelles nous relevons seulement le passage suivant, relatif aux éléments de la pulpe du pédoncule du placenta : « Lorsque, dit l'auteur (p. 13), le placenta est déjà bien formé (16e à 20e jour) et que son disque a acquis une largeur de 15 millimètres, en examinant sa région de contact avec les parois utérines, c'est-à-dire la région du cotylédon qui unit le placenta à l'utérus, on trouve une masse jaunâtre divisée en globes de grandeurs diverses. Au milieu de ces globes sont des noyaux arrondis se colorant fortement par le carmin... Ces globes n'ont pas toujours des contours bien distincts, mais en général ils présentent, à un fort grossissement, les caractères des cellules déciduales. Quelques-uns sont énormes, avec nombreux noyaux (cellules géantes). »

Strahl. — Nous reproduirons, sans commentaire, et uniquement dans l'intention de présenter un historique aussi complet que possible, l'analyse suivante d'une note récente de Strahl [2]. « Le

1. L. Lombardini, *Sulla placenta annotazioni.* Pisa, 1889. (*Giorn. di Anat. Fisiol e patol. di animali,* t. XXI, n° V, p. 253-271.)

2. Strahl (H.), *Ueber den Bau der Placenta.* (*Sitzungsb. d. Gesellsch. z. Beförderung d. ges. Naturwissenchft. zu Marburg*, n° 3, p. 19-25; 1889.) Nous n'avons pu con-

placenta achevé du cochon d'Inde se montre, sur une coupe verticale, composé de lobules dont les bords se colorent vivement par les couleurs basiques d'aniline. Ces bords sont formés d'un réseau protoplasmique spécial, avec gros noyaux, et ne renferment pas de vaisseaux fœtaux. Ceux-ci se trouvent seulement dans l'intérieur des lobules et sont séparés les uns des autres par de minces couches cellulaires qui ne permettent pas de faire la distinction entre les parties maternelles et fœtales. La formation si singulière que Ercolani a comparée à un cotylédon de ruminant est complètement atrophiée à la fin de la gestation. Tout à fait particulière est la disposition du placenta peu avant l'arrivée de l'allantoïde. Le rudiment placentaire est alors formé uniquement du même réseau protoplasmique, qui constituera ultérieurement les bords des lobules ou les cloisons interposées entre eux; ce réseau est parcouru par des vaisseaux maternels, qui présentent par places des boules pâles à réactions colorantes spéciales. Quant à savoir si ce réseau est d'origine ectodermique, comme l'avancent Selenka et Duval, c'est une question que l'auteur laisse indécise, tout en signalant certains espaces vasculaires dans lesquels il est plus probable de voir leur origine. »

Paladino. — Enfin la plus récente publication, par laquelle nous terminerons cette revue historique, est le mémoire de Giovani Paladino [1]. A la page 63, l'auteur décrit d'abord ce qu'il appelle la *caduque du rut* chez le cochon d'Inde : l'épithélium tombe par places. Comme chez le cochon d'Inde le rut et l'accouplement ont lieu aussitôt après la parturition, nous nous demandons si cette chute épithéliale ne serait pas en rapport avec la parturition, ne correspondrait pas au phénomène entrevu par Ercolani (ci-dessus, p. 80 de son mémoire de 1880), vu également par nous d'une manière incomplète, phénomène que nous avons provisoirement comparé à la production d'une caduque vraie, en attendant que nous ayons poursuivi sur ce sujet de nouvelles recherches. D'autre part Paladino ne décrit qu'incomplètement le développement de la capsule de la caduque (caduque réfléchie); il se contente de dire que : « l'œuf fécondé arrivant dans l'une des sections de muqueuse

sulter le mémoire original, et l'analyse que nous reproduisons ici est celle donnée dans le *Jahresberichte* publié par Hoffmann et Schwalbe, 1890, t. XVIII, p. 513.

1. Giovani Paladino, *Des premiers rapports entre l'embryon et l'utérus chez quelques mammifères.* (*Arch. Ital. de Biologie,* 1890, t. XIII, p. 59. — Voir aussi : *Giornale della associazione die naturalisti e medici di Napoli,* anno primo, p. 1-15.)

hypertrophiée par l'état de rut, la cavité utérine correspondante se réduit à une petite lacune dirigée, par la longueur, en sens opposé à l'axe de l'utérus, c'est-à-dire la direction courant du bord mésométrique au bord libre des cornes utérines » (p. 64).

Passant à l'étude de l'extrémité adhérente de l'œuf, et à la formation du placenta, Paladino arrive à des interprétations extrêmement analogues à celles de Schäfer, Creighton et Laulanié. Il n'a pas observé notre *calotte ectoplacentaire*, car (p. 65) il dit : « Que quand l'œuf s'allonge en forme de cylindre, qui se trouve étendu du bord mésométrique au bord libre de l'utérus, l'extrémité tournée vers le bord libre de l'utérus est formée de deux feuillets, c'est-à-dire l'externe et l'interne (il ne spécifie pas que l'externe est de l'entoderme, l'interne de l'ectoderme représentant uue sphère amniotique), tandis que celle qui est tournée vers le bord mésométrique n'est formée que d'un seul feuillet, c'est-à-dire l'externe (il eût fallu qu'il spécifiât s'il s'agit d'entoderme ou d'ectoderme), et c'est cette extrémité qui plus tard s'insère dans la néoformation de la caduque. »

Puis il parle, comme Schäfer, etc., de cette néoformation de la caduque (p. 65) : « La néoformation de la caduque est le siège d'un travail très complexe, dont l'étude mérite d'attirer l'attention des observateurs, en ce qu'elle finit par donner du sang et de nouveaux vaisseaux; mais les modalités sont diverses et quelques-unes ont un caractère si singulier, qu'elles donneront lieu à de longues discussions entre les observateurs. »

Il décrit une abondante prolifération des éléments de la caduque, avec production de nouveaux vaisseaux. « Mais, dit-il (p. 66), les éléments n'augmentent pas seulement en nombre; quelques-uns croissent aussi énormement en dimensions et tous s'acheminent par un processus de différenciation, au fond duquel, quand et où il s'accomplit, il y a la formation de nouveau sang et de nouveaux vaisseaux, précédée ou non du développement de véritables *sincitii*..... Les éléments géants se fournissent de prolongements et d'un noyau également gigantesque avec un très beau réseau chromatique et avec un nucléole principal et plusieurs accessoires, presque comme des nœuds du réticulum chromatique. Ces éléments se trouvent épars dans la néoformation de la caduque et deviennent polynucléés au point que quelques-uns comptent plusieurs dizaines de noyaux. En même temps ils croissent en dimension telle qu'ils

atteignent les plus grandes proportions. Le mode de multiplication nucléaire n'est pas le mode caryokinétique type... » Suit une description de ce que l'auteur appelle caryokinèse raccourcie.

Revenant aux développements qui s'accomplissent dans le lieu de formation du placenta, Paladino complète les détails précédents par une description qui montre bien qu'il n'a pas observé la calotte ectoplacentaire, ni la part que l'ectoderme prend au développement de l'ectoplacenta, et les termes dont il se sert sont tels qu'on est définitivement porté à penser qu'il a pris pour de l'ectoderme ce qui est la lame entodermique ectoplacentaire (p. 67). « Dans la partie tournée vers le bord mésométrique de l'utérus, la néoformation de la caduque offre le terrain pour l'insertion des villosités de la vésicule blastodermique déjà vascularisée. Pour comprendre ces

Fig. XCIX. Paladino, figure 5. — Légende de Paladino : Rapports initiaux entre la masse de la caduque et la vésicule blastodermique en correspondance de l'extrémité d'insertion du cylindre embryonnaire; — DD, masse de la caduque avec les éléments connectifs et avec les vaisseaux en dilatation; — BB, vésicule blastodermique; — *e*, feuillet externe de celle-ci; — *m*, lame périphérique du feuillet moyen; — *v*, vaisseau de cette lame avec sang embryonnaire.

nouveaux rapports, il faut revenir au cylindre embryonnaire et établir que celui-ci a compliqué sa structure. Entre le feuillet externe et le feuillet interne (interne et externe signifient-ils seulement pour l'auteur feuillet qui est en dehors et feuillet qui est en dedans, ou bien sont-ils synonymes, externe d'ectoderme et interne d'entoderme?) s'est développé le feuillet moyen, et, dans celui-ci, s'est déjà formé le cœlome, l'extra-embryonnaire, plus avancé que l'intra-embryonnaire. Le feuillet externe est composé d'éléments épithéliaires cylindriques ou cubiques, et le feuillet moyen de connectifs et de vaisseaux. L'extrémité embryonnaire venant en contact avec la néoformation de la caduque, il s'établit des rapports si intimes — rapports qui se développeront encore davantage dans la suite — qu'on ne peut plus distinguer nettement la portion fœtale de la portion maternelle (?!). La figure 5 (fig. XCIX, ci-contre) donne une idée

de ces rapports saisis dans le principe : DD, masse de la caduque avec les éléments connectifs et avec les vaisseaux en dilatation [1]; BB, vésicule blastodermique formée par le feuillet externe *e* (ce serait cependant le moment de nous dire si ce feuillet *extérieur* est de l'ectoderme ou de l'entoderme; bien certainement c'est de l'ectoderme aux yeux de l'auteur) et la lame périphérique du feuillet moyen vascularisé *m*; *v*, vaisseau rempli de sang embryonnaire. Or, sur toute la partie où ils sont en contact, ces éléments sont si intimement unis, qu'il n'y a plus de limites entre eux; l'épithélium a perdu sa forme et est devenu polyédrique, rond et de plus petite dimension. Ensuite s'enfonceront dans la masse de la caduque, comme villosités complexes, les rejetons épithéliaux avec un mince axe central de vaisseaux et peu de connectif..... Dans une troisième période se développeront les rapports allantoïdiens dont les vaisseaux, poussant en avant l'épithélium de la vésicule blastodermique (?), s'insinuent très profondément, et ainsi naîtra le placenta ou caduque sérotine, avec, au milieu et profondément, le rapport allantoïdien, et, autour, les villosités qui ont commencé du côté d'insertion du cylindre embryonnaire. » Ainsi l'auteur semble indiquer que le placenta reçoit successivement deux ordres de vaisseaux, et c'est ce qu'il affirme bien nettement, dans sa conclusion n° 5 (p. 69) :

« Des rapports s'établissent entre les vaisseaux de la caduque et ceux de la vésicule blastodermique, chez les mammifères à feuillets invertis, et tout cela avant les rapports allantoïdiens qui sont subséquents. »

Conclusions générales.

L'historique que nous venons de faire montre que la question qui s'est posée de tout temps relativement à la nature du placenta des rongeurs est la suivante : le placenta, c'est-à-dire les éléments anatomiques entre lesquels viennent se disposer des vaisseaux maternels et des vaisseaux fœtaux, représente-t-il une simple modification de la muqueuse utérine, ou bien est-il une néoformation? s'il représente une néoformation, celle-ci est-elle d'origine maternelle ou d'origine fœtale? A cette double question nous pouvons

1. Remarquons que, sur la figure, ces prétendus vaisseaux en dilatation ne présentent pas de paroi vasculaire, pas d'endothélium, mais sont des lacunes dans ce que l'auteur appelle la masse de la caduque; ce sont en effet les lacunes sanguines de la formation plasmodiale. Il est juste d'ajouter que l'auteur (p. 66) considère l'endothélium vasculaire comme prenant part à la néoformation de la masse de la caduque.

répondre de la manière la plus catégorique : *Le placenta est une néoformation d'origine fœtale; c'est une édification ectodermique spéciale.*

Cette conclusion, valable pour les rongeurs, l'est-elle également pour les autres espèces? Ici nous devons nous garder de toute généralisation hâtive. Les innombrables travaux publiés sur le placenta humain énoncent des résultats si divergents, qu'il est difficile de les mettre d'accord sans de nouvelles recherches. Prenant a cherché, en partant de nos études sur le placenta du lapin, à interpréter le placenta humain en faisant une sorte de choix raisonné parmi les opinions contradictoires émises sur ce sujet, et il arrive à cette conclusion que, malgré des dissemblances apparentes, il n'y a pas de différences essentielles entre le placenta du lapin et celui de l'homme [1]. Pour notre part nous avouons ignorer encore si ce rapprochement est parfaitement légitime.

Cependant nous avons entrepris l'étude de divers placentas autres que celui des rongeurs, et le présent mémoire sera suivi à bref intervalle d'un travail sur le placenta des carnassiers, puis sur celui des ruminants, sur celui des pachydermes, etc. Ces recherches sont déjà assez avancées pour que nous puissions annoncer que les divers placentas sont très différents quant à leur constitution intime et à leur genèse, mais que cependant ils pourront être ramenés à un type commun, à une formule générale, dont, pour le moment, nous ne saurions dire autre chose que de déclarer que cette formule n'a aucun rapport avec celle donnée par Ercolani. C'est seulement après la publication de toutes nos études spéciales que nous donnerons des conclusions générales.

Mais la question de la constitution du placenta, à côté de son intérêt théorique, présente aussi son intérêt pratique. Nous voulons dire que, à une époque où s'est posée avec plus d'insistance que jamais la question du passage des particules microscopiques (microbes ou autres corpuscules) de la mère au fœtus, les expérimentateurs sont en droit de demander à l'histologie des renseignements précis sur les conditions anatomiques de ce passage. Et du reste nous avons indiqué, au début de ce travail, qu'il avait eu précisément pour origine les faits annoncés par Curie, relativement au passage des injections du fœtus à la mère ou inversement.

1. A. Prenant, *La morphologie du placenta.* (La Semaine médicale, 1er octobre 1890, n° 43, p. 361.)

Sollicité à diverses reprises de donner notre opinion à cet égard, nous l'avons fait aussi catégoriquement qu'il était possible dans la thèse de Rosa Pavlosvsky[1]. Nous reproduirons donc ici les passages qui ont été rédigés par cet auteur sous notre dictée. Ce sera, pour le moment, les meilleures conclusions générales que nous puissions donner (*op. cit.*, p. 18).

« Pour l'anatomiste, un des points essentiels à examiner dans la question du passage de la mère au fœtus, c'est la nature et la disposition des tissus qui séparent le sang maternel du sang fœtal. A cet égard les dispositions sont absolument différentes dans le placenta de tel animal comparativement au placenta de tel autre. Bien plus, elles sont différentes pour un même animal selon qu'il s'agit de la première ou de la seconde moitié de la gestation.

« Ne voulant parler ici que des placentas que nous avons complètement étudiés, nous n'examinerons ces conditions anatomiques que dans deux groupes : le premier représenté par les pachydermes et les ruminants, le second par les rongeurs.

« Dans le premier groupe, et spécialement chez la jument et la truie, le sang fœtal est contenu dans des capillaires; le sang maternel est également contenu dans des capillaires. Entre les deux systèmes vasculaires est disposée une double couche épithéliale, à savoir : l'ectoderme fœtal et l'épithélium utérin. Ces dispositions persistent jusqu'à la fin de la gestation. Donc, chez ces animaux, les dispositions anatomiques sont telles qu'il y a toujours entre le sang maternel et le sang fœtal une quadruple barrière, à savoir les deux couches des parois capillaires et deux couches épithéliales.

« Dans le groupe des rongeurs (lapin, souris, rat, cochon d'Inde) les dispositions sont singulièrement différentes. — Dans la première moitié de la gestation, le sang maternel remplit des lacunes creusées dans une vaste formation ectodermique d'origine fœtale. C'est la *formation ectoplacentaire*, sorte d'éponge dans les mailles de laquelle circule le sang maternel (qui n'est pas contenu dans des capillaires), éponge qui est bientôt pénétrée par les capillaires fœtaux, et, lorsque cette pénétration est complète, les dispositions sont telles que le sang fœtal est séparé du sang maternel seulement par deux barrières, la paroi du capillaire fœtal et une couche ectodermique. — Mais à la fin de la gestation, chez les ron-

1. Rosa Pavlovsky, *De la transmission intra-utérine de certaines maladies infectieuses.* Thèse de Paris, 1891.

geurs, les choses se simplifient encore : les éléments ectodermiques s'atrophient, sont résorbés, et n'apparaissent plus qu'à l'état de noyaux flétris disposés par places à la surface extérieure des capillaires fœtaux. Comme ces noyaux ne forment pas une couche continue, il n'y a pas lieu d'en tenir compte comme barrière interposée entre le sang fœtal et le sang maternel. Il n'y a donc alors entre les deux sangs qu'une seule couche de séparation représentée par la simple et mince paroi endothéliale des capillaires fœtaux. Qu'on suppose schématiquement un chevelu de capillaires plongeant librement dans un liquide, et on aura le schéma du placenta des rongeurs à la fin de la gestation.

« Il est impossible de concevoir un minimum de barrière moindre que celui qui existe dans le placenta de la souris à la fin de la gestation. Il est évident que de telles conditions ne rendent pas nécessaire et fatal le passage des particules solides de la mère au fœtus ou inversement, mais qu'elles réalisent les dispositions les plus favorables à concevoir pour ce passage.

« J'étudie en ce moment le placenta des carnassiers. Cette étude n'est pas assez avancée pour que j'en puisse donner les résultats d'une manière aussi précise que je l'ai pu faire pour le placenta des rongeurs[1]. Nous pouvons dire seulement que chez la chienne et la chatte la disposition et le nombre des barrières interposées entre les deux sangs est intermédiaire entre la disposition que l'on rencontre chez les pachydermes et les rongeurs.

« Quant à l'espèce humaine je n'ai encore fait aucune recherche personnelle sur ce sujet.

« Que si l'on s'étonne de voir signaler de telles différences entre les placentas d'un groupe à un autre, et de me voir hésiter d'un placenta que je connais à fond à un autre placenta que je n'ai pas encore étudié, je m'empresserai de déclarer que la seule conclusion générale à laquelle je sois arrivé, c'est que les placentas des divers groupes, quoique servant tous à l'hématose, n'ont peut-être que des analogies histologiques très éloignées les uns avec les autres. C'est ainsi que pour les organes d'hématose chez les adultes il n'y a que des analogies bien éloignées entre les poumons des mammifères, les branchies des poissons, et les trachées des insectes. »

1. Ceci était écrit en 1891. Depuis cette époque nous avons terminé nos études sur le chien et le chat; nous avons complètement suivi l'évolution de leur placenta, et nous publierons sous peu ces résultats.

APPENDICE

Les recherches consignées dans le présent mémoire ont été commencées en 1885; le début de leur publication, dans le *Journal de l'Anatomie*, date de juillet 1889. A mesure que nous passions du placenta du lapin à celui du rat et de la souris, puis à celui du cochon d'Inde, divers travaux ont paru en France et à l'étranger, sur les questions qui étaient l'objet de nos premières publications; ces travaux n'ont pu être tous analysés dans les pages qui précèdent, car il n'était pas logique, en traitant du placenta du cochon d'Inde par exemple, de revenir sur le placenta du lapin, à propos d'un récent mémoire sur ce dernier sujet. Le présent Appendice est destiné à combler ces lacunes, en mettant le lecteur au courant des recherches les plus récentes sur le sujet que nous venons de traiter. Nous ne suivrons pas ici l'ordre chronologique, mais plutôt l'ordre des matières qui ont été l'objet des parties successives du présent travail.

Nous commencerons donc par le *placenta du lapin.*

C'est avec un sentiment de satisfaction bien légitime que nous rendrons compte des travaux d'un anatomiste italien, Clivio, qui, ayant entrepris sur le lapin des recherches de contrôle, est arrivé à confirmer point par point tous nos résultats. Ce mémoire [1] date de 1890; il est accompagné de belles planches, très démonstratives, et telles qu'on pourrait suivre sur elles nos descriptions, de même qu'on pourrait suivre sur nos propres planches les descriptions de Clivio, tant les concordances sont complètes. L'auteur en question, après un très complet, mais succinct historique du placenta, pose nettement la question en ces termes (p. 7) : « Nous nous trouvons actuellement en face de cette question complexe : le placenta est-il formé d'une simple modification de la muqueuse utérine, ou résulte-t-il d'une néoformation soit maternelle, soit fœtale? » Il donne alors l'exposé de ses recherches. Il a fixé les pièces par le liquide de Flemming, et fait les coupes après inclusion dans la celloïdine ou collodion.

Il étudie l'utérus de la lapine à partir du cinquième jour après la

1. Innocente Clivio, *Contributo alla conoscenza dei primi stadii di sviluppo della placenta in alcuni mammiferi.* (Nel volume presentato al chiarissimo prof. Tibone in occasione del suo 25° anno di ordinariato. Milano, 1890.)

fécondation, jusqu'au quinzième jour environ. Ses descriptions concordent à tous les égards avec les nôtres, et semblablement ses figures. Nous allons noter rapidement les plus importantes questions.

Au cinquième jour il décrit sous le nom de *cellules périvasculaires* la première apparition de nos cellules vésiculeuses vaso-adventices, et signale les transformations qui, dans l'épithélium utérin, marquent les phases primitives de la dégénérescence de cet épithélium (p. 10). Au septième jour cette dégénérescence est plus marquée, les cellules perdant leurs contours individuels pour se fondre en une masse homogène (p. 11). Au huitième jour l'ectoderme fœtal, au niveau des cotylédons maternels, commence à adhérer à cet épithélium dégénéré (p. 14). Du huitième au dixième jour l'adhérence de l'ectoderme est accompagnée d'une disparition de l'épithélium utérin; et, quand cette adhérence a acquis une certaine étendue, « on voit que, tandis que la couche profonde de l'ectoderme a conservé sa disposition primitive en cellules polygonales, les parties superficielles montrent graduellement la disparition des lignes de séparation entre les cellules constituantes; en même temps la ligne limite interne de cet ectoderme n'est plus droite, mais forme des saillies qui pénètrent dans la muqueuse utérine et entourent peu à peu les capillaires utérins superficiels à parois purement endothéliales; dès lors l'ectoderme est différencié en une couche cellulaire et une couche plasmodiale, semée de noyaux, couche plasmodiale qui enveloppe les capillaires maternels, en même temps que ceux-ci perdent leur endothélium et se transforment en lacunes sanguines, creusées dans la couche plasmodiale et pleines de sang de la mère. On a longtemps cru que cette couche plasmodiale semée de noyaux est d'origine maternelle, c'est-à-dire résulte d'une transformation de la muqueuse utérine. Duval le premier, puis V. Beneden et Masius ont constaté qu'elle est d'origine fœtale, qu'elle provient d'une simple différenciation de l'ectoderme. On voit que nous avons pu nous convaincre de la réalité de ce fait important » (p. 16). En même temps l'auteur décrit comment les gaines périvasculaires de cellules vésiculeuses s'épaississent et arrivent au contact, de façon qu'il y a presque disparition du tissu conjonctif interposé entre ces vaisseaux. « Je donnerai à ces éléments périvasculaires le nom de cellules déciduales, parce que par leur aspect et par leur origine elles rappellent les cellules de la caduque

de la femme » (p. 17). « En approchant de la superficie, ces vaisseaux arrivent graduellement à n'avoir plus qu'une paroi endothéliale, et, en les suivant sur des préparations sériées, on les voit perdre leur endothélium en se continuant avec les lacunes sanguines de l'ectoderme fœtal » (p. 19). Suivent quelques détails, conformes à nos descriptions, sur l'atrophie et la dégénérescence de tout l'hémisphère de la vésicule ombilicale qui est opposé à la région où se forme le placenta (p. 22).

A partir du douzième jour, Clivio décrit la subdivision des grandes lacunes sanguimaternelles (p. 23), et il est facile de reconnaître les canalicules sanguimaternels dans les lignes suivantes : « Longues stries de tissu ectodermique de structure semblable à celui des parois des lacunes sanguines. Ces stries sont disposées côte à côte, deux à deux, parallèlement, et réunies entre elles par de minces cloisons de protoplasma, qui divisent les cavités correspondantes en très petits canaux contenant du sang maternel. Entre chacune de ces colonnes, que j'appellerai canaux ectodermiques, et sa voisine, on trouve des éléments mésodermiques qui ont pénétré assez profondément » (p. 24). — Vient ensuite la description de la couche endovasculaire des sinus utérins : « des prolongements de tissu fœtal poussent assez loin au niveau des vaisseaux maternels, car il arrive que non seulement les lacunes sanguines de la zone intermédiaire sont limitées par ce tissu fœtal, mais on voit encore que, dans les vaisseaux profonds, l'endothélium est remplacé par une couche protoplasmique. Par places on peut très facilement suivre la continuité de ces prolongements ectodermiques non seulement dans les lacunes, mais encore dans les vaisseaux de la couche conjonctive intermédiaire » (p. 26).

L'auteur insiste ensuite sur les transformations de la vésicule ombilicale, et ses conclusions à cet égard sont si conformes aux nôtres qu'il reproduit, pour les résumer, une de nos propres figures schématiques (p. 29), insistant sur les dispositions qui montrent que l'œuf de la lapine arrive, à un moment donné, à présenter une disposition tout à fait semblable à celle des rongeurs dits à inversion blastodermique.

Il termine cette étude sur le lapin par les conclusions suivantes (p. 30) : « De l'exposé précédent on voit que, quant à l'origine du placenta, je confirme entièrement les faits exposés par Duval, m'écartant des autres observateurs. Ercolani, qui a fait des recher-

ches si nombreuses et si soignées sur le développement du placenta, manquant cependant des premiers stades de formation, a été ainsi amené à des interprétations erronées. La muqueuse utérine, après la conception, présente des transformations diverses; seul, son épithélium, après avoir proliféré d'abord, cesse de se développer et entre peu à peu en dégénérescence... Tous ces premiers phénomènes ont été observés par l'anatomiste de Bologne; mais voulant, de l'examen de stades ultérieurs, déduire la manière dont se comporte la muqueuse utérine dont il trouvait alors la structure singulièrement modifiée, il fut amené à en admettre la destruction et à supposer une néoformation consécutive. N'ayant pas suivi pas à pas le développement de la portion fœtale du placenta, et ne l'ayant examinée que lorsque existaient déjà des rapports complexes entre elle et la portion maternelle, il ne put se rendre compte de l'origine ectodermique de la formation plasmodiale, et il en fit une formation maternelle, c'est-à-dire déciduale (p. 30)... Comme on l'a vu, les descriptions qui concordent avec les miennes sont celles de Duval et de Masius. Il leur appartient d'avoir vu et décrit la dérivation ectodermique du placenta... A part quelques détails qui n'ont pas d'importance pour la question générale de la structure et de la formation du placenta, je viens appuyer leurs résultats avec mes propres recherches, pour conclure que chez le lapin le placenta est un organe d'origine fœtale dans lequel circule le sang maternel, sang répandu dans ce tissu fœtal sans être contenu par des parois vasculaires proprement dites, conditions favorables aux échanges entre la mère et le fœtus » (p. 33).

Clivio n'a pas porté son attention seulement sur le placenta du lapin. Dans la seconde partie de son mémoire il étudie le *placenta chez le rat*. A vrai dire, cette étude est moins complète et moins exacte que celle qui précède. Ainsi, d'après ce qu'il dit page 35, il nous semble qu'il n'a pas bien compris la formation et la morphologie de la caduque réfléchie; d'autre part (p. 38), il décrit comme cellules déciduales, volumineuses et à grand noyau, des éléments qui nous semblent n'être autre chose que les cellules géantes du cône ectoplacentaire; nous disons « nous semblent » parce que ses figures, dont les détails ne sont pas expliqués par des lettres de renvoi, avec légende explicite, sont ici moins démonstratives que celles relatives au lapin et qu'elles ne complètent pas toujours d'une manière suffisante les incertitudes ou obscurités du texte.

Mais pour le reste du placenta, après le processus que nous avons désigné sous le nom de dislocation du cône ectoplacentaire (l'auteur désigne cette formation sous le nom de *ligament suspenseur*), son étude concorde parfaitement avec la nôtre. Il décrit fort bien la formation endovasculaire : « le ligament suspenseur (p. 39) a la forme d'un segment d'arc dont la partie convexe, tournée du côté mésométrique, donne naissance à des cordons cellulaires qui pénètrent dans la muqueuse en voie de dégénérescence; ces cordons s'anastomosent et limitent ainsi des lacunes pleines de sang maternel.... Cette partie fœtale qui pénètre la substance de la caduque est formée d'une masse protoplasmique semée de gros noyaux » (p. 40).

Enfin il résume en ces termes les résultats de ses études sur le placenta du rat (p. 42) : « La description que j'ai donnée du développement du placenta du rat présente dans ses lignes générales une certaine analogie avec celui du lapin. En effet, nous avons constaté également chez le rat que l'ectoderme fœtal arrive à former une couche protoplasmique semée de noyaux, laquelle, pénétrée par le mésoderme et les vaisseaux allantoïdiens, fournit à ces villosités un revêtement protoplasmique nucléé. Le sang maternel arrive d'abord dans la caduque et y circule dans des sinus n'ayant qu'une paroi endothéliale; par la régression des éléments de la caduque aussi bien que de ceux des parois vasculaires, ce sang circule bientôt librement dans des lacunes situées entre les cellules de la caduque, au contact de l'ectoderme fœtal; de là le sang maternel pénètre dans les espaces creusés en pleine cavité plasmodiale de l'ectoderme, pour se répandre entre les villosités; il se trouve ainsi en contact direct avec la couche ectodermique qui revêt ces villosités. Le placenta est donc aussi chez le rat une formation fœtale où circule librement le sang maternel. Ercolani, n'ayant pas observé les premières phases du développement de la caduque, a pu croire à une destruction rapide de la muqueuse utérine chez le rat, dans les régions où s'arrête un œuf, et à une néoformation cellulo-vasculaire qui séquestrerait l'œuf dans la région où il s'est arrêté. Examinant ensuite un stade plus avancé, l'anatomiste de Bologne donne une figure très exacte du placenta, mais il s'égare dans l'interprétation qu'il en fournit. »

Le rat et la souris, par la facilité et l'abondance des maté-

riaux d'étude qu'ils offrent à l'embryologie, paraissent destinés à devenir, de la part des embryologistes, un objet favori de recherches, et c'est ainsi que, au début même de la présente année, ils ont donné lieu à la publication de trois mémoires importants, dont deux sont relatifs à la formation du blastoderme et à l'inversion des feuillets, questions dont nous avons cru devoir faire l'étude comme introduction à l'histoire de l'ectoplacenta de ces rongeurs. Cependant nous ne saurions insister ici sur ces questions qui sont relativement accessoires pour notre sujet, et c'est pourquoi nous serons bref sur les deux premiers mémoires en question, l'un de Cristiani, l'autre de Robinson.

Le mémoire de Cristiani [1], annoncé comme une partie détachée d'une monographie sur l'embryologie du rat, nous a frappé par l'absence presque complète de faits nouveaux. Mais, en parlant ainsi, nous ne voulons nullement dire que l'auteur de ce travail n'ait pas eu un grand mérite à poursuivre ces études. N'oublions pas qu'il s'agit ici d'observations extrêmement difficiles et délicates, de faits paradoxaux en apparence, incomplètement décrits aussi bien par Selenka que par nous-même, et qu'il était de la plus grande importance de les voir vérifiés et complétés par de nouvelles études. Enfin Cristiani a eu le mérite de chercher à établir, entre le rat et le lapin, une homologie des feuillets blastodermiques plus complète qu'elle n'avait été indiquée jusqu'ici. C'est ainsi qu'il croit retrouver, chez le rat comme chez le lapin, la *couche de Rauber* (couche enveloppante d'ectoderme). Nous avons dit précédemment combien nous attachions peu d'importance à la prétendue couche de Rauber chez le lapin, couche ectodermique qui ne serait pas l'ectoderme définitif, l'ectoderme destiné à donner naissance aux formations d'origine ectodermique, mais serait seulement une couche protectrice, à existence éphémère. Quoi qu'il en soit, Cristiani retrouve, sur l'œuf de rat, au premier stade de vésicule blastodermique (*op. cit.*, p. 5), « une couche externe formant la paroi de la blastosphère (couche de Rauber), une couche moyenne correspondant à l'ectoderme du lapin, et enfin une troisième couche qui n'est que l'ectoderme. Jusqu'ici point de différence bien remarquable. Mais tandis que chez le lapin la couche de Rauber recouvrant l'aire germinative disparaît très vite, chez le rat cette couche

1. H. Cristiani (de Genève). *L'inversion des feuillets blastodermiques chez le rat albinos.* (*Archives de Physiologie normale et pathologique.* Janvier 1892, p. 1.)

se met à proliférer avec une vigueur extrême. L'amas de cellules qui en résulte s'enfonce dans l'intérieur de la vésicule en repoussant les parties sous-jacentes, et nous arrivons à un moment donné à une invagination de l'aire germinative dans l'intérieur de la blastosphère. La couche de Rauber prend à la suite de cette prolifération la forme d'un bouchon qui a reçu le nom de *suspenseur.* » Ce n'est que la description de la formation du *cône ectoplacentaire*; qu'on nomme couche de Rauber les parties ectodermiques dont il provient, peu nous importe, l'essentiel est que son origine ectodermique est confirmée, et c'est ce qu'il nous importait de signaler.

Mais Cristiani ne paraît pas, à ces premiers stades de développement, s'être rendu compte de la formation de la caduque réfléchie, puisqu'il dit à diverses reprises que l'ovule va se loger et se développer dans le tube d'une glande utérine : les ovules « pénètrent dans la profondeur d'une glande en doigt de gant, avec les parois de laquelle ils ne tardent pas à contracter des adhérences » (p. 4), et plus loin : « l'œuf du rat ne se fixe pas dans la cavité utérine comme celui du lapin, mais pénètre dans une glande ou enfoncement digitiforme que lui présente la muqueuse » (p. 7). — Du reste il décrit, comme Selenka et comme nous-même, la formation de l'entoderme par des cellules qui « se détachent de leur souche et vont tapisser la paroi opposée ».

Si le mémoire de Cristiani ne fait que confirmer les rares travaux antérieurs sur l'origine et l'inversion des feuillets chez le rat, il n'en est pas de même du travail de Robinson [1]. En ce qui a trait aux phénomènes consécutifs à la segmentation, ce dernier auteur expose des faits entièrement nouveaux et singulièrement originaux. Pour lui la cavité de segmentation ne deviendrait pas la cavité ultérieure de la vésicule blastodermique. La cavité de segmentation disparaîtrait très vite ; la cavité blastodermique ou archenteron apparaîtrait par clivage d'une masse hypoblastique. Nous ne pouvons insister davantage sur ces faits, qui sont trop loin de notre sujet; ils nécessiteront une revision complète de tout ce qui a été publié sur la formation première des feuillets chez les rongeurs à inversion. Nous devons dire que les descriptions de Robinson et ses figures si démonstratives nous ont singulièrement séduit, peut-être parce

1. Arthur Robinson, *Observations upon the Development of the segmentation Cavity, the Archenteron, the Germinal layers and the Amnion in Mammals.* (Quarterly Journal of microscopical Science. Vol. XXXIII, part. III, new. ser.)

que sa conception de la formation des feuillets chez le rat et la souris concorde parfaitement avec ce que nous avons décrit pour la formation du blastoderme dans l'œuf du poulet.

Le troisième mémoire paru cette année même sur l'embryologie du rat est encore de Robinson [1]; cette fois il ne s'agit plus de l'origine des feuillets et de leur inversion, mais bien du placenta lui-même, ou pour mieux dire d'un détail curieux de la composition du placenta, détail que nous croyons avoir été le premier à signaler. Nous voulons parler de ce que nous avons appelé *sinus entodermique* du placenta, *entoderme ectoplacentaire*, c'est-à-dire de cette singulière pénétration de l'entoderme, sous forme de prolongements en cul-de-sac, jusque dans l'épaisseur du placenta. Robinson a vu ces mêmes dispositions, et il est amené, par une série de considérations morphologiques et physiologiques, à leur assigner un rôle important dans les fonctions du placenta.

Reproduisons d'abord sa description, puis nous résumerons les considérations générales qu'il en tire, considérations qui seront facilement intelligibles pour ceux qui, par la lecture du présent mémoire, seront devenus familiers avec les dispositions des annexes de l'embryon du rat (capsule de la caduque, entoderme distal et entoderme proximal) : « Pendant la période d'atrophie de la caduque réfléchie, dit Robinson (*op. cit.*, p. 34), il se produit dans le développement du sac vitellin une disposition d'une signification très importante au point de vue du rôle nutritif de ce sac. En effet, au onzième jour, aussitôt que l'allantoïde s'est fusionnée avec le mésoblaste somatique sur la face distale du trophoblaste [2], les bords du sac vitellin, désignés par Duval sous le nom de sinus entodermique, se trouvent immédiatement en dedans du bord du trophoblaste, ENS, fig. 8 (fig. C, ci-contre). Au quatorzième jour, vu le rapide accroissement de la partie périphérique du trophoblaste et du feuillet externe de l'hypoblaste en rapport avec lui, le sinus entodermique arrive à être situé près du centre du trophoblaste, ENS, fig. 9 (fig. CI, ci-contre), dans lequel il fait saillie. Ce sinus entodermique est circulaire et forme la limite d'une dépression de la face inférieure du trophoblaste, dépression remplie par le mésoblaste fœtal. Cette dépression est le hile du placenta.

1. Arthur Robinson, *The nutritive importance of the Yolk sac.* (The Journal of Anatomy of Physiology. Avril 1892, vol. XXVI, p. 308.)

2. L'auteur nomme *trophoblaste* le cône ectoplacentaire ou l'ectoplacenta. (Voir les figures C à CIII.)

« C'est à ce moment que, sur la couche interne de l'hypoblaste, se dessinent des villosités qui occupent seulement sa moitié supérieure, et qui sont formées par du mésoblaste splanchnique revêtu d'une couche de cellules hypoblastiques cylindriques

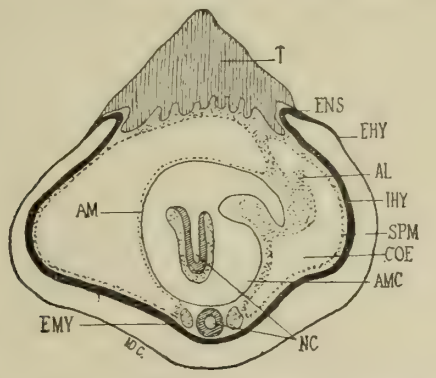

Fig. C. Robinson, figure 8. — Légende de Robinson : Section médiane d'un œuf de souris au 11e jour (pour les lettres de renvoi, voir l'explic. de la fig. CIII).

« Sur une coupe du placenta au seizième jour, comme dans la figure 10 (fig. CII, ci-contre), on trouve dans le hile du placenta, le long de la ligne de fusion du mésoblaste avec le trophoblaste, de

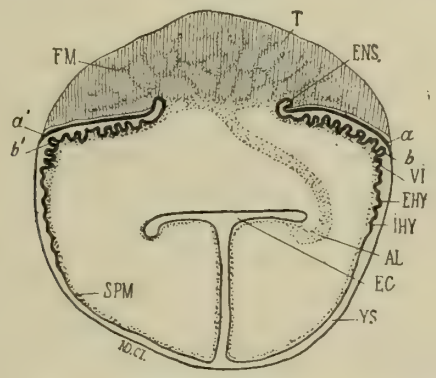

Fig. CI. Robinson, figure 9. — Légende de Robinson : Section médiane d'un œuf de souris au 14e jour (voir l'explic. de la fig. CIII).

nombreux espaces tapissés de cellules épithéliales cubiques. En les suivant sur des coupes sériées, on voit que ces espaces sont en continuité avec le sinus entodermique. Duval a émis l'idée que ce sinus est festonné et que les espaces en question sont purement des parties de ces festons intéressés par une coupe qui ne passe pas

par le milieu du hile du placenta. A l'appui de cette explication, il fait remarquer que l'épithélium du sinus entodermique est cubique sur la paroi qui revêt le mésoblaste et aplati au contraire sur la paroi externe, du côté du trophoblaste, et que, semblablement, des deux parois des espaces en question, l'une est revêtue d'épithélium cubique, l'autre d'épithélium aplati. Si ces espaces ne se rencontraient que sur des coupes passant par le bord du hile, l'explication de Duval pourrait être acceptée comme satisfaisante; mais comme ils se rencontrent aussi dans toutes les coupes qui passent par le hile, et qu'ils s'anastomosent les uns avec les autres dans ce hile, ils représentent quelque chose de plus que la coupe des bords festonnés du sinus entodermique. En réalité ce sont des diverticules de ce sinus entodermique, diverticules qui ont pénétré dans le hile et se sont anastomosés dans son intérieur [1]. »

Ainsi l'existence de cet entoderme ectoplacentaire jusque dans le placenta du rat est chose bien constatée aujourd'hui, et la description comme les figures de Robinson sont en tout confirmatives des nôtres. Quant à la signification physiologique de cet entoderme ectoplacentaire, Robinson émet à son égard des vues fort originales que nous tenons à reproduire, car elles nous amèneront à rechercher, dans un examen d'ensemble, quels sont, chez les autres rongeurs, les rapports de l'entoderme avec le placenta.

« La signification de ces dispositions particulières, dit Robinson (p. 315), est mise en évidence par ce fait que ces diverticules pénètrent dans le hile précisément au moment où la caduque réfléchie cesse d'être vascularisée, c'est-à-dire au moment où cessent les échanges endosmotiques entre le sang maternel et le sac vitellin; et en effet, au seizième jour, la caduque réfléchie et le feuillet externe de l'hypoblaste se réduisent à une mince membrane privée de vaisseaux, EHY, fig. 10 (fig. CII, ci-contre), qui sépare la cavité du sac vitellin d'avec la cavité du canal utérin... (p. 315). Après le seizième jour, cette paroi externe du sac vitellin, à partir du bord du trophoblaste, s'atrophie de plus en plus et bientôt dispa-

1. Très volontiers nous acceptons l'explication de Robinson. Après avoir revu nos pièces, nous reconnaissons que ces festons entodermiques sont plus développés que nous ne l'avions dit tout d'abord, et que ce sont bien réellement des diverticules que le sinus entodermique pousse dans le hile du placenta. Mais ces diverticules ne s'anastomosent pas; ils se terminent en cul-de-sac; ils forment une gaine entodermique avec gros vaisseaux allantoïdiens, gaine à deux feuillets, l'un pariétal, l'autre viscéral, pour continuer la comparaison que nous avons précédemment faite entre les dispositions de chacune de ces gaines et celles d'une séreuse.

raît complètement. Lorsque le diamètre du placenta a atteint 7 millimètres et demi, fig. 11 (fig. CIII, ci-contre), la seule partie qui reste de cette paroi externe est représentée par l'hypoblaste qui revêt le placenta depuis son hile jusqu'à son bord. Alors la cavité du sac vitellin, s'étendant du hile au bord du trophoblaste, com-

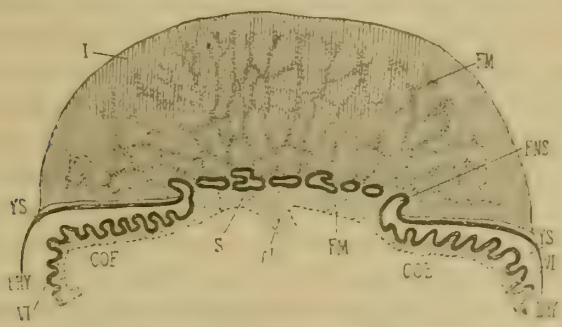

Fig. CII. Robinson, figure 10. — Légende de Robinson : Section médiane du placenta et des parties attenantes du sac vitellin d'un œuf de souris au 16e jour (pour les lettres, voir la fig. CIII).

munique librement, au niveau de ce bord, avec la cavité utérine, et la plus grande partie de l'hypoblaste interne, de *b* à *b'*, fig. 9 (fig. CI, ci-contre) baigne dans les liquides utérins. Or à ce moment

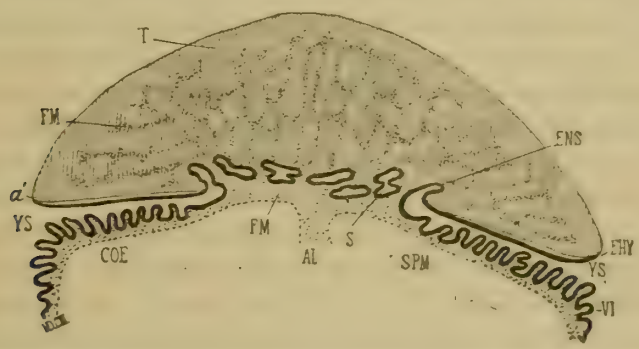

Fig. CIII. Robinson, figure 11. — Légende de Robinson : Section médiane du placenta et des parties attenantes du sac vitellin de la souris, environ au 18e jour. — Lettres explicatives des figures C à CIII : — AL, Allantoïde; — AM, amnios; — AMC, cavité de l'amnios; — COE, cœlome; — EC, canal intestinal; — EHY, feuillet externe de l'hypoblaste (entoderme distal); — EMY, hypoblaste embryonnaire (intestinal); — ENS, sinus entodermique; — IHY, feuillet interne de l'hypoblaste (entoderme proximal); — NC, gouttière nerveuse ou canal médullaire; — S, diverticules hypoblastiques dans le hile du placenta; — SPM, mésoblaste splanchnique; — T, trophoblaste; — YS, sac vitellin; — VI, villosités du feuillet interne de l'hypoblaste.

les villosités de ce feuillet se développent grandement, et la région du sinus entodermique, dans le hile du placenta, devient large

et tortueuse (p. 316)... Il semble donc (p. 319) que, à mesure que les relations intimes du sac vitellin avec le sang maternel diminuent dans une région (atrophie de la caduque réfléchie et de ses vaisseaux), elles augmentent dans une autre, puisqu'alors se détachent du sinus entodermique de nombreux diverticules qui pénètrent le hile du placenta, où, placés entre le mésoblaste et le trophoblaste, ils sont en relation d'un côté avec le sang maternel, et de l'autre avec les vaisseaux fœtaux... On peut être ainsi amené à supposer que le feuillet interne du sac vitellin et ces diverticules du hile du placenta servent bien moins à un échange nutritif qu'à une fonction d'excrétion destinée à éliminer certains produits de la circulation fœtale... (p. 320).

« Je ne sache pas qu'une semblable pénétration du placenta par des diverticules hypoblastiques du sac vitellin ait été observée chez d'autres mammifères que le rat et la souris. Mais il faut remarquer que chez la majorité des mammifères le diverticule allantoïdien de l'intestin postérieur s'étend dans le mésoblaste allantoïdien jusque dans la région du placenta. Ce diverticule est généralement considéré comme une vessie urinaire qui, précocement développée et énormément étendue, aurait acquis des fonctions relatives aux échanges respiratoires et nutritifs, et cela moins par son revêtement interne hypoblastique que par ses éléments mésodermiques. Les phénomènes observés pendant le développement du rat et de la souris amènent à une conclusion un peu différente, car ils nous montrent qu'il est de première importance pour l'embryon que l'hypoblaste contracte des relations intimes avec le sang maternel et il semble que cet hypoblaste peut arriver au placenta soit comme paroi du sac vitellin, soit comme diverticule de l'intestin postérieur, la région d'où dérive cet hypoblaste placentaire étant chose indifférente » (p. 321).

Ces considérations nous ont fait penser qu'il serait intéressant de revoir comment se comporte l'entoderme relativement au placenta, comparativement chez le lapin, le rat et le cochon d'Inde. Cette comparaison, disons-le tout de suite, va précisément nous montrer, en concordance avec les idées de Robinson, que, chez le lapin, qui possède une véritable vésicule allantoïdienne, creuse et tapissée d'entoderme, c'est-à-dire chez lequel l'entoderme arrive ainsi dans le territoire du placenta, il n'y a pas de relations de contact entre le placenta et l'entoderme de la vésicule ombilicale,

tandis que chez le type rat-souris, et chez le cochon d'Inde, qui n'ont pas d'entoderme allantoïdien, la vésicule ombilicale donne un entoderme ectoplacentaire, lequel, chez le rat, pénètre dans le placenta, tandis que chez le cochon d'Inde il revêt la surface externe du disque placentaire, ne pénétrant pas dans le hile du placenta, mais s'étendant très loin sur la face supérieure du disque placentaire. Ce point de vue, évidemment confirmatif des idées de Robinson, étant signalé, c'est surtout la question de morphologie pure qui nous intéresse et sur laquelle nous allons insister.

Les éléments de cette étude sont épars dans les planches du présent mémoire; mais il nous a paru intéressant de les rappro-

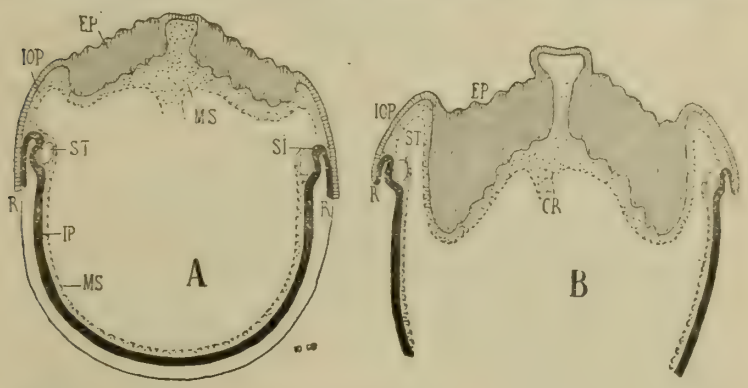

Fig. CIV. — Schéma des rapports de l'entoderme de la vésicule ombilicale avec l'ectoplacenta chez le lapin. — A, état au 15e jour (voir la fig. 40 de la planche IV); — B, état à la fin de la gestation (voir les fig. 61, 66, 67 et 68 de la planche VI); — EP, ectoplacenta; — IOP, zone inter-ombilico-placentaire; — ST, sinus terminal; — R, zone résiduelle; — IP, entoderme proximal; — MS, mésoderme; — CR, cordon.

cher ici en une série de figures schématiques, de manière que le lecteur puisse saisir d'un coup d'œil l'ensemble de la question. Dans ces figures nous représenterons non seulement les dispositions définitives, telles qu'on les trouve sur le placenta achevé, mais encore les conditions primitives qui ont amené ces dispositions; ce sera ainsi une sorte de récapitulation et de résumé de l'ensemble de nos études sur le placenta des rongeurs.

La figure CIV représente l'état des choses chez le lapin; ici l'entoderme de la vésicule ombilicale reste loin du placenta; le sinus terminal (ST), qui marque la région où l'entoderme proximal se continue avec l'entoderme distal, est rattaché au placenta par la formation que nous avons étudiée sous le nom de zone inter-ombilico-

placentaire, laquelle ne renferme que de l'ectoderme et du mésoderme. La zone résiduelle (R), c'est-à-dire les restes de l'ectoderme et de l'entoderme distaux, était au quinzième jour (fig. CIV, en A) appendue à la zone inter-ombilico-placentaire assez loin au-dessous du placenta; par le fait de l'accroissement de ce dernier, cette zone résiduelle paraît remonter vers le bord du disque placentaire (fig. CIV, en B), mais n'arrive pas cependant à s'insérer sur le

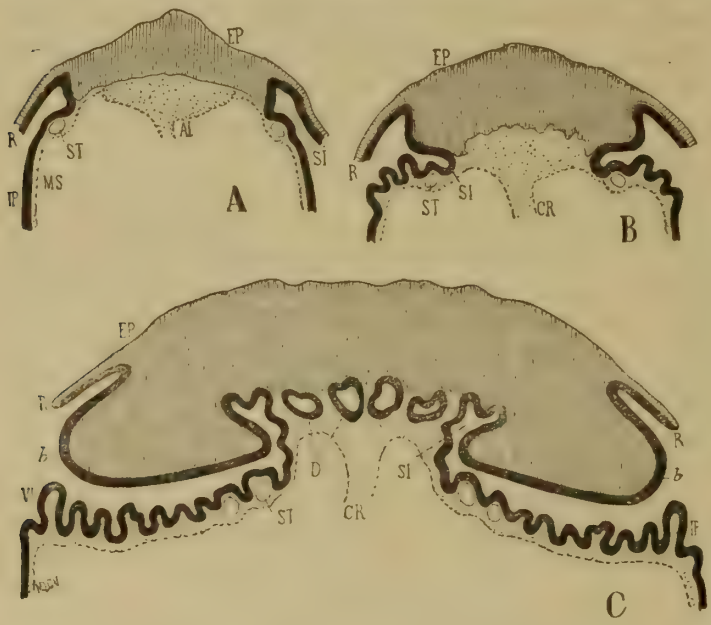

Fig. CV. — Schéma des rapports de l'entoderme de la vésicule ombilicale avec l'ectoplacenta chez le type rat-souris; — A, état au 11e jour (voir la fig. 125 de la planche XI); — B, état au 13e jour (voir les fig. 130 et 132 de la planche XI); — C, état du placenta à terme. — Lettres comme pour la figure précédente; de plus : — SI, sinus entodermique du placenta; — D, diverticules poussés dans le hile du placenta par le sinus endotermique; — VI, villosités de l'entoderme proximal.

placenta lui-même; elle y est rattachée par la zone IOP. Le fait intéressant va être de rechercher chez les deux autres types la situation de cette zone résiduelle, ses rapports primitifs et définitifs avec le placenta.

La figure CV nous donne les dispositions que présente le type rat-souris. Nous avons vu que dès le début l'entoderme arrive à la base du cône ectoplacentaire; aussi au onzième jour (fig. CV, en A) trouvons-nous un entoderme ectoplacentaire (en SI) correspondant à la région où l'entoderme proximal se continue avec l'entoderme

distal, entre le sinus terminal (ST) et l'insertion placentaire de la zone résiduelle (R). Par l'accroissement en étendue du placenta, et par suite du reploiement que nous avons longuement décrit dans le bord de son disque, cet entoderme ectoplacentaire s'étend considérablement du onzième au treizième jour (fig. CV, en B) et arrive jusqu'au hile du placenta où il forme le sinus entodermique (SI, en B). C'est ce sinus entodermique qui donne alors naissance aux diverticules (D, fig. CV, en C) sur lesquels Robinson a de nouveau attiré l'attention, diverticules qui pénètrent et se ramifient dans le hile du placenta.

Ainsi, tandis qu'il n'y a pas d'entoderme ectoplacentaire chez le lapin, il y en a un fort étendu chez le rat; cet entoderme occupe toute la face inférieure du placenta, y compris l'intérieur du hile, et, sur une coupe, s'étend de l'insertion de la zone résiduelle d'un côté à l'insertion du côté opposé (R,R, fig. CV, en C). Il n'y a qu'une faible étendue de la face supérieure du disque placentaire qui soit revêtue d'entoderme; c'est la courte bande qui est entre l'insertion de la zone résiduelle et la circonférence, le bord saillant du placenta (de R en *b*, fig. CV, en C). Nous allons voir que chez le cochon d'Inde les rapports sont entièrement inverses.

La figure CVI résume les rapports de l'entoderme avec l'ectoplacenta, chez le cochon d'Inde. Ici il faut plus que jamais examiner l'état des parties au début du développement pour pouvoir comprendre leurs dispositions sur l'organe à terme. En A nous voyons l'ectoplacenta (EP) dans sa forme primitive de calotte ectoplacentaire. Dès ce moment l'entoderme revêt (en IE) une étendue considérable de la surface supérieure de cette calotte. En R cet entoderme s'arrête en se recourbant légèrement en dehors. Nous savons que ce léger renversement de l'entoderme correspond au court revêtement que ce feuillet fournissait à l'origine de l'ectoderme distal; et comme nous savons aussi que l'ectoderme distal s'atrophie de très bonne heure, et qu'il n'y a jamais, chez le cochon d'Inde, d'entoderme distal, il est facile de reconnaître que cette courte portion renversée en dehors représente la *zone résiduelle* des autres rongeurs. Un coup d'œil sur les figures LVI, LVII et LVIII (ci-dessus, dans le texte) suffira au lecteur pour comprendre combien cette homologie est évidente, et nous dispensera de longues explications que nous avons du reste déjà données à propos desdites figures.

Si maintenant, partant de cet état primitif (9e jour), nous nous

rappelons que l'ectoplacenta pousse dans le terrain maternel les racines plasmodiales sur la description desquelles nous avons tant insisté (RP, RP, fig. CVI, en B), et que le placenta subit un large mouvement d'ampliation latérale, tandis que sa partie médiane demeure relativement stationnaire (toit de l'excavation ectoplacentaire), nous comprendrons que la zone résiduelle se trouve séparée du reste de l'entoderme ectoplacentaire et arrive à être perdue

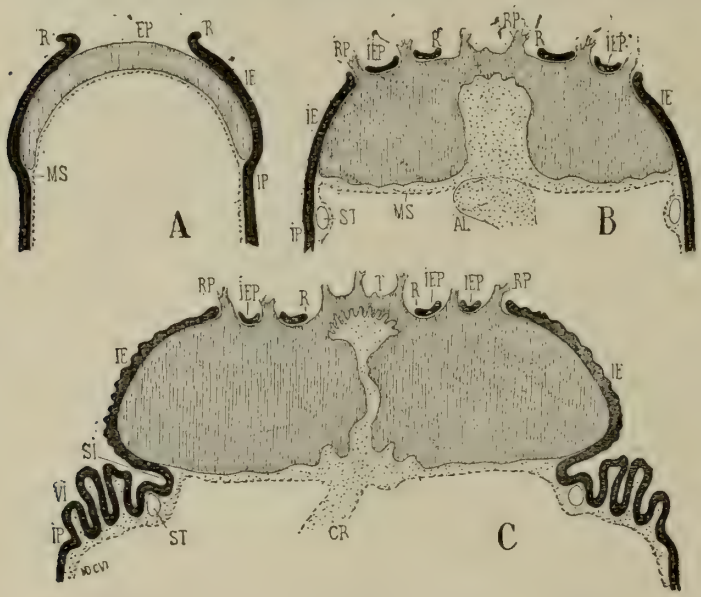

Fig. CVI. — Schéma des rapports de l'entoderme de la vésicule ombilicale avec le placenta chez le cochon d'Inde; — A, état au 9e jour (voir les fig. 207, 209, 211 de la planche XVIII); — B, état au 17e jour (voir les fig. 236 et 237 de la planche XIX); — C, état du placenta achevé. — Lettres comme dans les figures précédentes; de plus : — IE, entoderme ectoplacentaire; — IEP, traînées de cet entoderme détachées par les racines plasmodiales (RP) de l'ectoplacenta; — T, toit de l'excavation de l'ectoplacenta.

pour ainsi dire dans la sérotine. Les poussées ou racines plasmodiales de l'ectoplacenta interrompent ainsi, de place en place, sur une coupe, la continuité de l'entoderme ectoplacentaire, dont une partie (IE, fig. CVI, en B et C) reste bien visible et facilement reconnaissable sur la région libre de la face supérieure ou face convexe du placenta, mais dont les autres parties (IEP, *ibidem*) sont enclavées dans les régions latérales du pédicule du placenta, et forment ces traînées de cellules épithéliales énigmatiques que nous avons décrites et interprétées à propos de la figure 152 de la planche XXI. Ainsi, chez le cochon d'Inde, l'entoderme ectopla-

centaire revêt la face supérieure de l'ectoplacenta, et la revêt beaucoup plus loin que ne pourrait le faire supposer un examen superficiel, puisqu'il s'enfonce jusque sur la partie de cette face qui adhère à la sérotine, et qu'il faut chercher l'homologue de la zone résiduelle des autres rongeurs jusque près du centre du pédicule que la caduque sérotine forme au placenta, c'est-à-dire en plein tissu maternel (R, fig. CVI, C). Au contraire (fig. CVI, en C), l'entoderme ne revêt qu'une partie presque insignifiante de la face inférieure du placenta lorsque celui-ci a atteint son développement complet, et le repli qui est l'homologue du sinus entodermique du type rat-souris reste, chez le cochon d'Inde, bien loin du hile du placenta (voir SI,fig. CVI, en C).

Rien n'est plus frappant que ce contraste absolu dans les dispositions de l'entoderme ectoplacentaire, chez le rat d'une part, chez le cochon d'Inde de l'autre. Chez le premier, ce revêtement entodermique s'attache surtout à la face inférieure, face fœtale, du placenta et la revêt en pénétrant jusque dans le hile placentaire, avec les vaisseaux fœtaux; chez le second, ce revêtement entodermique s'attache essentiellement à la face supérieure, face maternelle, et la revêt jusque dans ses connexions avec les tissus maternels, jusqu'au contact des sinus vasculaires pleins de sang maternel. Sans doute que si Robinson avait connu ces dernières dispositions, il y aurait trouvé une confirmation de ses vues originales sur l'importance du sac vitellin, c'est-à-dire de l'entoderme. Ne nous attachant ici qu'à la comparaison morphologique de ces dispositions, nous avons tenu à bien montrer ce contraste; il sera du reste facile au lecteur, par l'étude des figures CIV à CVI, de voir que ces dispositions si différentes, chez le cochon d'Inde et le type rat-souris, sont reliées entre elles par une forme, sinon intermédiaire, mais qu'on peut au moins considérer comme une origine commune, un point de départ commun, à savoir la disposition que présente l'œuf du lapin (fig. CIV). Il sera cependant intéressant de voir ce que nous révéleront un jour à cet égard les recherches d'embryologie sur les autres rongeurs, alors qu'il aura été possible de suivre chez eux ces diverses formations avec autant de détails que nous avons pu le faire sur les trois types qu'il nous a été donné d'étudier.

Dans notre désir de donner un historique aussi complet que possible, nous citerons ici, sur le placenta du rat, un travail déjà ancien, mais qui nous avait échappé jusqu'à présent. C'est une

courte note de H. Châtellier, parue en 1886 [1]. L'auteur signale, sur une coupe totale du placenta dans ses connexions naturelles, la présence « d'une ligne qui part d'une des extrémités de la coupe et qu'on peut suivre jusqu'à l'autre extrémité; cette ligne fixe d'une façon intense le carmin; ses deux extrémités commencent en un point symétrique, au-dessus du cul-de-sac que les vestiges de la caduque réfléchie forment avec la caduque utérine... Dans certaines préparations on voit la ligne foncée se prolonger sans interruption d'une extrémité à l'autre; dans d'autres préparations, elle est interrompue... etc. » Et l'auteur conclut en disant : « La signification de ce diaphragme n'est pas établie et appelle de nouvelles études ». Il sera facile au lecteur, en se reportant à la figure 176 de notre planche XV, de retrouver, en *4*, cette ligne foncée décrivant une sorte de diaphragme entre les tissus maternels et les tissus fœtaux, c'est-à-dire de reconnaître en elle cette couche en effet si particulière au placenta du rat et de la souris et qui est une formation plasmodiale endovasculaire (voir aussi la figure 166). Il est évident du reste que ce que l'auteur désigne comme vestiges de la caduque réfléchie n'est autre chose que la *zone résiduelle* (R, fig. 176).

Nous terminerons cet appendice par quelques indications bibliographiques relatives à un point sur lequel nous n'avons pas l'intention d'insister. Il s'agit de l'organo-placentoïde que nous avons décrit dans l'œuf des oiseaux, et dont, au cours du présent mémoire, nous avons eu l'occasion de signaler les analogies avec les formations ectoplacentaires des mammifères. Nous voulons dire seulement, pour le moment, que l'organe placentoïde des oiseaux, ou des formations analogues, ont été retrouvées et soigneusement décrites chez d'autres ovipares, par Mitsukuri, chez la tortue [2], par Giacomini, chez un saurien vivipare [3].

1. Henri Châtellier, *Étude sur un point de l'anatomie du placenta chez les femelles du rat blanc.* (Nouvelles Archives d'Obstétrique et de Gynécologie, 25 août 1886, p. 488.)

2. Mitsukuri et Ishikawa, *On the formation of the germinal layers in Chelonia.* (*Quart. Journ. of Micr. Sc.*, vol. XXVII; 1886.) — Mitsukuri, *On the fœtal membranes of Chelonia.* (*Journ. of the college of science, Imperial university. Japan*, 1890, vol. IV.) — Mitsukuri, *Further studies on the formation of the germinal layers in Chelonia.* (*Ibid.*, 1891, vol. V.)

3. Ercole Giacomini, *Materiali per la storia dello sviluppo del Seps Chalcides* (*Monitore zoologico italiano*, sept.-oct. 1891. Firenze. — Voir aussi : *Anatomischer Anzeiger*, 1891, t. VI, n° 19.)

Explication des planches.

PLANCHE XVIII.

Fig. 206. — Coupe longitudinale axiale d'un renflement utérin du cochon d'Inde au 9e jour. — Grossissement de 6 à 7 fois. — MM, bord mésométrique de la corne utérine; — *mc*, musculature circulaire; *ml*, musculature longitudinale; — CV, cavité de la corne utérine; — O, l'œuf cylindrique contenu dans la cavité de la caduque réfléchie (comparez avec la fig. 86, pl. VII, qui représente les dispositions correspondantes chez le type rat-souris).

Fig. 207. — Coupe de l'œuf-cylindre aux 8e et 9e jours. Grossissement de 30 fois. — CAM, cavité de la sphère amniotique; — CEP, cavité en forme d'étroite fente, de la calotte ectoplacentaire; — PP, cavité pleuro-péritonéale ou cœlome externe; — *ip*, entoderme proximal, qui seul forme les parois de cette cavité.

Fig. 208. — Éléments des couches les plus centrales de la caduque réfléchie, à un grossissement de 300 fois; — *cc*, parois de capillaires sanguins; — CD, cellules de la caduque.

Fig. 209. — Extrémité supérieure, adhérente, de l'œuf-cylindre (calotte ectoplacentaire). Grossissement de 120 fois. — CD, la caduque dans laquelle est encore un reste du canal faisant communiquer sa cavité avec celle de la corne utérine (CV) en voie d'oblitération; — *ip*, entoderme proximal; — *b*, point où s'arrête brusquement cet entoderme proximal; — LI, lame interne, et LE, lame externe de la calotte ectoplacentaire; — CEP, cavité ectoplacentaire, ou fente ectoplacentaire située entre les deux lames précédentes. — *a*, bord de la calotte, c'est-à-dire région où la lame ectoplacentaire externe se replie pour se continuer avec la lame interne.

Fig. 210. — Extrémité inférieure ou libre de l'œuf-cylindre; grossissement de 120 fois; — *ip*, entoderme proximal; — CAM, cavité amniotique; — LM, sa lame embryonnaire ou médullaire.

Fig. 211. — Mêmes parties que dans la fig. 209. Seulement la calotte ectoplacentaire est moins haute, moins profonde, et on ne voit pas de communication entre la cavité de la caduque et celle de la corne utérine; — mêmes lettres que pour la figure 210.

Fig. 212. — Calotte ectoplacentaire au 11e jour; grossissement de 120 fois; — CEP, cavité ectoplacentaire; — 1, 2, 3, bourgeons de la lame ectoplacentaire interne saillants dans cette cavité; — les autres lettres comme dans les figures précédentes.

Fig. 213. — Ensemble de l'œuf, de la caduque réfléchie et de l'utérus au 12e jour. — **Grossissement de 7 fois. — O, l'œuf-cylindrique; — CD, cavité de la caduque réfléchie; — CV, cavité utérine; — MM, mésomètre.**

Fig. 214. — L'œuf-cylindre de la figure précédente, à un grossissement de 30 fois. — CAM et LM, la cavité amniotique et les lames médullaires comme dans la figure 210; — *ms*, le mésoderme qui fait son apparition entre la lame embryonnaire et l'entoderme du bout libre de l'œuf, et qui s'étend ensuite vers la partie moyenne de l'œuf-cylindre (vers PP) en doublant la face interne de l'entoderme. En haut la calotte ectoplacentaire, dont la fente est encore libre sur les côtés (en CEP), tandis qu'en haut, à la base de la calotte, elle est envahie par la formation plasmodiale émanée de la lame ectoplacentaire interne; — en 2, mailles de cette formation plasmodiale; — en 3, poussée qu'elle émet dans le tissu de la caduque; — *b*, limite de l'entoderme.

Fig. 215. — Une portion de la calotte ectoplacentaire au 12e jour; grossissement de 220 fois. — IP, entoderme ectoplacentaire; — LI, lame ectoplacentaire interne; — LE, lame ectoplacentaire externe; — 2, 3, divers états des travées plasmodiales émanées de la lame interne, et formant un plasmode réticulé dans la cavité de l'ectoplacenta; — P, mailles de ce réseau.

Fig. 216. — La cavité amniotique et les feuillets attenants au 12e jour; grossissement de 220 fois. — AM, amnios proprement dit; — 2, sa lame mésodermique; — LM, lame médullaire de l'embryon; — *a*, sa limite latérale; — 1, 2, 3, les diverses portions du mésoderme; — IN, entoderme de la région embryonnaire; — *ip*, entoderme de la région moyenne de l'œuf-cylindre (entoderme extra-embryonnaire).

Fig. 217. — Une portion de la calotte ectoplacentaire au 12e jour; grossissement de 220 fois. — CD, caduque; — PV, poussées que le plasmode émet dans la caduque, en refoulant et perforant l'entoderme (en 2); — les autres lettres comme pour la figure 215.

Fig. 218. — Coupe longitudinale d'une corne utérine au niveau d'un renflement au 13e jour. Grossissement de 6 fois. — On voit en bas la cavité utérine s'insinuer entre la caduque sérotine et la partie correspondante de la muqueuse utérine, pour aboutir à détacher la caduque de la région dans laquelle elle a pris naissance (voyez fig. 223, planche suivante).

Fig. 219. — Coupe longitudinale de l'œuf-cylindre au 13e jour (voir la figure 218). — Grossissement de 27 fois. — GM, gouttière médullaire; — AM, amnios formé d'une double lame (voir fig. 222); — PP, cavité pleuro-péritonéale; — *ms*, mésoderme; — *c*, son

extrémité libre montant à la surface interne de la calotte ectoplacentaire; — *a*, bord de l'ouverture de cette calotte, interposé entre l'entoderme et le mésoderme ectoplacentaires; — — P, P, mailles ou lacunes sanguimaternelles du plasmode développé dans le fond de la calotte ectoplacentaire; — PV, PV, prolongements ou racines que ce plasmode pousse dans le tissu de la caduque.

Fig. 220. — Le plasmode de la base ou fond de la calotte ectoplacentaire au 13e jour; grossissement de 230 fois. — Lettres comme dans les figures 215 et 217.

Fig. 221. — Les parties latérales de la calotte ectoplacentaire au 13e jour; grossissement de 140 fois; — CEP, fente ectoplacentaire encore libre et continue; — *a*, bord ou lèvre de l'orifice de la calotte; — 2, bourgeons de la lame ectoplacentaire interne.

Fig. 222. — Une portion des lames médullaires (et de leurs parties attenantes) de la figure 219, à un grossissement de 140 fois. — AM, amnios, avec son feuillet ectodermique (*e*), et son feuillet mésodermique (*m*); — *ms*, mésoderme extra-embryonnaire; — *ip*, entoderme; — à l'extrémité gauche de la figure on voit l'indication de la corde dorsale.

Planche XIX.

Fig. 223. — Coupe longitudinale (axiale) d'un renflement utérin de cochon d'Inde au 14e jour. — Grossissement de 6 fois 1/2.

MM, bord mésométrique; — CV, cavité utérine; — *x*, reste d'adhérence entre la caduque réfléchie (CD) et la muqueuse anti-mésométrique; — AM, amnios; — *Al*, bourgeon allantoïdien; — *ms*, mésoderme de la région moyenne de l'œuf; — MS, mésoderme ectoplacentaire; — *a*, *a*, bords du disque ectoplacentaire; — *b*, *b*, bords de l'*excavation centrale* de l'ectoplacenta; — PV, prolongement du plasmode ectoplacentaire dans le tissu de la caduque sérotine. — ST, région du sinus terminal.

Fig. 224. — Le bourgeon allantoïdien de la figure précédente repris à un grossissement de 40 fois. Coupe oblique de la région postérieure du corps de l'embryon. — CAM, cavité de l'amnios; — PV, prévertèbre; — IP, intestin postérieur; — *Al*, bourgeon allantoïdien.

Fig. 225. — Zone moyenne du plasmode ectoplacentaire au 14e jour, grossissement de 230 fois; — L, L, mailles du plasmode ou lacunes sanguimaternelles circonscrites par des travées de protoplasma semé de noyaux.

Fig. 226. — Coupe d'ensemble du plasmode ectoplacentaire au 14e jour; grossissement de 130 fois. — La pièce ne pouvant trouver place en entier, il y a une interruption entre les points 1 et 2; — IP, entoderme de la région moyenne de l'œuf, devenant entoderme ectoplacentaire en IE; — PV, prolongements plasmodiaux qui plongent dans le tissu de la caduque sérotine et qui sont les homologues de la formation plasmodiale endovasculaire des autres rongeurs; — *ms*, mésoderme; — NM, premières indications du noyau mésodermique ectoplacentaire; — LC, lame compacte du plasmode; — PR, plasmode réticulé; — 3, 3, région où la couche des cellules géantes n'est pas séparée du tissu de la caduque par l'entoderme ectoplacentaire.

Fig. 227. — Toute l'épaisseur des bords du disque ectoplacentaire au 14e jour (la région 1 de la figure précédente); un grossissement de 230 fois. — IE, entoderme ectoplacentaire; — *ms*, mésoderme; — LC, couche ou lame compacte du plasmode; — G, cellules géantes ectodermiques; — LM, lacunes sanguimaternelles.

Fig. 228. — Portion profonde d'un prolongement du plasmode ectoplacentaire dans la caduque sérotine. Grossissement de 240 fois. — CC, lacunes plasmodiales sanguimaternelles; — *cc*, capillaire maternel au milieu des éléments de la caduque; — PV, prolongements terminaux du plasmode; — 1, 2, divers amas de noyaux du plasmode; — CD, cellules de la caduque.

Fig. 229. — Deux éléments de la couche des cellules géantes au 14e jour.

Fig. 230. — Zone supérieure ou externe du plasmode au 15e jour. Grossissement de 230 fois. — IE, entoderme ectoplacentaire; — G, G, cellules géantes; — LG, lacunes sanguimaternelles de la couche des cellules géantes.

Fig. 231. — Zone inférieure ou lame compacte du plasmode, au 15e jour. Grossissement de 230 fois. — *ms*, mésoderme formé de deux rangs de cellules; — LC, lame compacte; — CL, lacunes sanguimaternelles de la lame compacte.

Fig. 232. — Zone moyenne du plasmode au 15e jour. Grossissement de 230 fois. — LM, lacunes sanguimaternelles intermédiaires.

Fig. 233. — Coupe d'ensemble du plasmode ectoplacentaire au 15e jour; grossissement de 34 fois. — 1, 2, parties périphériques du mésoderme; — NM, partie centrale de ce mésoderme, formant le noyau mésodermique qui remplit l'excavation centrale de l'ectoplacenta; — IE, entoderme ectoplacentaire; — CD, caduque sérotine

Fig. 234. — Éléments du noyau mésodermique de l'excavation centrale (NM de la figure précédente) à un grossissement de 240 fois.

Fig. 235. — Coupe totale, longitudinale, d'un renflement utérin au 15e jour; grossisse-

ment de 6 fois. — Lettres comme pour la figure 223; — EC, excavation centrale occupée par le noyau mésodermique.

Fig. 236. — Coupe totale, transversale, d'un renflement utérin au 17e jour; grossissement de 5 fois. — Mêmes lettres; — COM, canal omphalo-mésentérique.

Fig. 237. — La partie centrale de l'ectoplacenta, avec son noyau mésodermique, au 17e jour. Grossissement de 40 fois. — LC, lame compacte; — PR, portion moyenne du plasmode ou plasmode finement réticulé (lacunes sanguimaternelles intermédiaires); — IE, entoderme ectoplacentaire; — 3, région où la couche des cellules géantes n'est pas séparée de la caduque par l'entoderme ectoplacentaire; — T, toit de l'excavation centrale.

Planche XX.

Fig. 238. — Coupe transversale totale d'un renflement utérin au 19e jour; grossissement de 6 fois. — CD, la caduque réfléchie; — CV, la cavité de l'utérus, en dehors de la caduque réfléchie; — COM, le cordon des vaisseaux omphalo-mésentériques; — CP, le cordon des vaisseaux placentaires; l'un et l'autre de ces cordons n'est revêtu d'amnios (AM) que tout à son origine, au niveau du corps de l'embryon; le reste traverse le cœlome externe (PP); — ST, sinus terminal; — VO, vésicule ombilicale (paroi proximale); — 1, 2, 3, les trois couches qu'on distingue de bas en haut à l'ectoplacenta (voir figure 239).

Fig. 239. — Une moitié d'une coupe, semblable à la précédente, présentant les formations ectoplacentaires à un grossissement de 18 à 20 fois. — CP, le cordon des vaisseaux placentaires; — NM, noyau mésodermique de l'excavation centrale de l'ectoplacenta; — T, lame plasmodiale qui forme le toit de l'excavation centrale; — PV, prolongements du plasmode dans la caduque sérotine; — IE, entoderme ectoplacentaire; — ST, sinus terminal, dans les parois de la vésicule ombilicale (VO); — 240, ligne indiquant le niveau de la coupe représentée dans la figure 240; — 1, 2, 3, les trois couches qui forment à ce moment l'ectoplacenta, à savoir : de bas en haut, la couche de mésoderme pur (1), la couche de plasmode remanié (2), et la couche de plasmode non remanié ou plasmode primitif (3).

Fig. 240. — Coupe horizontale (parallèle à la surface du disque placentaire) selon la ligne 240 de la figure 239. Grossissement de 18 à 20 fois. — 1, revêtement mésodermique de la face inférieure du placenta (voir figure 239 en 1); — 2P, 2P, poussées mésodermiques pénétrant de dedans en dehors et donnant naissance aux masses externes de plasmode remanié; — 2C, 2C, poussées mésodermiques partant de l'axe mésodermique central et pénétrant le plasmode de dedans en dehors pour former les masses internes de plasmode remanié; — 3, masses restées à l'état de plasmode primitif.

Fig. 241. — Le bord (circonférence) de l'ectoplacenta (de la figure 239) au 19e jour, pour montrer, à un grossissement de 230 fois, comment la vésicule ombilicale (feuillet proximal) vient s'attacher au placenta. — L, lacunes sanguimaternelles du plasmode non remanié; — MS, mésoderme de la face inférieure du placenta (la couche 1 des figures 239 et 240); — *ms*, mésoderme de la vésicule ombilicale; — S, point d'union de ces deux couches mésodermiques; — de ce point le mésoderme s'insinue, mais à une faible distance (jusqu'en A) entre le plasmode et l'entoderme ectoplacentaire IE; — IP, entoderme de la vésicule ombilicale (entoderme proximal); — ST, vaisseaux du sinus terminal.

Fig. 242. — Coupe totale, transversale (perpendiculaire à l'axe de la corne utérine) d'un renflement de gestation au 21e ou 22e jour. Grossissement de 3 fois. — Lettres comme pour la figure 238.

Fig. 243. — Coupe horizontale (parallèle à la surface du disque placentaire) selon la ligne 243 de la figure 245. Grossissement de 13 fois (Comparer avec la figure 240). — 22e jour de la gestation. — Lettres comme dans la figure 240.

Fig. 244. — Autre coupe horizontale du même placenta, mais plus près de sa face supérieure, selon la ligne 244 de la figure 245. — Grossissement de 13 fois. — IE, entoderme ectoplacentaire formant de courtes saillies villeuses. Immédiatement au-dessous de cet entoderme est le plasmode primitif représenté d'abord par la couche des cellules géantes (G), avec les grandes lacunes correspondantes, puis par la masse réticulée du plasmode.

Fig. 245. — Coupe verticale (perpendiculairement à l'axe du disque) et médiane d'un ectoplacenta au 21 ou 22e jour. (Voir la figure 242 pour les dispositions d'ensemble). — Grossissement de 13 fois. — CP, cordon (des vaisseaux allantoïdiens ou ombilicaux); — *Am*, amnios; — T, toit de l'excavation centrale du placenta; — NM, noyau mésodermique; — PV, PV, racines plasmodiales concentrées à la périphérie du toit de l'excavation centrale.

Fig. 246. — Étude, à un grossissement de 130 fois, sur une coupe horizontale du placenta, des rapports entre le plasmode primitif (3, 3,) et le plasmode remanié (2, 2.); — LP, LP, les grandes lacunes périlobulaires du plasmode primitif; — LC, grande lacune sanguimaternelle centrale du plasmode remanié; — M, partie formée uniquement de mésoderme et de vaisseaux allantoïdiens, c'est-à-dire fragment de l'axe mésodermique du placenta, axe dont on voit l'ensemble sur la partie centrale des figures 240, 243, 244.

PLANCHE XXI.

Fig. 247. — Coupe horizontale de l'ensemble du toit de l'excavation ectoplacentaire, selon la ligne 247 de la figure 248. — Fin du premier mois de la gestation; grossissement de 16 fois. — NM, noyau mésodermique occupant le centre de cette formation; — PV, PV, larges sinus sanguins formés par les racines plasmodiales étudiées dans les stades précédents; — SR, tissu de la sérotine.

Fig. 248. — Coupe médiane perpendiculaire du disque placentaire; on a essentiellement représenté le toit de l'excavation centrale (T) et les parties voisines. — Fin du premier mois; grossissement de 18 fois. — La ligne 247 représente le niveau et la direction de la coupe représentée dans la figure 247; — NM, noyau mésodermique; — MA, axe mésodermique du placenta; — P, cloisons périlobulaires; — C, espaces centro-lobulaires; — G, couche des cellules géantes; — IE, entoderme ectoplacentaire; — S, sillon utéro-placentaire; — SR, sérotine; — *x*, région dont les détails sont reproduits à un plus fort grossissement dans la figure 255.

Fig. 249. — Transformations des éléments de la caduque sérotine pour donner naissance à une partie de la pulpe diffluente qui occupe le centre du pédicule du placenta. Voir le texte. Voir aussi la figure 256 pour les autres éléments épars dans cette pulpe.

Fig. 250. — Partie externe de la région circulaire par laquelle les gros sinus de la caduque pénètrent dans le placenta (voir la figure 248 en S et PV). Grossissement de 55 fois. — S, sillon utéro-placentaire; — IE, entoderme ectoplacentaire se continuant (en *ie*), sur une faible étendue, sur la surface de la sérotine; — G, G, cellules géantes ectodermiques. — PV, sinus à parois plasmodiales, voie de la circulation inter-utéro-placentaire; — SS, sinus à paroi simplement endothéliale succédant au précédent.

Fig. 251. — Les éléments nucléaires (amas de granulations chromatiques) des saillies villeuses du toit de l'excavation ectoplacentaire (figure 255, en LC).

Fig. 252. — Une partie de la région circulaire par laquelle les gros sinus de la sérotine pénètrent dans le placenta (la région à gauche de PV dans la figure 248). — SR, tissu spécial de la sérotine de cette région; — PV, couche plasmodiale endovasculaire individualisée en deux cellules géantes; — G, G, cellules géantes de la face supérieure du disque placentaire; — *g*, *g*, cellules géantes de la zone la plus externe du toit de l'excavation ectoplacentaire; — IE, restes méconnaissables de l'entoderme ectoplacentaire évaginé et circonscrit lors de la formation des racines plasmodiales de l'ectoplacenta.

Fig. 253. — Coupe totale du placenta vers le 30e jour de la gestation. — Grossissement de 3 fois. — On voit la lobulation du placenta déjà bien indiquée (comparer avec la fig. 254 d'un stade plus jeune, et la figure 269 d'un stade plus avancé); — CR, cordon; — CD, restes de la caduque réfléchie; — AM, amnios; — MA, axe mésodermique du placenta; — T, toit de l'excavation ectoplacentaire; — CS, tissu pulpeux de la sérotine.

Fig. 254. — Coupe totale du placenta au 26e jour de la gestation; grossissement de 4 fois. — 2, 2, plasmode remanié; — 3, 3, plasmode primitif. — Lettres comme dans la figure précédente.

Fig. 255. — Les éléments du toit de l'excavation ectoplacentaire (région *x* de la fig. 248) à un grossissement de 300 fois; — LC, lame compacte constituant les saillies villeuses du toit; — LM, couche de plasmode réticulé; — G, cellules géantes ectodermiques, confinant à la sérotine.

Fig. 256. — Éléments épars dans la pulpe centrale du pédicule du placenta (sérotine) et qui représentent les restes des racines plasmodiales que l'ectoplacenta a poussées primitivement dans la sérotine. (Pour les autres éléments de cette pulpe, voir la figure 249.)

Fig. 257. — La substance striée du lobule placentaire à la fin du second mois de la gestation; pièce dont le sang fœtal s'était écoulé; fixation à l'alcool; grossissement de 300 fois. — CC, canalicules sanguimaternels; *cc*, capillaires fœtaux vides et revenus sur eux-mêmes.

Fig. 258. — Aspect type d'une coupe de la substance striée du lobule placentaire du cochon d'Inde au commencement du second mois de la gestation. Coupe perpendiculaire à la direction des vaisseaux; grossissement de 300 fois. — CC, canalicules sanguimaternels; — *cc*, capillaires fœtaux.

Fig. 259. — Éléments de la substance striée d'un lobule placentaire conservé dans l'alcool faible; — CC, canalicules sanguimaternels; — *cc*, capillaires fœtaux, vides, à parois plissées et accolées; — L, L, portion de la substance de la cloison périlobulaire correspondante.

Fig. 260. — Trois canalicules sanguimaternels et les capillaires fœtaux interposés, pris en pleine substance striée, sur la même pièce que pour la figure 259.

Fig. 261. — Substance striée du lobule placentaire à la fin du second mois, vaisseaux fœtaux injectés avec de la gélatine peu colorée (Comparer avec la figure 257).

Fig. 262. — Même préparation que pour la figure 258, mais sur une coupe parallèle à la direction des vaisseaux. — Mêmes lettres.

Fig. 263. — Substance striée du lobule placentaire vers le 30e jour de la gestation. — CC, canalicules sanguimaternels à parois plasmodiales encore épaisses, avec accumulations locales de noyaux; — *cc*, capillaires fœtaux.

Fig. 264. — Capillaires fœtaux et canalicules sanguimaternels d'une pièce conservée dans le liquide de Muller; grossissement de 300 fois. — N, noyau de la paroi plasmodiale des canalicules sanguimaternels; — Dans ces canalicules (CC) les globules du sang sont ronds et non déformés; — Dans les capillaires fœtaux (*cc*) les globules sont tassés et déformés par compression réciproque.

Fig. 265. — Fragment de coupe de la substance striée d'un lobule placentaire, d'une pièce où les voies de la circulation maternelle ont été fortement remplies par une injection (voir le texte).

Fig. 266 et 267. — Coupe transversale (fig. 266) et longitudinale (267) des capillaires fœtaux de la substance striée remplis par une injection à la gélatine. — Lettres comme ci-dessus.

Planche XXII.

Fig. 268. — Parties constituantes du lobule placentaire achevé, à un grossissement de 35 fois. — P, cloison périlobulaire avec ses grandes lacunes sanguimaternelles (en LP, LP) entourées de la substance spongieuse que forment les petites lacunes sanguimaternelles; — FA, FA, vaisseaux fœtaux afférents du lobule; — SS, substance striée du lobule; — C, espace centro-lobulaire avec les vaisseaux efférents fœtaux (FE, FE), et les lacunes sanguimaternelles centro-lobulaires ou afférentes (LC, LC).

Fig. 269. — Coupe totale du placenta vers l'époque du terme. Grossissement de 2 fois. On voit la lobulation complète du placenta, chaque lobule étant circonscrit par les cloisons périlobulaires d'aspect plus foncé. — MA, axe mésodermique du placenta; — T, toit de l'excavation ectoplacentaire; — CR, cordon; — CD, restes de la caduque réfléchie; on voit qu'au niveau de ces restes le placenta est rattaché à l'utérus par un véritable pédicule, formé en haut par la sérotine, en bas par le toit de l'excavation ectoplacentaire (CS, tissu pulpeux de la sérotine). — *x*, région dont la constitution est étudiée dans la figure 271. — 1, zone d'adhérence du placenta à la caduque; — 2, insertion de la vésicule ombilicale à la face inférieure ou fœtale du placenta.

Fig. 270. — Une portion d'un espace centro-lobulaire à un grossissement de 300 fois; — FE, FE, vaisseaux fœtaux efférents; — LC, lacune sanguimaternelle centro-lobulaire; — CC, canalicules sanguimaternels de la substance striée du lobule; — *cc*, capillaires fœtaux de cette substance.

Fig. 271. — Éléments d'une cloison périlobulaire confinant d'autre part (en haut de la figure) à la surface même du disque placentaire (région *x* de la fig. 269); Placenta du second mois; Grossissement de 300 fois. — IE, entoderme ectoplacentaire; — G, cellules géantes ectodermiques; — LP, LP, grandes lacunes sanguimaternelles de la cloison périlobulaire; — FA, FA, vaisseaux fœtaux afférents. — (Comparer avec la figure 230, pl. XIV.) La région représentée dans la présente figure est la région *x* de la figure 269.

Fig. 272. — Une villosité de l'entoderme (membrane la plus externe de l'œuf) prise au voisinage du placenta, vers la fin de la gestation (en V, fig. 269).

Fig. 273. — Série récapitulative (voir le texte) des figures destinées à montrer les transformations de l'ectoplacenta et particulièrement la signification du toit de la cavité ectoplacentaire. — A, état au 13e jour (fig. 219, pl. XVIII); — B, 14e jour (223, XIX); — C, 17e jour (236, XIX); — D, 19e jour (238, XX); — F, 21e jour (242, XX); F, 26e jour (254, XXI); — G, second mois (253, XXI; et 269, XXII).

Fig. 274. — Une série de lobules du placenta au commencement du second mois, à un grossissement de 8 à 9 fois. — P, espaces périlobulaires (lacunes sanguimaternelles efférentes); — *c*, espaces centro-lobulaires (voir figure 270); — SS, substance striée du lobule placentaire; — IE, entoderme ectoplacentaire. — La coupe ici figurée est oblique et non parallèle à la surface du disque placentaire, de sorte que sa partie supérieure gauche porte sur des lobules placés près de la face maternelle du placenta, et sa partie inférieure droite sur des lobules plus voisins de la face fœtale (voir le texte).

Fig. 275. — Fragment de cloison périlobulaire du placenta dans la première moitié du second mois de la gestation; grossissemont de 300 fois. — LP, LP, grandes lacunes sanguimaternelles; — FA, FA, vaisseaux afférents fœtaux; — *cc*, capillaires fœtaux; — CC, canalicules sanguimaternels interposés à ces capillaires.

Fig. 276. — Vue d'ensemble d'un lobule placentaire injecté par les voies maternelles : dessin des canalicules sanguimaternels, des lacunes efférentes et afférentes.

Fig. 277. — Vue d'ensemble d'un lobule injecté par les vaisseaux fœtaux; dessin des capillaires fœtaux et des vaisseaux fœtaux afférents et efférents.

TABLE DES MATIÈRES

INTRODUCTION..... 1
Origine de ces recherches, 2; — travaux de Laulanié, 3; — de Masquelin et Swaen, 4; — Van Beneden, 9; — organe placentoïde des oiseaux, 12. — Division du sujet, 13; — procédés d'étude, 14.

PREMIÈRE PARTIE

Le placenta du lapin..... 14
A. *Origine et formation de l'ectoplacenta*..... 15
a. Œuf et utérus au 7e jour. — Cotylédons, 16; — dégénérescence de l'épithélium utérin, 18; — vaisseaux et leurs cellules adventices, 19; — *b. Embryon de 7 à 9 jours*; fixation de l'œuf à l'utérus, 20; — lame ectoplacentaire, 23; — — muqueuse utérine, 27. — *c.* Embryon de 9 jours et demi, poussées de la couche plasmodiale, 29; lacunes sanguimaternelles, 31.
Historique et critique de la période de formation de l'ectoplacenta..... 33
a. Questions générales, 33; — *b*, questions spéciales : Masquelin et Swaen, 38; — Van Beneden, 44; — Strahl, 47; — Masius, 50; — vascularisation d'un épithélium, 54.
B. Période de remaniement de l'ectoplacenta..... 55
a. Subdivision en lobes colonnaires : — 1° cotylédons utérins, 56; sinus utérins, 57; — couche plasmodiale endovasculaire, 60; — 2° Hémisphère non embryonné de la vésicule blastodermique : sinus terminal, 62; — atrophie de cet hémisphère, 63; — muqueuse utérine correspondante, 64. — 3° Ectoplacenta, 65; colonnes ectoplacentaires, 67; arcades limitantes, 68; conduits colonnaires sanguimaternels, 69.
b. Passage des colonnes ectoplacentaires à l'état de complexus tubulaire : — 1° Ectoplacenta; subdivision des colonnes, 70; — complexus tubulaire, 73; — confluents fœtaux et maternels, 75. — 2° Cotylédons et muqueuse utérine : allantoïde, 76; zone inter-ombilico-placentaire, 77; — changement de forme de la vésicule ombilicale, 81.
c. Division des tubes en canalicules, complexus canaliculaires : — 1° Cotylédons utérins, et sinus utérins, 85; — couche vésiculeuse permanente, 86; — couche plasmodiale endo-vasculaire, 87; son individualisation en cellules, 88; — 2° allantoïde et zone inter-ombilico-placentaire, 89; — 3° vésicule ombilicale et muqueuse utérine, 94; zone résiduelle, 95; — invagination de l'hémisphère supérieur de la vésicule ombilicale, 96. — 4° Ectoplacenta : complexus canaliculaires ou lobules, 99; — voies afférentes et efférentes du sang maternel, 104; — circulation fœtale dans les lobules, 109.
C. Période d'achèvement de l'ectoplacenta..... 109
1° *Tissus maternels* : — Région intermédiaire : fonte et état de détritus des cellules vésiculeuses, 110; — région des gros sinus utérins : fonte des cellules vésiculeuses vaso-adventices, 111; couche plasmodiale endovasculaire, 112.
2° *Tissus fœtaux* : — Vésicule ombilicale, 114; zone inter-ombilico-placentaire, 115; — zone résiduelle, 118; — ectoplacenta, atrophie et résorption de la paroi plasmodiale des canalicules, 119; — signification physiologique du placenta achevé.

3° *Parturition*. Arrachement de la couche vésiculeuse protectrice, 123; — réparation de la muqueuse, 125.
Historique et critique du placenta du lapin..... 129
A. *Tubes et canalicules ectoplacentaires* : Ercolani, 133; — Mauthner, 149; — Godet, 159; — Minot, 152; — lobules définitifs et leur circulation : Godet, Tafani, 162.
B. *Couche plasmodiale endovasculaire* : Godet, 163; — Laulanié, 164; — Minot, 165.
C. *Les cellules vésiculeuses*, 167 à 172.
D. *La vésicule ombilicale* : Schéma des annexes de l'œuf, 173; — historique de l'invagination : Coste, 180; — Dutrochet, 182; — de Baer, 183; — Bischoff, 185; — Minot, 186; — Histoire de l'atrophie et de la résorption de son hémisphère inférieur, prétendu chorion, 190; — de Baer, 192; — Dastre, 193; — Slavjansky, 195.
Explications des planches I a VI (*Placenta du lapin*)..... 201

DEUXIÈME PARTIE

L'Inversion des feuillets chez les Rongeurs..... 206
A. Le problème de l'inversion (Bischoff-Reichert), 216.
B. Étude comparée de l'inversion chez divers rongeurs : Arvicola arvalis, 299; — rat et souris, 236; — le cochon d'Inde, 239.
C. Historique et critique, 248; — Hensen, 249; Spee, 252; — Kupffer, 256; — Ryder, 263.
D. Causes de l'inversion, 264; — conditions utérines comparées chez le lapin et chez les rongeurs à inversion, 268; — conséquences, 269.

TROISIÈME PARTIE

Le Placenta de la souris et des rats..... 278
Introduction, 279; — technique nouvelle du collage des coupes en série, 219.
A. *Origines blastodermiques et formation de l'ectoplacenta*..... 283
a. Stade de l'œuf sphérique (5° jour), 283; — épaississement ectoplacentaire, 276; — cellules de la caduque, 287.
b. Stade de l'œuf ovoïde, 289; — cellules ectodermiques géantes, 289; épithélium utérin, 290.
c. Stade de l'œuf cylindrique, 290; — cuticule ectodermique, 292; — extension de l'entoderme, 293; — muqueuse utérine, 295.
d. Cône ectoplacentaire et cavité ectodermique, 296; — cavité de la caduque, 300; — sinus utérins, 301.
e. Stade de la division de la cavité ectodermique; mésoderme, 302; — cavité pleuro-péritonéale, et allantoïde, 304; — vaisseaux, 306; — entoderme proximal, 307.
f. Évolution des cavités amniotique et ectoplacentaire, 313; arrivée de l'allantoïde à l'ectoplacenta, 316.
g. Évolution ultérieure de l'embryon, 322.
B. Remaniement de l'ectoplacenta..... 325
a. Stade d'arrivée des vaisseaux fœtaux, 326; — dislocation du cône ectoplacentaire, 328; — sinus entodermique du placenta, 329; — état de la caduque, 331.
b. Stade de la formation de la couche plasmodiale réticulée, 337; — conduits vasculo-fœtaux, 339; — sérotine, 341; disparition du cône ectoplacentaire, 352; — caduque réfléchie, 349.
c. Stade d'invasion de la sérotine par le plasmode ectoplacentaire, 352; — îlots vésiculeux, 358; état de l'ectoplacenta, 359; — entoderme ectoplacentaire et sinus entodermique, 368; — caduque réfléchie, 320; — zone résiduelle, 372.
C. Période d'achèvement de l'ectoplacenta..... 373
Formation plasmodiale endovasculaire, 373; caduque sérotine, 374.
Ectoplacenta, 380; — îlots compacts et vésiculeux, 382; — atrophie et ré-

sorption des parois plasmodiales des canalicules, 385; — bords et zones limites de l'ectoplacenta, 388,

Caduque réfléchie et vésicule ombilicale, 389; — rupture et rétraction de la cuticule ectodermique, 392; zone résiduelle, 393.

D. Placenta des Meriones..... 395

Cellules géantes ectodermiques, 396; — effets produits sur le placenta par l'expulsion accidentelle du fœtus, 401; — question des villosités fœtales chez les rongeurs, 405.

E. De l'utérus après la parturition..... 408

Surface interne de la corne utérine, 409; — études de Rolleston, 414; — parois utérines avant et après la parturition, 416; — régénération de l'épithélium utérin, 420; — résorption du noyau médio-musculaire, 425.

Historique du placenta du type rat-souris..... 431

Explication des planches VII a XVII (*placenta du type rat-souris*)..... 467

QUATRIÈME PARTIE

Le placenta du cochon d'Inde..... 477

A. Période de formation de l'ectoplacenta..... 478

a. Stade de la calotte ectoplacentaire, 479; — caduque réfléchie, 479; — œuf-cylindre, 480.

b. Stade de l'oblitération de la fente ectoplacentaire, 483; — plasmode réticulé, 485; — ses prolongements dans la caduque sérotine, 485; — mésoderme, 488.

c. Stade de plasmode ectoplacentaire, 489; — forme de l'œuf, 489; — disque ectoplacentaire, 491; — excavation centrale, 491; — noyau mésodermique, 492; — plasmode, 493; — racines plasmodiales, 494; — lacunes sanguimaternelles, 500.

B. Période de remaniement de l'ectoplacenta..... 501

Vaisseaux allantoïdiens dans le mésoderme ectoplacentaire, 501; — plasmode remanié et plasmode primitif, 503; — toit de l'excavation centrale, 507; — entoderme ectoplacentaire, 509; — caduque réfléchie; 511; — corps de l'embryon, 512.

C. Période d'achèvement..... 514

a. Lobulation du placenta, 515;

b. Espaces ou cloisons périlobulaires, 519; — grandes et petites lacunes sanguimaternelles, 519; — vaisseaux fœtaux afférents, 520.

c. Espaces centro-lobulaires, 521; — afférents fœtaux et lacunes sanguimaternelles afférentes, 522; — homologies avec le placenta du lapin, 523.

d. Substance striée du lobule, 524; — divers aspects selon le mode de préparation, 525; — pièces injectées, 529.

e. Périphérie du placenta : toit de l'excavation, 531; — signification de ce toit, 535; — figures récapitulatives, 536; — région des gros sinus de la caduque sérotine, 537; — sillon utéro-placentaire, 538; — entoderme ectoplacentaire, 541;

f. Caduque sérotine; pulpe du pédicule du placenta, 543; — ses origines multiples, 545.

g. Caduque réfléchie, 547; — paroi entodermique de l'œuf, 548.

Historique critique du placenta du cochon d'Inde..... 549

1° *Caduque réfléchie*: Reichert, 550; — Bischoff, 551; — Creighton, 555; — Ryder, 556.

2° *Disque placentaire* et annexes de l'embryon: Barkow, 558; — Bischoff, 559; — Ercolani, 560; — Schäfer, 570; — Creighton, 574; — Ercolani, 588; — Laulanié, 599; — Tafani, 603; — Paladino, 608.

Conclusions générales..... 611

Appendice..... 615

Travaux confirmatifs de Clivio, 615; — recherches de Christiani, 620; — de Robinson, 622; — question de l'entoderme ectoplacentaire, 626.

Explication des planches XVIII a XXII (*Placenta du cochon d'Inde*)..... 633

Coulommiers. — Imp. P. Brodard.

COULOMMIERS. — IMPRIMERIE PAUL BRODARD

DATE DUE

AUG 1	2008		

Printed in USA

HIGHSMITH #45230

ERNST MAYR LIBRARY
3 2044 110 361 623